UNIVERSITE TOULOUSE III – PAUL SABATIER

FACULTE DE CHIRURGIE DENTAIRE

Année 2015 Thèse N°2015-TOU3-3051

THÈSE

Pour le Diplôme d'État de Docteur de Chirurgie Dentaire

Présentée et soutenue publiquement

Par

François ROUZÉ

INTRODUCTION À LA PRISE EN CHARGE DES OSTÉONÉCROSES DES MAXILLAIRES INDUITES PAR LES ANTI-RÉSORPTIFS

Directeur de thèse : Dr Bruno COURTOIS

Co-Directeur de thèse : Dr Marie-Pierre LABADIE

JURY

Président :	Professeur Philippe POMAR
1er assesseur :	Dr Brune COURTOIS
2ème assesseur :	Dr Marie-Pierre LABADIE
3ème assesseur :	Dr Arnaud L'HOMME
4ème assesseur :	Dr Emmanuelle VIGARIOS



▪▪▪

Faculté de Chirurgie Dentaire

➔ DIRECTION

ADMINISTRATEUR PROVISOIRE
Mr Hugues CHAP

ASSESSEURS DU DOYEN

- ***ENSEIGNANTS*** *:*

Mr CHAMPION Jean
Mr HAMEL Olivier
Mr POMAR Philippe

- ***PRÉSIDENTE DU COMITÉ SCIENTIFIQUE***

Mme GRIMOUD Anne-Marie

- ***ÉTUDIANT*** *:*

Mr HAURET-CLOS Mathieu

CHARGÉS DE MISSION
Mr PALOUDIER Gérard
Mr AUTHER Alain

RESPONSABLE ADMINISTRATIF
Mme MORICE Marie-Christine

➔ HONORARIAT

DOYENS HONORAIRES
Mr LAGARRIGUE Jean †
Mr LODTER Jean-Philippe
Mr PALOUDIER Gérard
Mr SOULET Henri

➔ ÉMÉRITAT

Mme GREGOIRE Geneviève
Mr PALOUDIER Gérard

➔ PERSONNEL ENSEIGNANT

56.01 PÉDODONTIE

Chef de la sous-section :	***Mr VAYSSE***
Professeur d'Université :	Mme BAILLEUL-FORESTIER
Maîtres de Conférences :	Mme NOIRRIT-ESCLASSAN, Mr VAYSSE
Assistants :	Mme DARIES, Mr MARTY
Chargés d'Enseignement :	Mr DOMINÉ

56.02 ORTHOPÉDIE DENTO-FACIALE

Chef de la sous-section :	***Mr BARON***
Maîtres de Conférences :	Mr BARON, Mme LODTER, Mme MARCHAL-SIXOU, Mr ROTENBERG,
Assistants :	Mme GABAY-FARUCH, Mme YAN-VERGNES
Chargés d'Enseignement :	Mme MECHRAOUI, Mr MIQUEL

56.03 PRÉVENTION, ÉPIDÉMIOLOGIE, ÉCONOMIE DE LA SANTÉ, ODONTOLOGIE LÉGALE

Chef de la sous-section :	***Mr HAMEL***
Professeur d'Université :	Mme NABET, Mr PALOUDIER, Mr SIXOU
Maître de Conférences :	Mr HAMEL, Mr VERGNES
Assistants :	Mlle BARON
Chargés d'Enseignement :	Mr DURAND, Mr PARAYRE

57.01 PARODONTOLOGIE

Chef de la sous-section : Mr BARTHET
Maîtres de Conférences : Mr BARTHET, Mme DALICIEUX-LAURENCIN
Assistants : Mr MOURGUES, Mme VINEL
Chargés d'Enseignement : Mr CALVO, Mr LAFFORGUE, Mr SANCIER

57.02 CHIRURGIE BUCCALE, PATHOLOGIE ET THÉRAPEUTIQUE, ANESTHÉSIOLOGIE ET RÉANIMATION

Chef de la sous-section : Mr CAMPAN
Professeur d'Université : Mr DURAN
Maîtres de Conférences : Mr CAMPAN, Mr COURTOIS, Mme COUSTY
Assistants : Mme BOULANGER, Mme CROS, Mr EL KESRI
Chargés d'Enseignement : Mr FAUXPOINT, Mr L'HOMME, Mme LABADIE

57.03 SCIENCES BIOLOGIQUES (BIOCHIMIE, IMMUNOLOGIE, HISTOLOGIE, EMBRYOLOGIE. GÉNÉTIQUE, ANATOMIE PATHOLOGIQUE, BACTÉRIOLOGIE, PHARMACOLOGIE

Chef de la sous-section : Mr KÉMOUN
Professeurs d'Université : Mme DUFFAUT
Maîtres de Conférences : Mme GRIMOUD, Mr KEMOUN, Mr POULET
Assistants : Mr BARRAGUÉ, Mme DUBOSC, Mme PESUDO, Mme SOUBIELLE
Chargés d'Enseignement : Mr BLASCO-BAQUE, Mr SIGNAT, Mme VALERA

58.01 ODONTOLOGIE CONSERVATRICE, ENDODONTIE

Chef de la sous-section : Mr GUIGNES
Maîtres de Conférences : Mr DIEMER, Mr GUIGNES, Mme GURGEL-GEORGELIN, Mme MARET-COMTESSE
Assistants : Mr ARCAUTE, Mr BONIN, Mr BUORO, Mme DEDIEU, Mme DUEYMES, Mr MICHETTI
Chargés d'Enseignement : Mr BALGUERIE, Mr ELBEZE, Mr MALLET

58.02 PROTHÈSES (PROTHÈSE CONJOINTE, PROTHÈSE ADJOINTE PARTIELLE, PROTHÈSE COMPLÈTE, PROTHÈSE MAXILLO-FACIALE)

Chef de la sous-section : Mr CHAMPION
Professeurs d'Université : Mr ARMAND, Mr POMAR
Maîtres de Conférences : Mr BLANDIN, Mr CHAMPION, Mr ESCLASSAN, Mme VIGARIOS
Assistants : Mr CHABRERON, Mr GALIBOURG, Mr HOBEILAH, Mr KNAFO, Mme SELVA
Chargés d'Enseignement : Mr BOGHANIM, Mr DESTRUHAUT, Mr FLORENTIN, Mr FOLCH, Mr GHRENASSIA, Mme LACOSTE-FERRE, Mr POGEANT, Mr RAYNALDY, Mr GINESTE

58.03 SCIENCES ANATOMIQUES ET PHYSIOLOGIQUES, OCCLUSODONTIQUES, BIOMATÉRIAUX, BIOPHYSIQUE, RADIOLOGIE

Chef de la sous-section : Mme JONIOT
Professeur d'Université : Mme GRÉGOIRE
Maîtres de Conférences : Mme JONIOT, Mr NASR
Assistants : Mr CANIVET, Mme GARNIER, Mr MONSARRAT
Chargés d'Enseignement : Mr AHMED, Mme BAYLE-DELANNÉE, Mr ETIENNE, Mme MAGNE, Mr TREIL, Mr VERGÉ

L'université Paul Sabatier déclare n'être pas responsable des opinions émises par les candidats.
(Délibération en date du 12 Mai 1891).

Mise à jour au 1er avril 2015

Remerciements :

À mes parents, Mamie-O et Grand-père, qui sont pour moi un exemple de réussite de passion, d'amour et de tendresse. Vous êtes les meilleurs parents qu'un enfant puisse rêver d'avoir en nous apportant chaque jour rires, bonheurs, protection et motivation. Vous avez su élever 4 enfants d'une manière incroyable. Merci d'avoir toujours été présent pour chaque moment, d'avoir cru en chacune de mes lubies, de m'avoir soutenu, aidé, épaulé et porté plus loin que je ne pouvais l'espérer. Maman, toi qui es aimante, attentionnée, passionnée, dévouée, forte et protectrice, toi qui as passé tant d'épreuves mais qui gardes toujours la tête haute, je ferai de mon mieux chaque jour pour te rendre fière, et te donner toute la tendresse que tu m'as apporté. Papa, ton ambition, ta force naturelle, ta présence rassurante, ton esprit compétiteur, et notre complicité, sont toutes des qualités qui m'ont permis d'en arriver où j'en suis aujourd'hui, merci pour tout.

À mes frères et sœur, qui comptent tant à mes yeux, et dont je suis tellement fier :

- À toi Lili, tu es celle qui a mené notre fratrie où elle en est aujourd'hui. Tu m'as ouvert le chemin pour beaucoup de bêtises, beaucoup de rigolades et une quantité de moments inoubliables. Tu sais endosser le rôle d'ainée à la perfection en nous montrant l'exemple à tous, je suis tellement heureux de pouvoir compter sur toi à tout moment, merci pour tout ce que tu as fait pour moi.
- À toi Lolo, tu as de multiples facettes, celle de la grande sœur entrainante, celle de la maman aimante et celle de la jeune femme qui se fait appeler Gisèle dans ses grands moments… on pensait te connaitre, mais on découvre chaque jours un peu plus tu es incroyable. Merci de nous donner autant de joie de vivre.
- À toi Vévé, qui nous impressionne chaque fois plus avec tes exploits sportifs, ton parcours personnel tordu qui te mène aujourd'hui vers une si belle réussite et de si belles destinations. Tu es pour moi un grand-frère exceptionnel, combatif, obstiné et passionné. Même si tu m'as volé 5 centimètres de longueur de jambes à la naissance, je suis fier de t'avoir comme frère, merci pour toutes ces années et celles à venir.

À Johanna, la mère de mes futurs enfants, celle avec qui je me réveille chaque matin, et dont le sourire illumine toutes mes journées. Tu dois être la première femme à avoir réussi à draguer avec des mouchoirs sales, mais ça a fonctionné et ça nous a déjà donné 6 ans de bonheur, et continuera à nous remplir de rires et de joie très longtemps. Je ne te remercierai jamais assez pour tout ce que tu m'apportes jours après jours, mais promis je fais de mon mieux pour faire de toi la femme la plus heureuse du monde, à l'image de ce que tu fais de moi. Je t'aime plus que toi.

À Thémis, ma filleule, ma princesse, tu remplis nos journées de joie avec ton rire omniprésent, tes cris stridents, tes cheveux de soleil et tes câlins passionnés.

À Clémençouille la Fripouille, mon petit démon, toujours à faire la bête pour notre plus grand plaisir.

À Ti-Paul, l'Héritier, qui, du haut de ses quelques semaines, porte déjà le rugby autour du cou.

À mes Grands-parents, Papi et Mamie, Grand-père et Grand-mère, merci pour tout, merci d'avoir su créer un noyau si soudé, avec tant de qualités et tant d'amour.

À ma famille (Grands-parents, oncles, tantes, cousins et cousines), je suis si fier d'appartenir à notre grande tribu, où règne une si bonne entente, et tant de générosité.

À ma seconde famille, Les Raynier. Camélia, Charlou, Léo, Paulette, Camille, Jacques, Ginou et Maurice, merci de m'avoir accepté aussi vite dans votre grand cercle rempli de générosité et d'altruisme, et de m'avoir prêté votre protégée. Je tacherai de ne pas vous décevoir.

À toi Greg, mon jumeau de marsupilami, tu es un ami fidèle, loyal, sur qui on peut toujours compter quelles que soient les circonstances, toujours prêt à donner du tien. On était côte-à-côte sur les terrains et dans la mêlée, tu étais aussi avec moi dès qu'il y avait du bruit, ça a failli couter un nez à Johanna, mais ça nous a surtout donné une grande amitié (et surtout elle l'aurait mérité…). Merci pour tous nos délires qui vont chaque fois trop loin, mais c'est parce qu'on aime ça.

À toi Benoit, et ta face de Poulpe, je me rappellerai toujours de ta tête la seconde fois où l'on s'est rencontré, et que tu te faisais courser par des P1 furieux remplis d'œufs et de farine. Tu as toujours une idée pour faire une connerie, t'amuser ou profiter. Tu vis dans un monde de seconds degrés et ça en fait une de tes qualités première qui fait qu'on t'apprécie tant. Tu verras, même en Bretagne on peut plonger et jour au molky !

À toi Laurenzo, mon bonhomme de binôme, Dupond ou Dupont je sais plus, toi que je ne connaissais que peu avant de lancer ce projet tordu de rouler sur le sable avec une vieille berline. Tu es un binôme de feu, et un ami de qualité. Ces années n'auraient pas été aussi bien sans toi. Je t'apprends quand tu veux à jouer de la guitare. Si tu as besoin appelle moi au milieu de la nuit pour décoincer tequila, mais sache que moi je t'appellerai pour les open-galettes et les open-cidres.

À toi Fiston, Trésorier de notre Bodega… ou serait-ce Président? Cet intello totalement barré, qui est capable de s'armer d'antibiotiques aussi lourdement qu'un tank pour être certain de passer de bonnes soirées. Tout le monde ne serait pas capable de choper un adénophlegmon sous 45 degrés de température, mais toi tu es capable de grandes choses, en particulier pour passer de moments fous ! C'était un plaisir de mener autant que possible notre petites asso de proxénètes, et de partager tant de bons moments avec toi. Haut les mains !

À Luyana l'éternelle bouzeuse, Solenn VonDEEEEEERmiisch, Gabaudé, et Julius, vous êtes tous les quatre d'incroyables amis sans qui tous nos moments n'auraient pas eu le même sens. Merci d'être présent et d'avoir toujours autant de bonne humeur à offrir.

À Mimi et Lolo (oui et Cannelle…), une famille soudée par la folie et un peu (beaucoup) de rugby. Merci à tous les deux pour avoir porté autant de soutien dans nos décisions, malgré vos propres épreuves (saleté d'ECN…), d'être des amis fidèles, toujours prêts à rendre service et à donner du sien pour changer un petit moment en un grande rigolade. Cuba nous attend les amis !!!

À Trig, toi mon mentor, celui qui m'a aidé à de nombreuses reprises toutes ces années, qui a foulé les mêmes terrains de rugby, bu dans les mêmes poubelles, partagé les mêmes passions, et ri aux mêmes blagues. Merci de tout ce que tu m'as apporté.

À Yoda, une fille entêtée, obstinée, bourrée d'ambitions et d'idées totalement loufoques ! A nos rémusades et au lidanis.

À Galad, Sudresse, Jane, MSPG, ninissou81, des nénettes qui ont toujours le mot pour rire, merci pour ces superbes années à vos côtés.

À Yagou et Endrick un binôme pas beaucoup plus futé que le nôtre, merci pour ces années, à quand pour une pelote ?

À la Bodeg'et aux beaux dégâts, Seb, Trig, Loïc, Niko, Charles, Gaillou, Jéjé, Olivier, Botté, Jehle, Mac pocopaul,, PM, JB, Jackim, Lassalle,Yague, Bacrie et Vilar, Merci pour ces pures moments.

À Patrick Marais, un grand homme, plein de sagesse et de conseils. Merci pour tout ce que tu m'as apporté et apporte encore.

À tous ceux que je n'ai pas cités mais qui ont participé à ces années, ainsi qu'à ce travail. Merci.

À Notre président de Thèse,

Monsieur le professeur Philippe POMAR.

-Professeur des Universités, Praticien Hospitalier d'Odontologie,
-Vice-Doyen de la Faculté de Chirurgie Dentaire de Toulouse,
-Lauréat de l'Institut de Stomatologie et Chirurgie Maxillo-Faciale de la Salpêtrière,
-Habilitation à Diriger des Recherches (H.D.R.),
-Chevalier dans l'Ordre des Palmes Académiques

Vous m'avez fait le grand honneur d'accepter la Présidence de mon jury de thèse et de me consacrer une partie de votre temps précieux.

Je vous remercie à cette occasion de la qualité de votre enseignement ainsi que de votre encadrement dans les nombreux domaines de la prothèse dentaire.

Veuillez trouver ici le témoignage de mon profond respect et de ma sincère admiration.

À Notre Directeur de thèse,

Monsieur le Docteur Bruno COURTOIS.

-Maître de Conférences des Universités, Praticien Hospitalier d'Odontologie,
-Docteur en Chirurgie Dentaire,
-Diplôme d'Etudes Supérieures en Chirurgie Buccale,
-D.E.A. Rayonnement et Imagerie en Médecine,
-CES Odontologie Chirurgicale,
-CES de Prothèse Dentaire, option : Prothèse maxillo-faciale,
-Maîtrise de Sciences Biologiques et Médicales
-Lauréat de l'Université Paul Sabatier

Nous vous remercions de l'honneur que vous nous faîtes en ayant accepté de co-dirigé notre travail.

Je vous remercie également pour la qualité de votre enseignement, de vous analyses individuelles fines, et de votre talents. Vous m'avez accepté dans votre structure au sein de laquelle je ne pouvais me sentir plus heureux. Vous avez impacté énormément dans mes choix professionnels par une simple phrase, « Quand on se pose des questions, avant d'y répondre, il faut comprendre pourquoi on se les pose. »

Avec mes remerciements les plus sincères, veuillez trouver ici le témoignage de ma gratitude et de mon respect le plus profond.

À notre Juge,

Monsieur le Dr Arnaud L'HOMME.

-Chargé d'Enseignement à la Faculté de Chirurgie Dentaire de Toulouse,
-Ex Assistant hospitalo-universitaire d'Odontologie,
-Docteur en Chirurgie Dentaire,
-D.E.A. "Bio-morphologie quantitative - variabilité de la forme humaine",
-Diplôme d'Etudes Supérieures de Chirurgie Buccale,
-Lauréat de l'Université Paul Sabatier

Je vous remercie d'avoir bien voulu accepter d'emblée de juger ce travail et de faire partie de mon jury de thèse.

Je vous remercie pour votre pédagogie, votre proximité avec vos étudiants, ainsi que le qualité indiscutable de chaque enseignement que j'ai été heureux de recevoir. Cette année passée à vos coté, sur différents lieux a été pour moi un réel apport personnel et professionnel.

Veuillez trouver dans ce travail l'expression de mon immense admiration, et de ma gratitude.

À notre Juge,

Madame le Docteur Emmanuelle VIGARIOS.

-Maître de Conférences des Universités, Praticien Hospitalier à l'Institut Universitaire du Cancer
-Toulouse Oncopôle,
-Docteur en Chirurgie Dentaire,
-CES de Prothèse Maxillo-Faciale,
-D.E.A. Anthropologie sociale,
-Diplôme d'Université de Psychologie Médicale Générale,
-Docteur d'Université de l'Ecole des Hautes Etudes en Sciences Sociales,
-Diplôme d'Université d'occlusodontie et prothèses,
-Diplôme d'Université de dermatologie vénérologie de la muqueuse buccale,
-Lauréate de l'Université Paul Sabatier

Vous m'avez fait l'honneur sans aucune hésitation de juger ce travail et d'accepter de faire partie de mon jury de thèse.

Je vous remercie pour votre investissement à mes premières années d'études et de pratiques, pour la qualité de votre accompagnement. Votre enseignement a été pour moi précieux et de grande qualité.

Soyez assurée de ma reconnaissance la plus sincère, ainsi que de tout mon respect.

À notre Co-Directeur de thèse,

Madame le Docteur Marie-Pierre LABADIE.

-Chargé d'Enseignement à la Faculté de Chirurgie Dentaire de Toulouse,
-Ex Assistante hospitalo-universitaire d'Odontologie,
-Docteur en Chirurgie Dentaire,
-Maîtrise des Sciences Biologiques et Médicales,
-C.E.S. Odontologie Chirurgicale,
-D.E.A."Bio-morphologie quantitative et variabilité de la forme humaine",
-Diplôme d'Etudes Supérieures de Chirurgie Buccale (D.E.S.C.B.),
-Diplôme d'Université de Chirurgie Maxillo-Faciale,
-Lauréate de l'Université Paul Sabatier

Je vous remercie chaleureusement pour m'avoir proposé ce travail, et apporté votre aide précieuse tout au long de sa réalisation.

Je vous serez éternellement reconnaissant pour la qualité de votre enseignement, et pour m'avoir accepté pour travailler dans cette place privilégiée qui était à vos côtés tout au long de cette année fabuleuse. De m'avoir permis d'apprendre tant, sans jamais retenir une seule information pouvant m'être bénéfique. Vous êtes une femme passionnée et passionnante qui a eu un impact immense sur mes décisions d'avenir. Merci pour vos bons conseils, votre patience et votre sagesse, « il faut croire en ses rêves ».

Veuillez trouver par ce travail la reconnaissance de mon immense gratitude, de mon estime et de mon profond respect.

Sommaire

Introduction p.15

I) Ostéonécrose : p.16

1. Définition p.16
2. Historique p.16
3. L'Ostéomyélite p.18
4. Histologie de l'ostéonécrose p.20
    a. Histologie du tissu nécrotique p.20
    b. Histologie du tissu adjacent à l'ostéonécrose p.21
    c. Conclusion sur l'histologie p.21

II) Etiologie p.22

1. Rappel : le fonctionnement osseux p.22
    a. Généralités p.22
    b. Système Rank/RankL/OPG p.25
2. Facteurs étiologiques p.28
    a. Les anti-résorptifs p.28
        a.i. Les biphosphonates p.28
            a.i.1. Description de la molécule p.28
            a.i.2. Mode de fonctionnement p.31
        a.ii. Le dénosumab p.35
            a.ii.1. Mode de fonctionnement p.35
            a.ii.2. Indication, posologie et effets secondaires p.36
        a.iii. Quelle molécule choisir ? p.36
    b. Les corticoïdes p.40
        b.i. Pathogénèse p.40
        b.ii. Indication, posologie et effets secondaires p.41
3. Les facteurs de risques p.41

III) Signes cliniques et prise en charge p.45

1. Manifestations clinique p.45
2. Préventions p.46
3. Examens préopératoires p.52
    a. Différentes Techniques utilisées p.52
        a.i. Techniques radiologiques 2D p.52
        a.ii. Techniques radiologiques 3D p.53
        a.iii. Techniques de scintigraphies p.53
        a.iv. Techniques d'IRM p.55
    b. Evaluation de ces techniques p.63
4. Prise en charge p.59
    a. Traitement conservatif p.62
    b. Traitement chirurgical p.63
        b.i. Techniques opératoires p.63
        b.ii. Outils d'aide opératoires p.70
    c. Techniques complémentaires : l'oxygénothérapie hyperbare p.77

Conclusion p.79

Tableau des illustrations p.81

Références bibliographiques p.82

Introduction

L'ostéonécrose des maxillaires est une pathologie osseuse rare, pouvant se développer à tout âge.
Cette pathologie, reconnue depuis 2003, est de plus en plus répandue de par l'initiation de traitements anti-résorptifs (biphosphonates et dénosumab), pour lutter contre la résorption osseuse lors de l'ostéoporose, ou contre les métastases ostéolytiques des cancers du sein, de la prostate et des myélomes multiples. La population touchée est donc majoritairement d'âge important (supérieur à 60 ans) et de sexe féminin.

La prise en charge de cette pathologie récemment connue, et évoluant comme le ferait une ostéomyélite, est un véritable défi pour les praticiens d'aujourd'hui, qui sont partagés entre un traitement conservatif et un traitement chirurgical. Le faible recul thérapeutique sur ces protocoles laisse place à de nombreux débats, et de nombreuses études pour établir des protocoles thérapeutiques standardisés non encore mis en place.
Une difficulté importante est d'évaluer le stade de l'ostéonécrose et son étendue, car cela impliquerait une différence de prise en charge. Pour cela, de nouveaux examens complémentaires naissent régulièrement pour aider le clinicien à établir avec fiabilité le diagnostic et la gravité de la pathologie. Ces aides peuvent être utilisées lors du diagnostic initial pour juger de l'étendue, ou lors de l'intervention chirurgicale pour respecter au maximum les tissus sains.

Dans une première partie, nous définirons l'ostéonécrose et étudierons comme elle a été perçue de 2003 à nos jours. Ensuite, dans la deuxième partie, nous chercherons à comprendre comment fonctionne le tissu osseux pour pouvoir nous intéresser plus spécifiquement au développement de l'ostéonécrose, ses facteurs étiologiques et ses facteurs de risques. Enfin, la dernière partie sera consacrée à la prise en charge de la pathologie et des examens complémentaires dont nous disposons pour confirmer le diagnostic.

I) **L'ostéonécrose** :

1. Définition :

L'ostéonécrose des maxillaires (Osteonecrosis of the Jaws (ONJ) pour les anglophones) est une maladie osseuse rare mais sérieuse du maxillaire ou de la mandibule. Osteo signifiant os, et necrosis signifiant nécrose, il s'agit d'os exposé et nécrosé au sein de la cavité buccale, dont l'exposition est supérieure à 8 semaines. Les études microbiologiques ont rapporté la présence d'infections dans lesquelles sont souvent identifiées les bactéries du groupe Actinomyces.(1) Les symptômes associés sont : douleurs, muqueuses tuméfiées, perte de dents et érythème, accompagnés ou non d'infections. (2)

La cause la plus commune d'ostéonécrose est le traumatisme, cependant hors cas de traumatisme, on en observe aussi chez le patient atteint d'alcoolisme, de lupus érythémateux disséminé, et de coagulopathie. Dans le milieu buccal, la cause traumatique (avulsions, chirurgie des muqueuses, accidents physiques) est la plus courante, en particulier chez les patients sous traitements anti-résorptifs.

2. Historique

Marx (3), en 2003, fut le premier à parler d'ostéonécrose des maxillaires induites par les biphosphonates, et de leur physiopathologie, toujours mal comprise. Il y expose une étude de 36 patients ayant été traités par biphosphonates et présentant des douleurs endo-buccales multiples et des zones d'os exposé. Sur les 36 patients, 35 prenaient les biphosphonates pour traiter un cancer, et un patient pour de l'ostéoporose. Les zones d'os exposés étaient pour 29 d'entre elles à la mandibule, 5 au maxillaire, et deux étaient mixte, cependant la totalité des cas étaient en post-extractionnel. Ainsi, en mesure préventive, Marx recommande d'éviter les avulsions dentaires ainsi que la pose d'implants, et conseil un contrôle parodontal régulier par des moyens non chirurgicaux.

Dans la littérature, on observe une évolution des appellations (2):

- D'abord nommé BRONJ (Biphosphonate Related Osteonecrosis of the Jaws), puis considéré obsolète par l'American Association of Oral and Maxillofacial Surgeons (AAOMS) et change l'appellation pour :
- MRONJ (Medication Related Osteonecrosis of the Jaws), puis enfin :
- ARONJ (2) (4) : Anti-resorptive Osteonecrosis of the Jaws.

Ainsi l'AAOMS a établi la liste des critères pour considérer le diagnostic de MRONJ (2):

Criteria for diagnosis of medication related osteonecrosis of jaw.

Diagnostic criteria based on AAOMS recommendations
1. Current or previous treatment with drugs known to cause ONJ (antiresorptive agents, RANKL inhibitors, VEGFR inhibitors, etc...)
2. Exposed bone in the maxillofacial region that has persisted for at least 8 weeks
3. No previous history of radiation to the jaws

C'est-à-dire :

1. Être ou avoir été sous traitement avec une médication reconnue pouvant être responsable d'ostéonécrose (agents antiresorptifs, inhibiteurs RANKL, inhibiteurs VEGF-Receptor, etc…)
2. Avoir de l'os exposé dans la région maxillo-faciale persistant depuis au moins 8 semaines.
3. Ne pas avoir d'antécédent de radiothérapie dans la zone maxillo-faciale.

En 2014, Carlson et Schlott(4) en s'appuyant sur les travaux de Marx de 1991(5) établissent des liens de similitudes entre les ostéomyélites traditionnelles et les ARONJ ; elles peuvent être :

- Aigues ou chroniques
- Suppuratives ou non suppuratives (En effet, dans certaines pathologies comme le diabète, les malnutritions et les anémies sévères, les prises en excès de drogues en intraveineuses, l'alcoolisme chronique et certaines pathologies malignes, le système immunitaire est fortement déprimé, et n'est plus capable de produire du pus, cela conduisant donc à des ostéomyélites non suppuratives.)
- Exacerbées par des mauvaises conditions de santé
- Situées au maxillaire ou à la mandibule.
- Définies par une ostéonécrose.

Selon Carlson, avec un temps suffisant pour son développement, la majorité des cas d'ostéomyélite des maxillaires évoluera en ostéonécrose.

L'AAOMS a établi des stades d'ostéonécrose, leurs différentes prises en charge ainsi que la liste de médicaments associé (6), que nous développerons dans une partie ultérieure.

3. L'ostéomyélite (7):

Les ostéomyélites regroupent les infections osseuses hématogènes, qui sont réunies sont deux formes différentes sur le tableau clinique et évolutif : les ostéomyélites aigue et subaigue. Nous ne développerons ici que les ostéomyélites aigue, par leur proximité symptomatique avec les ostéonécroses induites par anti-résorptifs.

L'ostéomyélite aigue est une infection aigue hématogène de l'os par un germe pathogène (staphylocoque le plus souvent), se développant dans la majorité des cas chez l'enfant. Ainsi un traitement précoce et efficace, et une surveillance rigoureuse est nécessaire pour guérir cette pathologie.

Il s'agit d'un processus de dévascularisation de l'os secondairement à deux mécanismes de l'inflammation, une thrombophlébite et une réaction inflammatoire. Différents stade d'évolution ont été établit pour comprendre cette pathologie :

Stade 0 : Le germe pénètre dans l'organisme pour voie muqueuse ou cutanée. Une partie est phagocytée immédiatement, la deuxième circule librement jusqu'à l'os où les polynucléaires la phagocyte sans l'inactiver. Ainsi elle reste en forme quiescente jusqu'à la mort naturelle des polynucléaires où elle se retrouve libérée et active. Il s'agit du temps entre la pénétration du germe et les premières manifestations cliniques.

Stade 1 : C'est le stade de l'infection osseuse, qui débute par une thrombophlébite veineuse, provoquant un arrête du flux artériel en amont, avec inflammation et œdème de la moelle. Cette hyperpression intra-osseuse complète l'arrêt de la vascularisation et provoque les douleurs.

Stade 2 : Le pus formé dans l'os n'est plus contenu, il est expulsé en sous-périosté, soulève le périoste, créant un abcès sous-périosté. Une intervention rapide est ici nécessaire sous risque d'aggravation.

Stade 3 : L'abcès gagne en volume, provoquant une dévascularisation périostée amenant à une ischémie osseuse dite ostéomyélite aigue abcédée. Puis celle-ci se libère dans les parties molles, créant un abcès sous-cutané.

Stade 4 :C'est le stade de la nécrose, et il y a deux possibilité, soit la zone mortifiée se résorbe, soit il y a constitution d'un séquestre.

4. Histologie de l'ostéonécrose:

Najm, Lesclous et Coll. (8) ont réalisé une étude sur 30 patients, atteints d'ostéonécroses, traités par biphosphonates pour myélomes multiples, ostéoporoses et cancers du sein ou de la prostate.

a. Histologie du tissu nécrotique :

Sur ces 30 patients, 26 ont nécessité une résection, dont l'os a ensuite été examiné. Cet examen est systématique pour écarter toutes possibilités de proliférations tumorales. Après décalcification et coloration à l'hématoxyline-éosine safran, il a été observé :

- L'os nécrotique est fortement colonisé par des bactéries.

- Les ostéoplastes sont totalement déshabitées

- Les zones d'ostéoclasie sont totalement vidées, sans présence d'ostéoclaste.

- Les espaces médullaires sont vidés de leur moelles, et complétement envahis par les bactéries saprophytes, les Actinomyces voire parfois des Candida. Dans ces espaces médullaires est observable un infiltrat inflammatoire dense avec présence de polynucléaires neutrophiles.

Il n'a été révélé sur un cas seulement, la présence d'un foyer myélomateux. Sur l'ensemble des autres cas, il n'a été observé que la présence d'os nécrotique.

b. Histologie du tissu adjacent à l'ostéonécrose :

Chez 10 patients de l'étude précédente, il a aussi été prélevé de l'os adjacent à la lésion, considéré comme sain, pour réaliser l'examen histologique, où il a été observé deux types d'os, l'un en voie de nécrose, et l'autre viable :

Dans l'os en voie de nécrose il a été analysé :

- Quelques ostéocytes présents dans les ostéoplastes.

- Les espaces médullaires contiennent un infiltrat lymphoplasmocytaire avec une forte abondance de polynucléaires, avec des amas de bactéries.

Ils ont parfois visualisé des zones d'os viables :

- Présence d'ostéocytes dans les ostéoplastes avec signes de remaniements osseux actifs et de tissus ostéoïde bordé par les ostéoblastes.

- Dans les espaces médullaires est visibles un infiltrat inflammatoire, moins important que dans l'os en voie de nécrose, avec quelques amas de bactéries.

- Des adipocytes sont vues dans la moelle, avec un noyau pycnotique, et des vaisseaux vasculaires y étaient dilatés.

c. Conclusion sur l'histologie :

L'ostéonécrose aurait plusieurs phases évolutives :

Phase initiale : L'os est encore vivant mais contient un infiltrat inflammatoire modéré, associé à une vasodilatation et une fibrose médullaire.

Phase intermédiaire : L'os est toujours vivant, mais présente des foyers nécrotiques et un infiltrat inflammatoire très abondant.

Phase terminale : L'os est totalement nécrosé, et présente une importante colonisation bactérienne saprophyte.

II) **Etiologie** :

1. Rappel : Le Fonctionnement osseux (9) :

a. Généralités :

Le tissu osseux joue un rôle important dans le métabolisme du corps par sa structure et ses fonctions.

- Il a un rôle protecteur pour le système nerveux central.
- Un rôle métabolique par le maintien de l'équilibre phosphocalcique ; en effet, le squelette contient 99% du calcium et 90% du phosphore de l'organisme, et cela à un rôle majoritaire dans le bon fonctionnement du corps humain, dans sa vie cellulaire, ses transmissions nerveuses, et la coagulation sanguine.
- Un rôle biomécanique : l'os doit être solide et résistant tout en étant élastique.
- Un rôle hématopoïétique : la moelle osseuse contient les cellules hématopoïétiques au sein de l'os spongieux, permettant la fabrication des cellules sanguines.

L'architecture du squelette est organisée de telle manière qu'il est constitué de 80% d'os cortical assurant 20% du turnover, et de 20% d'os trabéculaire en assurant 80%. Il est estimé que chaque année, 10% du squelette est renouvelé, soit la totalité tous les 10 ans. L'os cortical constitue la partie externe de toutes pièces osseuses, et sa résistance dépend de différents facteurs:

- Les facteurs extrinsèques, telles que les sollicitations musculaires, les contraintes physiques exercées
- les facteurs intrinsèques, comme la forme de la pièce osseuse, et son degré de minéralisation.

L’os trabéculaire de par sa constitution est une surface d’échange avec les liquides interstitiels. Son renouvellement est 5 à 8 fois plus rapide que celui de l’os cortical, présentant un rôle plus important dans les équilibres phosphocalciques

En étudiant microscopiquement les cellules osseuses, on pourra observer trois types de cellules aux fonctions différentes, mais inter-régulées. On verra ainsi les ostéoclastes, les ostéoblastes et les ostéocytes. Ces cellules découlent de deux grands groupes de cellules souches, trouvés dans la moelle :

- Les cellules souches de lignée hématopoïétique, responsables de la lignée monocyte-macrophage, donnant notamment les ostéoclastes.

- Les cellules souches mésenchymateuses, à l’origine des ostéoblastes, et donc des ostéocytes.

Les ostéoblastes sont des cellules cuboïdes mononuclées dont la fonction primaire est de synthétiser la matrice osseuse dite tissu ostéoïde, et de participer à sa minéralisation. Avec la minéralisation de cette matrice, l’ostéoblaste s’aplatit et a deux possibilités, se faire enfermer dans sa matrice minéralisée, logée dans un ostéoplaste, et se transformer en ostéocyte, soit, rester en surface du tissu osseux, et donner une cellule bordante.

Les ostéocytes sont en communication les uns les autres par des prolongements cytoplasmiques. Ils sont baignés dans un liquide extracellulaire, sont responsables des échanges ioniques et hormonaux et font office de mécano-récepteurs, permettant des modifications dans les processus d’apposition/résorption. Ils sont notamment responsables de la sécrétion de l’ostéoprotégérine (OPG), dont nous parlerons ultérieurement.

Les cellules bordantes seront peu développées ici car elles ne concernent pas notre sujet, mais il est nécessaire de savoir qu’elles sont en superficie de l’os, restent en contact avec les ostéocytes, ce qui pourrait leur permettre des communications par échanges d’informations (facteurs de croissance). Elles pourraient aussi être une réserve d’ostéoblastes en cas de nécessité de remodelage osseux, en réagissant à des

hormones telles que la PTH, ou en sécrétant des messagers reçus par les ostéoclastes.

Les ostéoclastes sont apparentés à la lignée monocytaire. Il s'agit de cellules géantes multinucléées, se caractérisant par leur capacité de résorber la matrice osseuse en se liant au site par des podosomes spécialisés, et en excrétant des lysosomes contenant des phosphatases acides, de l'acide chlorhydrique. Diminuant le pH dans la zone subcellulaire, permettant de dissoudre la matrice cellulaire, libérant ainsi les cristaux d'hydroxyapatite.

Ces différents types de cellules ont un rôle dans le remodelage osseux, qui est nécessaire pour l'organisme par trois fonctions principales :

Le remodelage osseux permet de suivre un équilibre minéral correct par l'homéostasie du calcium et du phosphate stocké dans l'ensemble des os. Cela permet aussi d'assurer un renouvellement tissulaire par résorption de l'os ancien, et en le remplaçant par de l'os nouvellement synthétisé. Et finalement cela permet au squelette de s'adapter aux différentes stimulations extrinsèques ou intrinsèques ressenties. Pour cela, les cellules dont nous parlions travaillent en équipe formant ce que l'on appelle une BMU (Basal Multicellular Unit) et en agissant en différentes phases. A un instant T, on estime à 1million le nombre de BMU actives.

Les BMU travaillent en 5 phases successives :

- Phase d'activation : Les cellules bordantes s'activent et commencent à résorber la couche collagénique sous-jacente, et attirent les pré-ostéoclastes par chimiotactisme.
- Phase de résorption : Les pré-ostéoclastes fusionnent pour devenir des ostéoclastes actifs, et débutent leur travail de résorption osseuse.

- Phase d'inversion : Des macrophages remplacent les ostéoclastes, et débutent une activité de nettoyage de la zone, en préparation au comblement de la lacune créée précédemment.
- Phase de formation : Les ostéoblastes sont recrutés pour synthétiser le tissus ostéoïde qui comblera la lacune.
- Phase de quiescence : Où le tissus ostéoïde se minéralisera, processus indispensable à la solidité de l'os.

Ce remodelage osseux est guidé par les facteurs exogènes telles que les stimulations musculaires, ainsi que par des facteurs endogènes comme les facteurs hormonaux ou locaux (le TGFβ, le TNF, le système RANK, l'OPG, les BMP, les IGFs). Nous ne développerons ici que le système RANK et OPG pour ne pas nous éloigner du sujet.

b. Système RANK/RANKL/OPG(10)

Ces trois protéines travaillent ensemble dans le souci de réguler l'équilibre du remodelage dans le squelette, et ainsi contrôler les quantités de calcium et de phosphate circulantes nécessaires. En 2005 Martin et Sims ont objectivé cette inter-relation entre le fonctionnement général de l'organisme et la fine régulation du remodelage osseux, en effet après une injection de parathormone (PTH), il y a une augmentation de RANKL produit par les Ostéoblastes, ainsi qu'une réaction sur les ostéoclastes, responsable de la formation osseuse. Il y a donc une activation des BMU. (11)

RANK et RANKL signifiant respectivement receptor activator of nuclear factor-κB et receptor activator of nuclear factor-κB ligand sont deux protéines transmembranaires qui lorsqu'elles sont liées sont responsables d'une chaîne de réaction décrite plus loin.

- RANK est une Protéine transmembranaire type I homotrimérique présente sur les précurseurs ostéoclastes, sur les ostéoclastes et sur les cellules dendritiques.

- RANKL est une protéine transmembranaire de type II homotrimérique, produite pour les ostéoblastes, mais qui a la capacité d'être clivée de cette membrane et excrétée de la cellule pour se lier au RANK, ou être interceptée par l'ostéoprotégérine (OPG). RANKL (comme d'autres intégrines) active les précurseurs ostéoclastiques en ostéoclastes. Il s'agit d'une protéine hautement exprimée par les ostéoblastes et les cellules stromales, ainsi que dans les nœuds lymphatiques, le thymus, les poumons et en moins grande quantité dans d'autres tissus. Avec TNF elle permet de stimuler les précurseurs immatures circulants, et leur induction est responsable de leur recrutement, régulant l'homéostasie par le remodelage osseux, ainsi que le système défensif de l'hôte.
  RANKL est aussi sécrétée par les cellules T dans les articulations inflammées au sein de la polyarthrite rhumatoïde.

- L'ostéoprotégérine (OPG) est exprimée par les ostéoblastes, le cœur, les reins, le foie, la rate et la moelle. S'il y a une augmentation d'OPG circulant, on observe une diminution de RANKL. Ainsi, le rapport RANKL/OPG est considéré comme le meilleur déterminant de masse osseuse. En effet, l'OPG est en concurrence avec RANKL pour ce qui est de la fixation à RANK, et ainsi inhibe l'activation des ostéoclastes. Une étude menée par Simonet et Coll. en 1997 (12), portant sur une lignée de souris sur-exprimant l'OPG a conduit à observer chez ces dernières une ostéopétrose, de par l'absence d'ostéoclastes. L'OPG est dite protéine protectrice de l'os, car elle limite les résorptions excessives.

La Parathormone (PTH) a aussi un rôle fondamental dans l'homéostasie. En effet elle augmente l'effet anabolique des ostéoclastes, car elle est impliquée dans le recrutement des MBU(11) et dans certains métabolismes ioniques en augmentant indirectement l'absorption intestinale du calcium, la réabsorption tubulaire du calcium et l'excrétion rénale du phosphate. De cette manière certains traitements anti-résorptifs comme la tériparatide (Nom DCI pour le Forstéo®), qui est la séquence active de la PTH humaine endogène en injection sous-cutanée, sont utilisés pour agir sur le remodelage osseux, dans la prise en charge d'ostéoporose sévère. (13)(14)

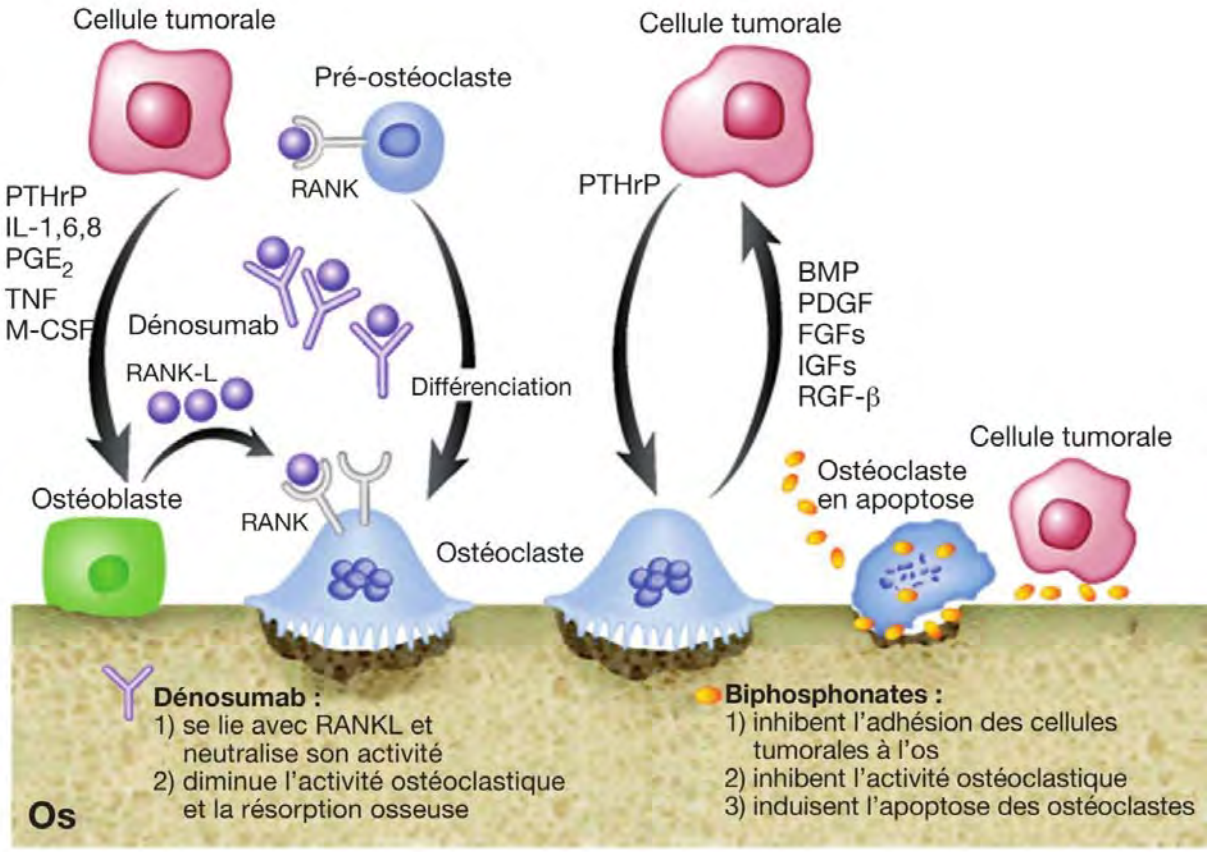

Figure 1 : Issue de Fornier et Coll.(15) « Les cellules tumorales sécrètent un certain nombre de cytokines et facteurs, dont le peptide lié à l'hormone parathyroïdienne (PTHrP) et d'autres, qui stimulent la production du RANK L (*receptor activator of nuclear factor* κB *ligand*) par les ostéoblastes. Le RANK L se lie avec le RANK (*receptor activator of nuclear factor* κ) à la surface des ostéoclastes, ce qui entraîne la différenciation, l'activation et la survie des ostéoclastes, phénomènes à l'origine des lésions ostéolytiques. La résorption osseuse libère des facteurs comme les protéines morphogéniques osseuses (BMP), les PDGF (Platelet-derived growth factor), les FGF (*fibroblast growth factor*), les IGF (*insulin-like growth factor*) et le TGF-β (*transforming growth factor* β) qui, à leur tour, stimulent la production de PTHrP par les cellules tumorales. […] La figure montre également comment les agents comme le dénosumab, les biphosphonates […] peuvent rompre ce cycle et diminuer l'activité ostéoclastique.

IL-1, 6, 8, interleukine-1, 6, 8 ; PGE2, prostaglandine E2 ; TNF, facteur de nécrose tumoral ; M-CSF, facteur stimulant les colonies de macrophages.

2. Facteurs étiologiques :

Selon une étude réalisée pour le General Practice Research Database (GPRD) (16) en Grande-Bretagne, sur 5,5 million de patients, l'incidence des ostéonécroses sur l'ensemble du corps humain est 4 fois plus importante chez les patients atteints de cancer que chez la population générale. Selon eux, un lien serait possible par le fait que la plus vaste majorité des patients atteints de métastase osseuse serait traitée par biphosphonates comme traitement de référence.

a. Anti-résorptifs :

a.i. Les Biphosphonates (17) :

Les biphosphonates (BP) sont la première classe de médicaments utilisés contre les maladies osseuses de résorptions excessives telles que la maladie de Paget, les complications osseuses des tumeurs malignes (myélome multiple) et l'ostéoporose.

Il s'agit d'un analogue des pyrophosphates inorganiques (PPI) chimiquement stable. Ils ont été étudiés pour rechercher une molécule résistant à l'hydrolyse des phosphatases alcalines. Leur mode de fonctionnement était en premier lieu inconnue, puis leur action cellulaire a été étudiée puis élucidée dans les années 90.

a.i.1. Description de la molécule

La molécule de BP est composée d'un noyau où l'oxygène composant le PPI est remplacé par un atome de carbone pour faire la structure P-C-P, responsable d'une forte affinité pour l'hydroxyapatite. Il y a ensuite une variation inter-moléculaire en fonction des chaines latérales R1 et R2.

- R1 potentialise la capacité de liaison aux cristaux d'hydroxyapatite (HA), il est composé d'un groupement hydroxyle OH. Le groupement est commun à tous les BP.
- R2 varie pour chaque type de BP, et induit ainsi sur leur efficacité.

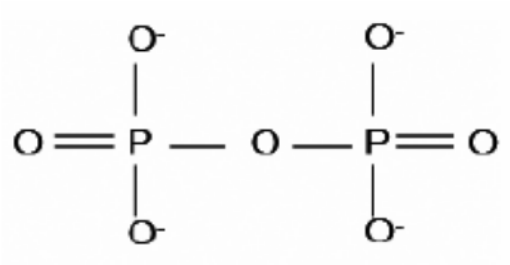

Pyrosphosphate

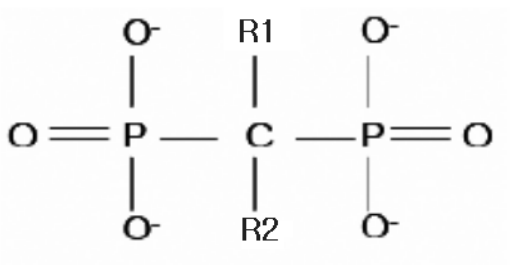

Bisphosphonate

La structure P-C-P a un effet sur l'inhibition de la résorption. En effet les noyaux monophosphastes, les chaines P-C-C-P ou P-N-P sont inefficaces. De plus l'effet des BP n'est pas uniquement dépendant de son affinité pour l'os, mais aussi par son effet cellulaire.

Ainsi, en conservant le même radical R1 mais en variant R2, on obtient différents BP. Par exemple avec un atome N contenu dans groupement, on obtient le pamidronate ou l'alendronate, 10 à 100 fois plus efficace que l'étidronate ou le clodronate. La potentialisation de l'effet des BP grâce à l'atome N dans la chaine latérale est évidente, mais son fonctionnement reste un mystère.

Figure 2 : Structure des différents biphosphonates utilisés en applications cliniques (17):

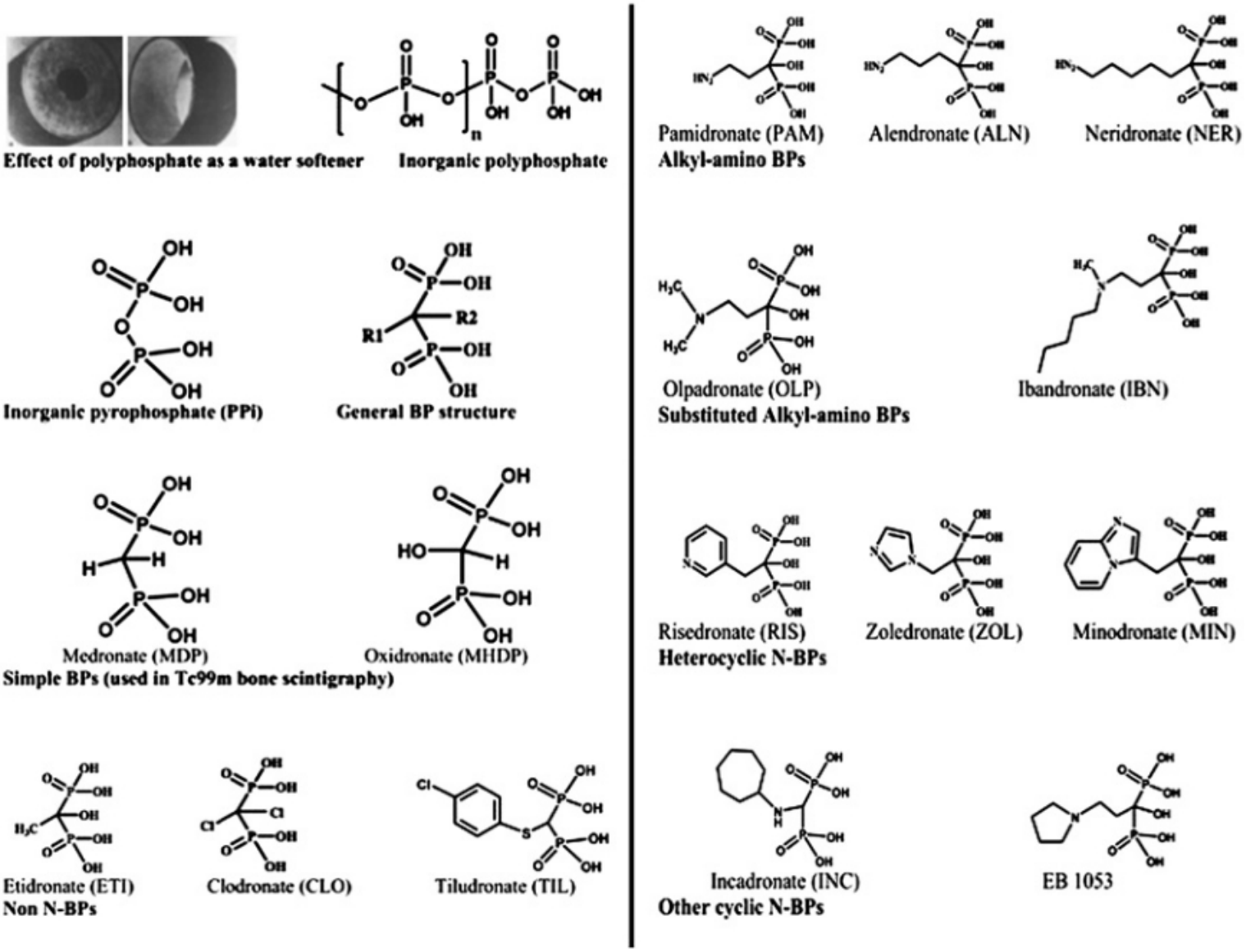

Figure 3 : Présentation des différents biphosphonates selon l'AAOMS (6) :

	Primary Indication	Nitrogen Containing	Dose	Route	Relative Potency†
Etidronate (Didronel)	Paget's Disease	No	300–750 mg daily for 6 months	Oral	1
Tiludronate (Skelid)	Paget's Disease	No	400 mg daily for 3 months	Oral	50
Alendronate (Fosamax)	Osteoporosis	Yes	10 mg/day 70 mg/week	Oral	1,000
Risedronate (Actonel)	Osteoporosis	Yes	5 mg/day 35 mg/week	Oral	1,000
Ibandronate (Boniva)	Osteoporosis	Yes	2.5 mg/day 150 mg/month	Oral	1,000
Pamidronate (Aredia)	Bone metastases	Yes	90 mg/3 weeks	IV	1,000–5,000
Zoledronate (Zometa)	Bone metastases	Yes	4 mg/3 weeks	IV	10,000 +

*A once-yearly infusion of zoledronic acid for the treatment of postmenopausal osteoporosis is under FDA review.[50]
†Relative to etidronate.

a.i.2. Mode de fonctionnement

Les BP sont intégrés dans la matrice osseuse proportionnellement au remodelage osseux au moment de leur utilisation. La concentration dans une zone est plus élevée lorsqu'il s'agit des cartilages de croissance, d'un site osseux en cours de cicatrisation, d'un site traumatisé ainsi que les sites à fort remodelage physiologiques, soumis à des tensions régulières comme l'os alvéolaire, soumis aux fonctions (mastication) et parafonctions (bruxisme). C'est probablement la raison pour laquelle, selon Najm, Lesclous et Coll. (18), l'ostéonécrose due aux biphosphonates atteint de manière presque exclusive les maxillaire et la mandibule. En effet, dans ces zones, les tensions appliquées induisent un remodelage plus important, permettant une accumulation de biphosphonates intégrés à l'os, puis sous l'action des ostéoclastes, sont dissous et absorbés par ces derniers, et gênent leur fonctionnement cellulaire de différentes manières induisant une limitation de remodelage favorisant les nécroses osseuses, et diminuant donc la vascularisation de la muqueuse sus-jacente, la rendant plus fragile. Ainsi, un léger traumatisme peut entrainer une exposition osseuse, et une infection secondaire par la flore saprophyte. De par la composition moléculaire on distingue deux groupes de BP, fonctionnant selon deux modes d'actions distincts :

- Les BP ne contenant pas d'atome d'azote N, comme l'étidronate ou le clodronate. Ils sont absorbés métaboliquement comme analogue non hydrolysable du PPI, pour être incorporés dans l'Adénosine Triphosphate (ATP) par l'intermédiaire de l'action de l'aminoacyl-ARNt synthétase. Résultat il y a incorporation d'un P-C-P à la place d'un groupement pyrophosphate, donnant un nucléotide AppCp non hydrolysable, provoquant ainsi une accumulation menant à l'apoptose de l'ostéoclaste, probablement liée à une interférence avec les ATP translocases des mitochondries.

- Les BP contenant un atome d'azote, les N-BP, tels que le pamidronate, l'alendronate, le risédronate, l'ibandronate et le zolédronate. Ils sont potentiellement plus puissants que les précédents. Leur mode de

fonctionnement perturbe la voie de synthèse du mévalonate, responsable de la production du cholestérol ainsi que d'autres stérols en ciblant plusieurs enzymes, notamment la Farnesyl Pyrophosphate Synthase (FPPS). Lors de l'inhibition de la FPPS :

- Cela bloque la synthèse des composants isoprépniques (L'isopentenylpyrophosphate (IPP), le Farnesyldiphosphate (FPP) et le Géranylgéranyldiphospate GGPP) qui sont nécessaires à la modification translationnelle (prénylation) de la « Small GTP-Binding proteins » (comme Ras, Rab, Rho et Rac qui sont aussi des GTPases), qui est essentiel pour les signaux, la régulation intercellulaire et la fonction des Ostéoclastes en participant à la morphologie cellulaire, la formation du cytosquelette, de la membrane et du trafic vésiculaire, ainsi qu'à l'apoptose.

- Ainsi l'accumulation en amont d'isopentenylpyrophosphate due à l'inhibition de la FPPS peut provoquer une immuno-modulation par les cellules T et une production d'un autre ATP, l'Appp1, perturbant le fonctionnement mitochondrial.

Le fonctionnement des BP sur la voie du mévalonate est maintenant connu et permet de comprendre comment fonctionne le médicament.

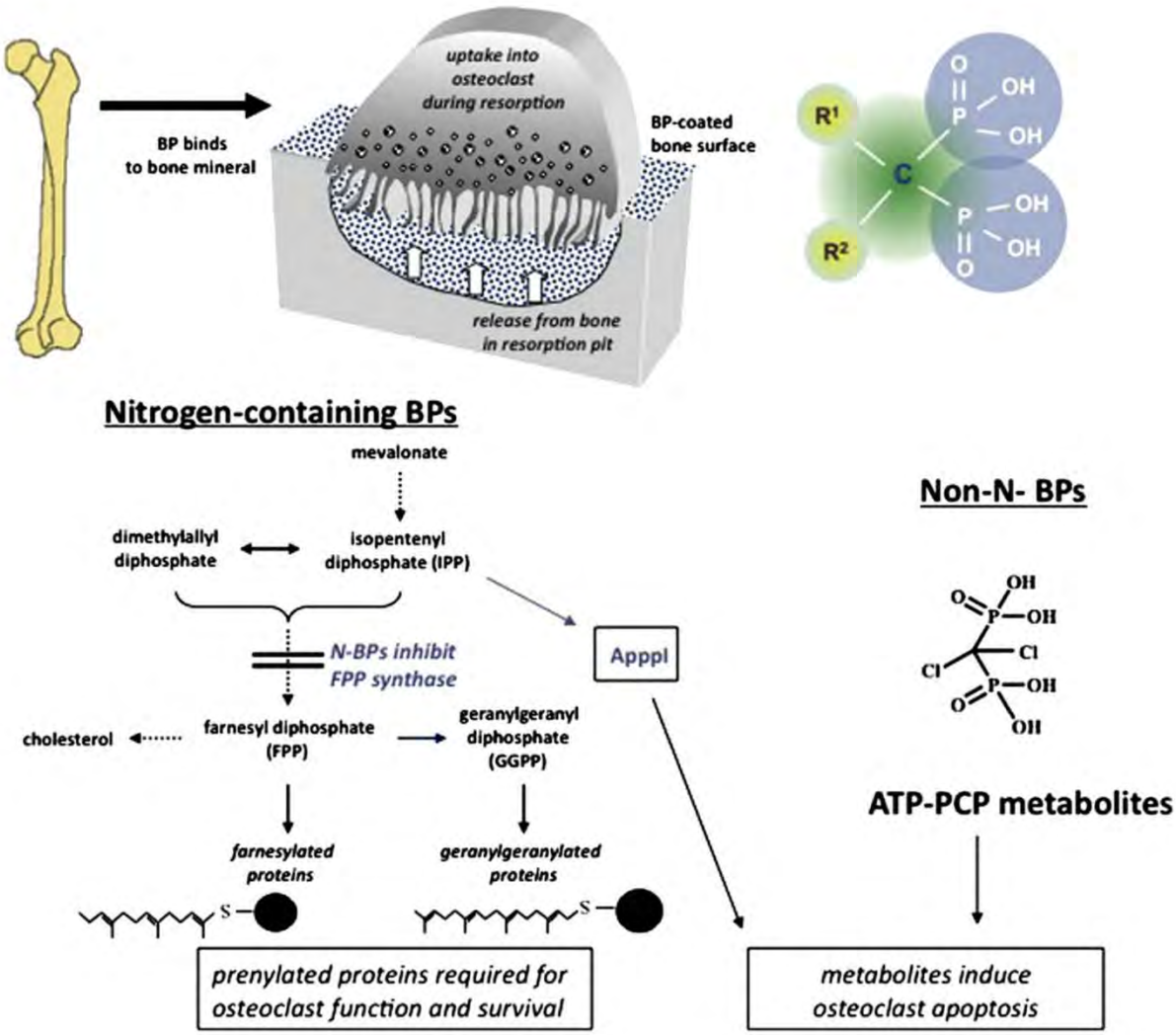

Figuire 4 : Mécanisme d'action cellulaire et biochimique des biphosphonates.
Schéma issue des travaux de Graham et Russel : Biphosphonates : the fisrt 40 years (17)

Toutes les classes de biphosphonates ont des différences de fonctionnement, expliquant les différences d'efficacité, mais ont aussi des points communs :

- Très forte adhésion à l'os.
- Non métabolisé, donc n'est pas inactivé.
- Une biodisponibilité faible pour l'utilisation en per os (<1%) mais grande disponibilité par voie intraveineuse.
- A forte dose, responsable de toxicité rénale.

En intra-cellulaire, les BP affectent la résorption ostéoclastique par plusieurs moyens, en interférant sur le recrutement des ostéoclastes, sur leur mode de différenciation, sur l'activité de résorption elle-même, et sur l'apoptose ostéoclastique. Le cytosquelette se retrouve modifié, et la prénylation intra cellulaire altérée, ce qui conduit à une perturbation de la qualité de la résorption par une perte d'herméticité de la lacune de résorption subcellulaire, laissant fuir les protéines nécessaires à une bonne résorption. (19)

La résorption osseuse s'effectue dans un espace subcellulaire totalement cloisonné entre l'os et l'ostéoclaste, dans lequel une pompe à proton permet d'y diminuer le pH, provoquant ainsi une dissolution de la matrice osseuse, contenant les cristaux d'HA et des BP. Ces derniers, libérés, sont absorbés en intracellulaire. In vivo, la concentration d'alendronate nécessaire dans l'espace subcellulaire pour inhiber la résorption osseuse est de 1 mM ; cette concentration est supérieure à la quantité nécessaire pour altérer la morphologie et conduire à l'apoptose ostéoclastique in vitro (20). Cependant, il a été prouvé que les BP exercent un facteur protecteur quant à l'apoptose des ostéocytes et des ostéoblastes (21).

Le premier BP, l'étidronate, a été découvert dans les années 70, mais ce n'est que dans les années 80, qu'il a été utilisé pour traiter des pathologies, en débutant par la maladie de Paget. Cette dernière fut en premier lieu traitée par étidronate, puis clodronate, tiludronate, alendronate et risédronate. De nos jours, les molécules les plus souvent utilisées en IV sont le pamidronate et le zolédronate dont l'efficacité est plus grande, que ce soit sur l'effet anti-résorptif ou que ce soit sur la durée d'efficacité. Cela permet de diminuer le nombre d'injection pour le patient.

a.ii. Le Dénosumab

Les premières tentatives pour interférer sur le système Rank/RankL/OPG furent soldées par un échec. En effet, en tentant de reproduire la protéine OPG, puis de l'injecter à un patient, ce dernier a développé des anticorps anti-OPG, rendant le traitement inefficace. A cette suite, ils ont développé le dénosumab, qui est un anticorps anti RANK-L utilisé récemment en tant que anti-ostéoporotique, ainsi que dans les complications osseuses de certains cancers. Il bloque la maturation ostéoclastique conduisant à la leur disparition, contrairement aux BP qui conduisent à l'obtention d'une cellule géante multinucléée inactive.

Il y a deux traitements utilisant le dénosumab. Le Prolia® 60 mg, qui est indiqué pour les traitements anti-ostéoporotiques, est donné en sous-cutané en une seule dose, une fois tous les 6 mois, et le Xgeva 120 mg, qui est indiqué pour les complications osseuses de tumeurs solides, administré une fois toutes les 4 semaines.

a.ii.1. Mode de fonctionnement

Les ostéoblastes et les ostéoclastes sont fermement liés par leurs effets opposés liés à deux protéines, RANKL et OPG, toutes deux produites par les ostéoblastes. Lors de la liaison de RANKL sur RANK sur l'ostéoclaste, ce dernier est soumis à une différenciation et une activation. En revanche, lors de la production d'OPG, sa liaison avec au RANKL inhibe l'interaction RANK-RANKL et donc ne stimule pas les ostéoclastes.

En post-ménopause, un déséquilibre en OPG et RANKL se crée, la production d'OPG est diminuée, contrairement à RANKL qui augmente, le rapport OPG/RANKL diminue, ce qui signifie que l'on à une perte de masse osseuse. On obtient aussi ce genre de déséquilibre lors des myélomes multiples, des polyarthrites rhumatoïdes, des métastases ostéolytiques, ou lors des thérapies bloquant les androgènes (cancer de la prostate). (22)

a.ii.2. Indication, posologie et effets secondaires

Le Dénosumab est indiqué pour le traitement des métastases osseuses de tumeurs solides, les tumeurs osseuses à cellules géantes non opérables et les hypercalcémies induites par les tumeurs malignes.
Etant un anticorps, il est éliminé par le système réticuloendothélial(23), et a donc une demi-vie courte, de 26 jours, et une durée d'action longue de 6 mois (24). Un début de diminution de densité osseuse est observé après 12 mois sans traitement. (25)
Avant tout début de traitement il est conseillé un examen bucco-dentaire complet pour limiter le risque d'ostéonécrose, et l'American Dental Association recommande, comme pour les patients sous biphosphonates, des visites régulières chez le dentiste traitant. (22)

En septembre 2013, les surveillances post-marketing sur approximativement 1,2 millions de patients-années ont répertorié 32 cas d'ostéonécroses.

a.iii. Quelle molécule choisir ?

Selon Stopeck et Coll.(26), jusqu'à 80% des patientes ayant des cancers du sein métastasés ont des métastases osseuses à activité ostéoclastiques, destructions des lésions osseuses locales et des complications type douleurs, hypercalcémie, et évènements squelettiques (ESQ) (radiothérapie pour soulager la douleurs ou prévenir les fractures, fractures pathologiques et compression médullaires pouvant être responsables de paresthésies, incontinences et paralysies). Les ESQ atteignent 64% des patientes atteintes du cancer du sein, si elles ne sont pas traitées par un traitement préventif efficace tels que les biphosphonates, en cas d'atteinte osseuse visibles sur radiographie standard. Cependant, les traitements par acide zolédronique sont néphrotoxique, et cette toxicité augmente avec la durée du traitement, ainsi pour l'évaluer, une mesure de la clairance de créatinine est nécessaire. Si cette clairance est inférieure à 30 mL/min, la poursuite du traitement est contre-indiquée, si elle est entre 30 et 60 mL/min, la dose doit être ajustée à la fonction rénale.

Lors des perfusions intraveineuses, des réactions aux biphosphonates sont possibles, se manifestant par un syndrome pseudo-grippal lors des perfusions, cela complique donc encore la prise en charge.

Stopeck et Coll. ont mené une étude randomisée à double insu sur 1960 patients repartis sur 322 sites à travers le monde, recrutés entre avril 2006 et décembre 2007. Tous les patients ayant une clairance de créatinine inférieure à 30 mL/ min étaient exclus, ainsi que tous les patients ayant pris ou prenant des biphosphonates (oraux ou intraveineux), ayant une absence de cicatrisation osseuse à la suite d'une chirurgie dentaire ou buccale ou la découverte d'une tumeur maligne au cours des trois années précédant l'étude. Pour le groupe test du dénosumab, il leur a été donné 120 mg en sous cutané toutes les 4 semaines, ainsi qu'une perfusion intraveineuse de placebo. Quant au groupe test d'acide zolédronique, il leur en était donné 4 mg, plus une injection sous cutané de placebo chaque 4 semaines. Au cours de l'étude, conformément à la notice de l'acide zolédronique, la dose de l'injection était ajustée à la valeur initiale de la clairance de la créatinine en cas d'infériorité à 60 mL/min, et l'administration était interrompue en cas de détérioration de la fonction rénale au cours de l'étude. Le dénosumab étant éliminé par le système réticuloendothélial aucune adaptation n'est nécessaire. Une supplémentation en calcium et vitamine D était fortement recommandée. Ainsi l'étude était évaluée sur le temps nécessaire jusqu'au premier ESQ. Sur les deux groupes composés de 980 patients chacun il a été observé 14 ostéonécroses des maxillaires chez les patients sous acide zolédronique, et 20 chez ceux sous dénosumab.

Ostéonécroses et leur étiologie selon l'étude de Stopeck et Coll(26) :

	Guérie	En cours d'évolution à la fin de l'étude	Maintenue jusqu'au décès du patient	Patient perdu de vue	Infection locale	Traitement chirurgical	Geste chirurgical limité	Résection osseuse
ZA : Nombre de patients	6/14	1/14	5/14	2/14	9/14	7/14	7/14	0
ZA : %	42.9	7.1	35.7	14.3	64.3	50.0	50.0	0
Dénosumab : Nombre	10/20	2/20	5/20	3/20	10/20	7/20	7/20	0
Dénosumab : %	50	10	25	15	50	35	35	0

ZA = Acide zolédronique

En plus de ces résultats, il a été noté que le dénosumab allonge le temps jusqu'au premier ESQ de 18% comparé à l'acide zolédronique et que le temps médian jusqu'à ce premier ESQ est de 26,4 mois pour l'acide zolédronique et n'est pas encore atteint pour le dénosumab. Le risque d'ESQ multiple est diminué de 23% pour le dénosumab, et le taux de morbidité squelettique (défini par le nombre d'ESQ par patients divisé par le temps d'exposition au risque) est diminué de 22% en faveur du dénosumab.
On retiendra de cette étude une fréquence d'ostéonécrose faible, de 2,0% pour le dénosumab et de 1,4% pour les biphosphonates à 3 ans, mais cette différence statistique entre les groupes n'est pas significative (p=0,39). Il est important de noter aussi l'importance des facteurs de risques comme les antécédents d'avulsion, la mauvaise hygiène bucco-dentaire et le port d'appareil dentaire qui était présent chez 18 patients sur 20 pour le dénosumab (90%) et 10 patients sur 14 pour l'acide zolédronique (71%). 15 patients traités par dénosumab (75%) et 11 (79%) patients pour le groupe de l'acide zolédronique avait subi une chimiothérapie. 4 patients traités par dénosumab (20%) et pour 2 pour l'acide zolédronique (14%) recevaient des traitements anti-angiogéniques).

En 2010, 10 ostéonécroses (50%) étaient guéries pour le groupe du dénosumab, et 6 (43%) pour celui de l'acide zolédronique. 10 pour le dénosumab (50%) et 9 pour l'acide zolédronique (64%) ont rapporté une infection locale, 7 de chaque groupe (35% pour le dénosumab et 50% pour l'acide zolédronique) ont subi des interventions chirurgicales limitées de type débridement ou séquestrectomie.

Cette étude montre que l'efficacité du dénosumab, injecté à 120 mg en sous cutané mensuel, s'est montrée supérieure à celle de l'acide zolédronique, à 4mg en intraveineux mensuel, pour retarder ou prévenir l'apparition d'ESQ chez les patientes atteintes du cancer du sein. L'efficacité du dénosumab s'est montré dès le 6ème mois, et les différences absolues continuent d'augmenter tout au long de l'étude. Cela suggère que l'inhibition de la résorption osseuse d'origine ostéoclastique est plus importante plus le dénosumab, où une disparition des marqueurs du turnover osseux est observé). De plus, la réaction aigue de type syndrome pseudo grippal est arrivée presque trois fois plus souvent à la suite de l'injection d'acide zolédronique que pour celle de dénosumab. Rappelons que le dénosumab est un anticorps anti RankL, et est donc éliminé par la voie réticuloendothéliale. Il est donc une option thérapeutique chez les patients présentant des métastases osseuses mais souffrant d'insuffisance rénale. Cependant, une hypocalcémie (qui est un effet indésirable courant chez les traitements diminuant le remodelage osseux) est observée plus fréquemment chez les patients sous dénosumab, restant cependant dans des proportions non-mortelles. L'ensemble de ces conclusions est confirmé par les études menée par la Haute autorité de santé (HAS) dans les commissions de la transparence concernant le Prolia et le Xgeva (27,28).

b. Les Corticoïdes (29):

L'ostéonécrose est aussi une conséquence courante des traitements par glucocorticoïdes; 9 à 40% des patients ayant subi un traitement à long cours souffrent d'ostéonécroses (buccales ou non), son incidence est imprévisible et touche habituellement la tête fémorale d'où sa grande morbidité.
Les glucocorticoïdes ont pour effet, sur longue durée, de diminuer le potentiel anti-inflammatoire de l'hôte, ainsi que ses défenses immunitaires.

b.i. Pathogénèse :

Malgré beaucoup d'études, le mécanisme n'est pas encore totalement compris, cependant certaines pistes permettraient de comprendre le déroulement d'une ostéonécrose provoqué par les corticoïdes. Ces derniers agissent par trois mécanismes principaux (30) :

- Interruption de la circulation vasculaire
- Thrombose/embolie
- Compression extravasculaire

Ces trois mécanismes conduisent à une réduction du flux sanguin, entrainant une ischémie locale et ainsi une mort des ostéocytes responsable des échecs lors des processus de réparation. A échelle moléculaire, les stéroïdes précipitent et forment des dépôts au sein même de la moelle osseuse, provoquant ainsi des pressions intra-osseuses, empêchant la perfusion osseuse, créant les apoptoses ostéocytaires. Les os, privés de leurs les mécano-récepteurs les ostéocytes, ralentissent leur renouvellement, ce qui entretient les apoptoses.

D'un point de vue clinique, ces ostéonécroses sont le plus souvent trouvées aux têtes fémorales, mais aussi dans les têtes humérales, les condyles, les tibias, les petits os des pieds, les chevilles et les mains, les vertèbres, et enfin les os de la face.

b.ii. Indication, posologie et effets secondaires (29) :

Il n'y a pas toujours de relation dose/effet, d'autant plus si le traitement par corticoïdes est conjugué avec des facteurs de risque tels que l'alcool, le tabac ou d'autres pathologies comme le lupus érythémateux disséminé. Cependant, la période de risque reste malgré tout inférieure à 12 mois après initiation du traitement.
Les doses estimées de prednisone pouvant induire des ostéonécroses sont de 20 mg par jour, ou 2g en 2 à 3 mois. Ainsi même un traitement de courte durée est à risque.

Powel et coll. (31) estiment qu'une dose aussi faible que 1000 mg de prednisone donnée sur courte durée augmenterait le risque d'ostéonécrose.

Dans un ancien article, Felson et Anderson (32) estiment que de prendre 10 mg de prednisone par jour pendant 6 mois augmenterait les risque d'ostéonécrose de 4.6%.

3. Facteurs de risques :

Carlson et Schlott (4) en s'appuyant sur les travaux de Fromigue et Coll. de 2001 expliquent que les métastases ostéolytiques dérèglent l'équilibre d'apposition/résorption résultant à l'apparition d'ostéonécroses. Par exemple concernant les **cancers du sein**, cela serait médié par la liaison entre le Fas-Ligand (Fas-L), dont la production est assurée par les cellules épithéliales du sein, et du Fas produit par les ostéoblastes. En cas de cancer du sein, la sécrétion des Fas-L serait augmentée, et suite à leur liaison avec Fas, cela induirait une apoptose des ostéoblastes.

Le diabète induit une ischémie de tout le réseau micro-vasculaire, et ainsi un dysfonctionnement des cellules endothéliales. La conséquence directe est donc une diminution du turn over osseux due à une apoptose des cellules osseuses comme les ostéoblastes et les ostéocytes, résultant à une augmentation du risque d'ostéonécrose par diminution de la vascularisation, donc des capacités de défenses du système immunitaire ainsi que d'une moins bonne capacité de guérison physiologique des blessures. (4)(33)

Schwartz (34) explique que la chimiothérapie est efficace sur les cellules à renouvellement et/ou développement rapide, comme les cellules cancéreuses, mais aussi comme les cellules épithéliales de la cavité orale. Ainsi la muqueuse buccale et la moelle osseuse mandibulaire sont très sensibles aux chimiothérapies. De plus la muqueuse buccale est continuellement en contact avec des sources bactériennes potentiellement responsables d'infections, ainsi qu'à des facteurs agressifs physiques. De plus la mandibule est le seul os du corps portant les dents, facteurs infectieux supplémentaire. Ainsi la mandibule fragilisée par son environnement, est d'autant plus vulnérable suite aux chimiothérapies, en particulier celles réalisées avec les cyclophosphamides.

Les cyclophosphamides sont des agents alkylants composés d'un noyau d'azote lié à un dérivé d'acide phosphorique. Ils agissent en perturbant la mitose cellulaire, jusqu'à la stopper, de manière non sélective et agissant donc sur différents tissus, comme la muqueuses buccale. Ainsi, la chimiothérapie peut accélérer le développement de la pathologie en privant l'os de vascularisation, provoquant une résorption d'os trabéculaire.

Le tabac a des conséquences non négligeables sur l'apparition de BRONJ, sur une étude de cohorte de 109 patients atteint de BRONJ avec en moyenne 30 paquets/année, Watters et Coll.(33) démontrent que malgré un traitement local par bain de bouche, et par débridement superficiel, ainsi que par antibiotiques systémiques, les lésions ont pu évoluer de 4 façons différentes. La lésion ne guérit que pour les patients n'excédant pas 8 paquets/année, est presque résolue pour les patient allant jusqu'à 25 paquets/année, n'évolue pas pour les patients consommant 30,5 paquets/année, et s'aggrave dans le groupe de patient consommant 30 paquets/année. Il s'avère que le tabac possède un effet vasoconstricteur sur les tissus mous de la cavité orale, participant au développement des nécroses avasculaires

De même, **la qualité de la flore bactérienne** peut être responsable de pathologies parodontales, et il s'avère que les biphosphonates intraveineux renforcent la suppression des fonctions des polynucléaires neutrophiles, diminuant

ainsi le pouvoir défensif de l'hôte, et facilitant la progression des BRONJ. Pour Watters et Coll. (33) l'importance de l'éducation à l'hygiène bucco-dentaire à tous les patients susceptibles de développer une ostéonécrose est évidente, car une mauvaise hygiène bucco-dentaire serait associée à la progression de BRONJ (p=0,09).

Beaucoup de cas d'ostéonécroses considérés comme spontanés, ou de cause inconnue car ne faisant pas suite à une chirurgie, seraient d'**origine infectieuse locale**. La présence d'abcès dentaire ou parodontal multiplie par 7 le risque de BRONJ(6). De plus, un traitement parodontal ou endodontique peut s'avérer inefficace sur le temps, et représente un facteur de risque important chez le patient immunodéprimé.

Almazrooa et Woo en 2009 (35), ont étudié les ostéonécroses causées ou non par les biphosphonates. Pour cela ils ont réalisé une méta-analyse à partir d'un ensemble d'articles et de cas répertoriés sur Pub Med, rapportant les conditions et les facteurs associés, responsables de la formation d'une exposition osseuse ou à une séquestration. Ils ont observé que les sites d'ostéonécrose apparaissaient prioritairement sur le versant lingual mandibulaire, et plus particulièrement sur le relief de la **crête mylo-hyoïdienne**. En effet, cette région est sujette à de nombreux traumatismes, (occlusaux, musculaires et physiques), et de par sa composition à majorité corticale, ne dispose pas d'un réseau vasculaire fortement développé. Les propriétés de cette région favorisent donc le développement des ostéonécroses.

Cependant, comme Carlson et Schlott l'ont présenté plus tard, Almazrooa et Woo ont noté qu'une simple résection assurait une guérison parfaite du site. Cette étude appuie aussi l'idée que **les tori et les exostoses** seraient des lieux de prédilection pour le développement d'ostéonécroses spontanées chez un patient ayant été traité, ou non, par des biphosphonates. Sonnier et Horning (36) définissent les tori et les exostoses comme des grosseurs osseuses bénigne se développant à l'extérieur de l'os propre. Ils possèdent une croissance lente, apparaissant généralement comme une lésion nodulaire avec des contours mous, et recouverte de tissu normal. Les séquestrations spontanées idiopathiques touchent généralement

des patients entre 30 et 60 ans, soit dans la région mylo-hyoïdienne, soit au niveau des exostoses ou des tori, soit au niveau de la troisième molaire absente. Ces localisations ont comme points communs une muqueuse de recouvrement fine, rendant la zone encore plus sensible aux traumatismes (musculaires, physiques, accidents) voire aux ulcérations, cela même si le patient ne reporte pas de traumatisme, et un os très corticale donc peu vascularisé, à risque ischémique. Le risque de nécrose chez des patients sans pathologie systémique existe, et la lésion observé est de 1 à 10 mm, avec une moyenne de 4 mm, les patients se plaignent d'un inconfort ou d'une douleur depuis plusieurs semaines (3 en moyenne). Et dans ces cas-là une simple résection de la lésion suffit pour une guérison sans récurrence (35).

Selon Sonnier et Horning(36) une exposition osseuse ou une séquestration peut avoir plusieurs étiologies :

- Un torus, avec un relief important et une anatomie abrasive peut créer une irritation chronique.
- Une blessure traumatique, provoquée par de la nourriture dure, une brosse à dents ou des tics buccaux.
- Une constriction vasculaire responsable d'une ischémie.
- Des forces occlusales importantes ou un traumatisme chirurgical sur une muqueuse fine.
- Des aphtes ou des lésions vésiculo-bulleuses.

Ainsi, lors de la mise de patients sous traitement anti-résorptifs il est impératif d'évaluer les comorbidités, de réaliser un examen dentaire complet, clinique et radiologique, ainsi qu'un suivi régulier, et un enseignement à l'hygiène bucco-dentaire rigoureux.

La prévention des pathologies dentaires permet de diminuer l'incidence des interventions chirurgicales.(33)

III) **Signes cliniques et prise en charge**

1. Manifestations clinique :

L'AAOMS a établi un classement (6) par stade pour qualifier les lésions ostéonécrotiques, et ainsi adapter une prise en charge en fonction de l'atteinte :

- Catégorie à risque

Pas d'os exposé/nécrotique apparent chez un patient ayant été traité par de Biphosphonates oraux ou intraveineux.

- Stade 1 :

Présence d'os exposé/nécrotique chez un patient symptomatique mais sans infection apparente.

- Stade 2 :

Présence d'os exposé/nécrotique associé à une infection avec symptômes tels que douleurs et érythème dans la région de l'os exposé, avec ou sans présence de pus.

- Stade 3 :

Présence d'os exposé/nécrotique chez un patient présentant des douleurs, une infection et un ou plusieurs des critères suivant : Fracture pathologique, fistule extra-orale ou ostéolyse s'étendant jusqu'au bord inférieur de la mandibule.

Selon Carlson et Basile (37) il y a deux types de prises en charges que nous développerons par la suite. Une prise en charge conservatrice, c'est-à-dire, bains de bouches antiseptiques, antalgiques, traitements symptomatiques antibiotiques à large spectre ainsi que le débridement et la séquestrectomie (développé dans la partie 3.a. Traitement conservatif). Quant au traitement chirurgical, ils l'estiment à la résection marginale ou segmentaire selon les cas.

Cependant, selon Carlson et Schlott (4) un comportement conservateur vis-à-vis d'un développement d'ostéonécrose conduit à une aggravation de la pathologie. Une atteinte limitée et non infectée de l'os alvéolaire, en stade débutant, est

diagnostiquée chez la plupart des patients atteints de BRONJ et une attitude non-chirurgicale conduit au développement d'une infection suppurative, avec une progression plus importante au sein de la mandibule, dans les sinus maxillaires, et une apparition de fistule orale ou cutanée, dans des délais non prédictibles. Ainsi, pour eux, il semble évident qu'une résection complète de l'ostéonécrose dès ses premiers stades, permet d'éviter une évolution de la pathologie.

2. Préventions :

De nos jours, il est acquis que toute chirurgie sur un patient ayant été, ou étant, sous traitement anti-résorptif présente un risque d'ostéonécrose. Selon la littérature, 60% de cas d'ostéonécroses sont secondaire à une acte chirurgicale (Avulsion, pose d'implants, chirurgie parodontale) (18).

Dans l'étude de Ruggiero et Coll. (38), les avulsions réalisées sans prévention étaient responsables de 86% des cas de BRONJ. Ces derniers ont étudiés entre 2001 et 2003 (Avant l'article de Marx parlant des ostéonécroses liées aux biphosphonates (3)) 63 patients, dont 56 avaient reçu un traitement par biphosphonates intraveineux de plus de 12 mois, et 7 par biphosphonates oraux. Ces patients avaient comme caractère commun un diagnostic de lésions ostéomyélitiques dans la zone d'une alvéole post extractionnelle avec exposition osseuse, ne guérissant pas. Aucune des biopsies ne révélait évidemment de métastase. La majorité de ces patients a dû nécessiter une résection chirurgicale. 86% de ces cas d'ostéonécroses étaient des complications d'avulsions. Cependant, Lodi et Coll.(39) affirment qu'**il n'y a pas de contre-indications absolues aux avulsions chez les patients étant, ou ayant été, sous biphosphonates**, cependant cela nécessite des mesures préventives. Et ce, quel que soit le biphosphonate utilisé, leur étude reposant sur des patients principalement traités par acide zolédronique.

Ainsi entre 2006 et 2009 Lodi et Coll. ont réalisé un protocole de prévention sur les cas d'avulsion simple ou multiple chez des patients susceptibles de développer une BRONJ. Ils ont réalisé 38 avulsions chez 23 patients ayant été traité par biphosphonates (principalement acide zolédronique) pendant une moyenne de 17,5

mois (de 3 à 36 mois) et suivi sur une moyenne de 229,5 jours (de 14 à 965 jours). 5 d'entre eux avaient déjà développé des BRONJ suite à des avulsions, et aucun des 23 patients n'a développé de BRONJ à la suite de ce protocole.

Voici le protocole de Lodi et Coll. pour une ou plusieurs avulsions (en cas d'avulsions multiples, essayer autant que possible de les planifier dans le temps pour limiter la zone de lésion susceptible de développer une ostéonécrose) :

1. Bain de bouche à 0,12% de chlorhexidine 1 fois par jour ainsi que bilan dentaire complet et élimination de la plaque et de tartre 2 à 3 semaines avant l'intervention.
2. 3 jours avant, prise de 1g d'amoxicilline toutes les 8 heures (ou si allergie, prendre un antibiotique large spectre comme la clindamycine), et continuer la prise d'antibiotiques 17 jours après l'intervention (jusqu'au second contrôle postopératoire).

3. Acte chirurgical :
    a. Anesthésie locale.
    b. Lambeau de pleine épaisseur.
    c. Avulsion avec le minimum de traumatisme pour la corticale osseuse.
    d. Débridement et curetage de l'alvéole méticuleusement pour supprimer toutes traces de granulome et de tissus infectés.
    e. Suture des tissus mous pour fermeture primaire, hermétique.
4. En postopératoire, application de gel à la chlorhexidine 1% sur la plaie, trois fois par jours jusqu'au deuxième contrôle.
5. Suivis : 1,2 et 4 semaines, 2, 3 et 6 mois et à un an.

Complications : après 7 jours (premier contrôle), 3 patients ont reporté des douleurs, résolues avec un traitement par anti-inflammatoire non stéroïdien (non spécifié).

Chez les 5 patients ayant développé une BRONJ dans le passé, aucun n'a eu de complication.

Ce protocole méticuleux et long (lambeau, assainissement, sutures), l'est d'autant plus car Lodi et Coll. imposent une antibiothérapie longue (20 jours) et se limitent au minimum d'avulsions de dents simultanément pour limiter la zone d'os exposée, mais reste cependant très efficace car il n'y a eu aucune BRONJ de développée. Ainsi une autre équipe a cherché à établir un protocole moins contraignant mais tout aussi efficace.

Il s'agit de Scoletta et Coll. (40)(41) qui réalisent deux études pour réaliser un protocole le moins contraignant possible, ne nécessitant que peu de temps d'intervention, et présentant un risque minimal de BRONJ.

Le premier protocole a été réalisé sur 64 patients, dont 5 avaient déjà développé une BRONJ dans le passé, pour l'avulsion de 220 dents entre 2007 et 2009. Le temps moyen de traitement par biphosphonates intraveineux est de 19,6 mois, et les patients n'étaient plus sous traitement depuis en moyenne 16,2 mois. Tous les patients ont réalisé une radiographie panoramique ainsi que tomographie en coupe axiale, une semaine avant l'intervention. La grande différence ici est l'utilisation d'appareils ultrasonores (Mectron piezochirurgy Device, Mectron Medical Technologie, Carasco, Italy) et de Plasma Rich in Growth Factor. Les ultrasons s'avèrent utiles pour les ostéoplasties et les ostectomies éventuelles, cela permet d'apporter de la précision et de la sécurité, en diminuant les dommages apportés aux tissus, cela préserve donc l'alvéole. Pour le Plasma Rich in Growth Factor (PRGF), c'est-à-dire, le plasma riche en facteurs de croissance, il s'agit de réaliser des prélèvements de sang veineux chez le patient, et par un protocole de centrifugation non-développé ici, de le récupérer dans le couches supérieures de l'échantillon. Cette technique est importante pour le succès de l'intervention car cela restore le cycle homéostatique des ostéoblastes et des ostéoclastes, en utilisant les cytokines libérées. En effet, les plaquettes présentes, libèrent des facteurs de croissance stimulant la guérison et la régénération des tissus.

1. Bain de bouche à 0,12% de chlorhexidine 2 fois par jour ainsi que bilan dentaire complet et élimination de la plaque et de tartre 1 semaine avant l'intervention.
2. La veille, prise de 1g d'amoxicilline- acide clavulanique toutes les 8 heures (ou si allergie, prendre érythromycine 600 mg toutes les 8 heures), et continuer la prise d'antibiotiques pendant 6 jours.
3. Acte chirurgical :
    a. Anesthésie tronculaire (3% mépivacaine et épinéphrine 1/100 000).
    b. Lambeau de demi-épaisseur pour pouvoir couvrir la zone exposée.
    c. Luxation et élévation (avec élévateurs et daviers adéquats).
    d. **Si nécessaire ostectomies et/ou ostéoplasties réalisées aux ultrasons chirurgicaux.**
    e. **Nettoyage de l'alvéole aux ultrasons et ostéoplastie minimale de la crête alvéolaire.**
    f. **Pose du PRGF dans la/les alvéoles.**
    g. Suture des tissus mous pour fermeture primaire, hermétique.
4. En postopératoire, ne pas brosser la zone pendant 3 jours, application d'une compresse d'eau oxygénée 3 fois par jour pendant deux semaines. Nourriture froide et semi-liquide le premier jour. Reprise d'une hygiène normale après le 3ème jour.
5. Suivis : 1, 2, 3, 6, 9 et 12 mois postopératoires.

Complications : 5 patients pour 5 sites d'extractions (2,27%) ont développé une BRONJ dans un temps moyen de 4 mois postopératoires. Sur les 5 patients ayant déjà développé une BRONJ dans le passé, aucun n'a eu de complication durant l'étude.

Le temps moyen des interventions était de 12,51 minutes avec le dernier protocole, et donc estimé trop long. Scoletta et Coll. (41) ont donc réalisé un second protocole, en se privant de la réalisation d'un lambeau. L'étude pour sur 202 extractions chez 66 patients, ayant été traités en moyenne 16,84 mois et n'étant plus sous traitement

depuis 19,03 mois. Tous les patients ont réalisés une radiographie panoramique ainsi que tomographie en coupe axiale, une semaine avant l'intervention.

1. Bain de bouche à 0,12% de chlorhexidine 2 fois par jour ainsi que bilan dentaire complet et élimination de la plaque et de tartre 1 semaine avant l'intervention.
2. La veille, prise de 1g d'amoxicilline- acide clavulanique toutes les 8 heures (ou si allergie, prendre érythromycine 600 mg toutes les 8 heures), et continuer la prise d'antibiotiques pendant 6 jours.
3. Acte chirurgical :
    a. Anesthésie tronculaire (3% mépivacaine et épinéphrine 1/100 000)
    b. Luxation et élévation (avec élévateurs et daviers adéquats)
    c. **Nettoyage de l'alvéole aux ultrasons et ostéoplastie minimale de la crête alvéolaire pour éviter les épines osseuses, à risque d'irritation chronique.**
    d. **Pose du PRGF dans la/les alvéoles, recouvert par de la fibrine autologue.**
    e. Suture des tissus mous pour fermeture minimale, et maintenant PRGF et fibrine.
4. En postopératoire, ne pas brosser la zone pendant 3 jours, application d'une compresse d'eau oxygénée 3 fois par jours pendant deux semaines. Nourriture froide et semi-liquide le premier jour. Reprise d'une hygiène normale après le 3ème jour.
5. Suivis : 1, 3, 6, et 12 mois postopératoires.

Complications : 1 cas de BRONJ (0,99%) sur un patient après deux avulsions. Il s'agissait d'une patiente de 76 ans ayant été traité par 12 injections d'acide zolédronique suite à un cancer du sein.

Ce protocole est significativement plus court que le précédent avec un temps moyen de 6,51 minutes par intervention.

Figure 5 :Synthèse des deux études de Scoletta et Coll. (41) :

	Present	Previous	*P* Value
Study group			
Patients	63	64	—
Female-to-male ratio	44:20	45:18	.45
Age (yr)	65.82	64.81	.57
Mean of BP intravenous infusions at time of surgery	16.84	19.59	.31
Mean time after BP discontinuation (mo)	19.03	16.20	.32
Tooth extractions performed (in mandible)	202 (111)	220 (113)	.26
Protocol and outcomes			
Surgical time (min)	6.51	12.51	.00
Oral hygiene before session	yes	yes	—
Antibiotic regimen	yes	yes	—
Use of piezo surgical system	yes	yes	—
Use of PRGF	yes	yes	—
Adverse events/tooth extractions (n)	2/202	5/220	.07

Abbreviations: BP, bisphosphonate; PRGF, plasma rich in growth factors.

Scoletta et al. Tooth Extractions and Bisphosphonates. J Oral Maxillofac Surg 2013.

Rappelons que les avulsions réalisées sans prévention sont responsables de 86% des cas de BRONJ (38), or, avec les précautions établies ici nous obtenons des résultats proches de la perfection car en suivant le protocole de Lodi et Coll. ils n'ont pas observé de BRONJ, et en suivant celui de Scoletta et Coll. ils ont obtenu 2,27% puis 0,99% de cas évoluant en BRONJ. On peut donc estimer que celui de Lodi et Coll. est parfait, et qu'il est inutile de réaliser un protocole différent si celui-ci fonctionne.

Cependant il est important de rappeler les difficultés contre lesquelles nous sommes opposés, c'est-à-dire réaliser une prise en charge par un maximum d'avulsion simple, en limitant la zone d'exposition au maximum, et donc de risquer de multiplier les interventions, et donc la prise de risque. De plus, Lodi et Coll. impose une antibiothérapie longue, de 20 jours de prescription. Il s'agit d'un relativement traitement lourd pour le patient, et dans l'optique dans laquelle le monde médical est en ce moment, cela risquerait de développer des souches bactériennes multi-résistantes. Le protocole établi par Scoletta et Coll. n'impose qu'une antibiothérapie de 6 jours, avec possibilité de prise en charge de cas d'avulsions multiples. Sur les 5 patients ayant développé une BRONJ dans le premier protocole de Scoletta et Coll. un patient avec subi 19 avulsions, deux en avaient subi 2, et deux en avaient subi qu'une.

On peut donc se demander si la prise en charge de Scoletta et Coll. avec le PRGF ne permettrait par une prise en charge de plusieurs avulsions en même temps tout en ayant un temps opératoire court ?

3. Examens préopératoires :

L'examen endobuccal, révèle Selon Najm, Lesclous et Coll. (18), une exposition d'os blanc-jaunâtre, ou blanc-grisâtre, restant dur, sans signe de guérison spontanée.

Pour Guggenberger et Coll.(42), en plus des examens cliniques, l'image radiologique est la clef de l'évaluation de l'étendu des BRONJ. La radiographie panoramique et, de plus en plus couramment maintenant le Cone Beam CT (computed tomography), font partie intégrante du travail de diagnostic.

C'est ce que justifie Arce et Coll.(1) en 2009, où il justifie la nécessité qu'ont les rétro-alvéolaires, les radiographies panoramiques, les Computed Tomography (CT), l'IRM et la scintigraphie, pour apporter une information valable aux cliniciens sur l'état et l''évolution de la maladie.

a. Différentes techniques utilisées :

a.i. Techniques radiologiques 2D

Les radiographies standards telles que les rétro-alvéolaires et les radiographies panoramiques apportent une visualisation rapide et font partie intégrante du diagnostic initial effectué sur des patients. On peut y observer les épaississements de la lamina dura, les ostéolyses, les scléroses ainsi que les zones saines ou non après les avulsions. La zone sclérotique dans une BRONJ débutante se situe autour de la lamina dura qui est en contact de la zone d'entrée de l'infection privée de sa vascularisation desmodontale, puis cette zone augmente avec l'aggravation de la pathologie, et on observe donc une image hétérogène sur la

radiographie. En stade initiale, on observe un épaississement de la lamina dura, avec une médullaire hétérogène aux contours irréguliers. En stade avancé la lésion hétérogène gagne en volume, et peut être circonscrite par ligne radio-claire signifiant une séquestration. Il est important, lors d'une lésion avancée d'éliminer les fractures mandibulaire du diagnostic, ainsi qu'une évolution sinusienne, visualisable par un épaississement muqueux.

a.ii. Techniques radiologiques 3D

Les **Computed Tomograhy (CT)** font de plus en plus partie du diagnostic initial. Ils apportent une information en trois dimensions, permettant une meilleure évaluation des extensions de l'ostéonécrose. L'examen clinique endo et exo buccal ainsi que les radiographies panoramiques sous-estiment la dimension de la lésion, qui est clairement observée par CBCT (42). De plus, l'évolution intra-sinusale maxillaire, ainsi que la présence de fistule peut y être observée. Ainsi, de manière mieux defénit que précédemment, on peut observer dans un premier temps, avec l'apparition de la lésion, une diminution du remodelage osseux, se traduisant par une augmentation de densité osseuse, pouvant durer plusieurs mois, puis survient l'apparition d'images ostéolytiques mal définies, parfois avec création d'un séquestre que se déminéralise rapidement.

a.iii. Les scintigraphies

La scintigraphie (Nuclear Bone Scanning) permet, suite à l'injection d'un radionucléide (ex : Technitium-99m) de visualiser, entre autres possibilités, l'os en fonction des activités ostéoblastiques et ostéoclastiques. Selon Najm, Lesclous et Coll. (8) l'image d'hyper-captation avant l'ostéonécrose confirme le rôle inflammatoire de cette patrologie. Cependant, la scintigraphie manque de spécificité et a une mauvaise résolution, mais des techniques hybrides, notamment celle avec le [18F]-Fluorodeoxyglucose-positron (FDG PET/CT), permettent une grande amélioration de qualité et de précision dans la localisation des foyers ostéonécrotiques. En effet, Le PET Scan (43) (TEP, ou Tomographie par Emission de

Positons) « est un examen […] d'imagerie médicale qui s'intéresse au fonctionnement et au métabolisme des organes.

Comme pour les autres examens de scintigraphie, son principe repose sur l'administration et la détection d'un radiotraceur. Dans le cas de la TEP, le traceur utilisé est un dérivé du glucose (sucre) marqué avec une molécule de fluor-18 (formant le 18-FDG).

L'examen a pour but de visualiser les organes accumulant de façon excessive le traceur, ce qui traduit une consommation trop importante de glucose. On sait qu'habituellement la consommation cellulaire en glucose est augmentée au niveau des cellules tumorales, infectieuses, inflammatoires, du muscle cardiaque et du cerveau. »

Une autre technique hybride, celle de la **scintigraphie à leucocytes marqués** (44) parait prometteuse. Cette dernière ayant déjà fait ses preuves pour la détection de foyers infectieux relatifs aux prothèses articulaires, pourrait se révéler grandement intéressante pour localiser et diagnostiquer avec précision les ostéonécroses débutantes, ainsi que les stades avancés. Le principe est d'utiliser le comportement naturel des leucocytes de migrer vers les zones infectieuses/inflammatoires, en les marquants, et ainsi repérer ces zones. Il s'agit donc de prélever un échantillon de sang chez le patient, de ne conserver que les leucocytes (plus spécifiquement les polynucléaires) pour les marquer in vitro au technetium-99m (99mTc). Pour cela, les leucocytes sont mis au contact de molécules d'Hexa Méthyl Propylène Amine Oxine (HMPAO) marquées au 99mTc, qui sont des molécules qui profitent de leur lipophilie pour pénétrer les cellules, où elles seront transformées par le système glutathion en complexe hydrophile, qui restera piégé dans la cellule, sans altérer ses fonctions de chimiotactisme et de phagocytose. Ensuite, ces molécules seront éliminées par voie rénale et hépato-biliaire. Cette technique dispose d'une bonne qualité d'image, mais est limitée dans le diagnostic des infections chroniques. De plus, il est impossible de différencier une inflammation d'une infection par ce procédé, cependant, dans notre cas, cela nous apporterai énormément d'information quant aux dimensions des ostéonécroses, et de leur localisation.

a.iv. Les techniques d'IRM

Les imageries par résonnance magnétiques (IRM) apportent une information sur la moelle osseuse, les tissus mous, les plexus vasculo-nerveux et les adénopathies. Ainsi, on peut observer si la moelle est œdématiée ou inflammatoire. Une nécrose osseuse apparait comme une image avec un signal de faible intensité, cerclé par un signal de haute intensité en T1 ou T2. En 2009 il s'agissait de l'élément diagnostic le plus précis concernant les ostéonécroses, en 2008 Garcia et Coll.(45) l'ont étudié sur 14 patients, et l'IRM a révélé des zones d'ostéonécroses encore non visibles par des examens cliniques standards.

L'IRM peut être utilisée suite à une injection de **gadolinium**, qui est une substance paramagnétique, permettant de changer certaines intensités de signal et ainsi de différencier plus facilement les tissus viables hyper-vascularisé, des issus nécrotiques hypo-vascularisé. Un signal de forte intensité peut être observé dans les zones d'ostéonécroses, cela correspond à des tissus de granulations.

b. Evaluation des différentes techniques :

Guggenberger et Coll.(42) ont comparé plusieurs techniques complémentaires pour renforcer le diagnostic des BRONJ. En effet la littérature est très variée quant à savoir quelles techniques utiliser, et malgré le fait que le [18F] fluoride PET/CT soit peu répandu, Guggenberger et Coll. l'étudient.

Dans cette étude le fluoride radioactif utilisé trace, avec grande affinité, l'os, et peut établir avec fiabilité l'os viable ou non. Guggenberger et Coll. vont comparer la fiabilité du [18F] fluoride PET/CT à celle du Contrastre Enhanced Magnetic Resonance Imaging CEMRI, soit l'IRM à contraste amélioré (ex : au gadolinium). Le CEMRI est moins spécifique pour évaluer la viabilité de l'os, mais permet d'évaluer si des pathologies affectent l'os, en particulier la cavité médullaire et les tissus mous adjacents.

Ainsi, ils ont établi comme hypothèse que la CEMRI combinée au [18F] fluoride PET/CT serait une technique plus efficace pour évaluer les limites de l'os

nécrosé, que les techniques standards, comme les radiographies panoramiques issues du cone beam. Pour cela ils ont étudié les variations des limites des BRONJ en fonction de la technique utilisée, CEMR imaging, [18F] fluoride PET/CT, radiographie panoramique issue du cone beam et l'examen clinique.

Chaque patient a réalisé le CEMR et le [18F] fluoride PET/CT le même jour, et le cone beam ainsi que l'examen clinique le jour le plus proche possible des premiers examens, dans une limite de trois semaines pour pouvoir programmer la chirurgie en de cours délais. Pour évaluer les images, ils ont fait appel à trois lecteurs qualifiés (entre 5 et 8 ans d'expérience dans le diagnostic radiologique et nucléaire), où chacun évalue les images issues soit de la CEMRI, soit du PET/CT, soit de la radiographie panoramique. Un quatrième lecteur évalue les BRONJ en pré et peropératoire. Ces 4 individus vont évaluer les dimensions des BRONJ sur une échelle où 0 signifie pas de pathologie trouvée, 1 signifie présence d'une petite lésion, et 5 signifie une très importante lésion.

Ils ont observé que c'était pour le PET/CT que la taille moyenne de la lésion était la plus importante (4 +/- 1,12), puis CEMR (4 +/-1,01), cependant il n'a pas été trouvé de différence significative entre ces deux examens (p=0.234). Vient ensuite l'évaluation peropératoire (3 +/-0,71) et le CBCT (2 +/- 0,33) où là il a été trouvé une différence significative, justifiant une sous-évaluation des dimensions des BRONJ par le CBCT par rapport à l'évaluation peropératoire, et pour terminer l'examen clinique (1 +/-0). En prenant comme référence les résultats peropératoires, seul le PET/CT a montré significativement une zone de BRONJ plus étendue (p=0.023).
En prenant le cas d'une patiente (Fig.6) chez qui cliniquement il a été observé une lésion limité de 44 à 46. Cependant au PET/CT la lésion s'étendait de 35 jusqu'au ramus droit de la mandibule, avec une extension jusqu'au bord inférieur de la mandibule. Cette même lésion évaluée au CEMRI s'étendait de 32 à 47, avec en région symphysaire une évolution vers le bord inférieur.

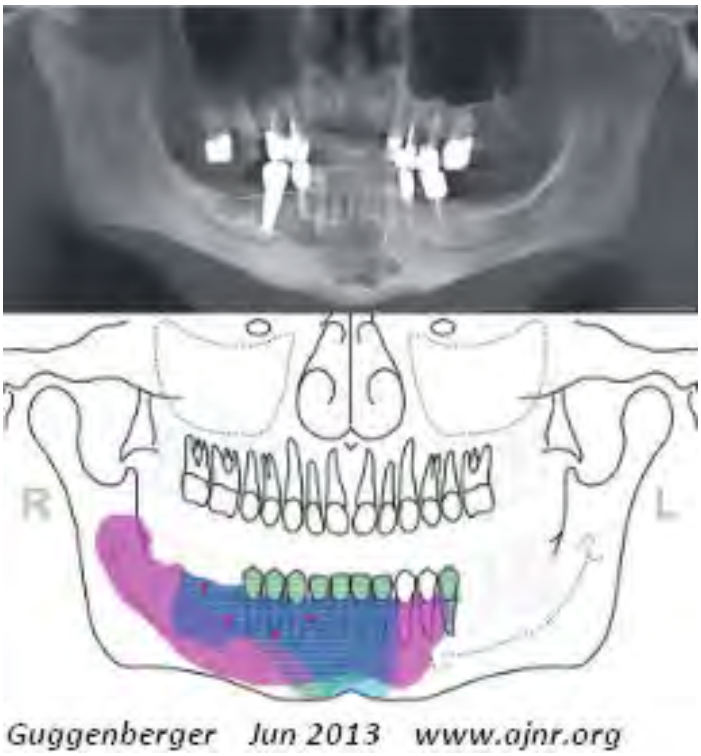

Figure 6.(42) Patiente chez qui une BRONJ est suspectée en préopératoire en région 44-46. En rose la zone évaluée par PET/CT et en bleu celle évaluée par CEMR.

Il est important de se rappeler comment sont obtenus les images de la CEMRI et du PET/CT, en effet ces examens révèlent non seulement les zones nécrotiques, mais aussi le tissus scléreux, inflammatoires qui l'entoure, il est donc difficile de réussir à faire la distinction entre les deux. Le tissu inflammatoire peut porter en erreur les évaluations de marges effectuées par des examens capables d'observer les tissus mous. Bidas et Coll. (46) compare dans une étude sur 32 patients, ayant eu un traitement par biphosphonates, atteints de douleurs, de tuméfactions purulentes suivant une avulsion dont l'alvéole ne guérit pas.

Chacun de ces patients réalise un CT et un CEMRI (au gadolinium), dont les résultats seront évalués par deux radiologues. Sur les images issues du CT ils analysent les changements ostéolytiques, les lésions sclérotiques, les fractures, les destructions de corticales, et les variations du canal du nerf alvéolaire, et sur les images issues du CEMRI ils évaluent les intensités de changement de structure de corticale et de subcorticale, les hyper-signaux anormaux, et les tissus mous. Ainsi sur le CEMRI ils ont observé des modifications dans la structure de la corticale, ainsi que de la zone

subcorticale chez tous les patients. En début de pathologie ils ont visualisé une lésion légèrement hypo-intense en T1, sans changement d'intensité en T2. Alors que pour une pathologie avancée, on observe un signal T2 iso ou hyper-intense. Pour les CT, ils observent une majorité de lésions ostéolytiques chez l'ensemble des patients, avec une zone sclérotique associée et une prolifération osseuse périostéale.
Les résultats de cette étude montrent un résultat similaire à l'étude précédente, ou de par la sclérose induite par l'inflammation lié à l'infection à Actinomyces, la zone, dont la structure est perturbée, liée à l'ostéonécrose parait plus étendue sur le CEMRI que sur le CT.

Ce raisonnement a été confirmé en peropératoire, ou les dimensions de l'os réséqué étaient plus importantes que l'image révélée par CBCT, mais de dimensions plus petites que celles révélées par la CEMR et le PET/CT.
Ainsi on ne peut encore se fier totalement à ces examens pour estimer avec fiabilité les marges osseuses.

4. Prise en charge

Comme dit précédemment, L'AAOMS a établi des critères d'évaluation du stade de la lésion ostéonécrotique ainsi que de sa prise en charge. Cependant, on observera au long de notre travail que ces recommandations n'ont pas toujours été ou ne sont pas toujours suivies pour obtenir des résultats variables.

Figure 7 : Voici présentée la grille de l'AAOMS (6), puis traduite :

BRONJ staging[a]	Treatment strategies[b]
At risk category No apparent exposed/necrotic bone in patients who have been treated with either oral or IV bisphosphonates	• No treatment indicated • Patient education
Stage 1 Exposed/necrotic bone in patients who are asymptomatic and have no evidence of infection	• Antibacterial mouth rinse • Clinical follow-up on a quarterly basis • Patient education and review of indications for continued bisphosphonate therapy
Stage 2 Exposed/necrotic bone associated with infection as evidenced by pain and erythema in the region of the exposed bone with or without purulent drainage	• Symptomatic treatment with broad-spectrum oral antibiotics, e.g. penicillin, cephalexin, clindamycin, or 1st generation fluoroquinolone • Oral antibacterial mouth rinse • Pain control • Only superficial debridements to relieve soft tissue irritation
Stage 3 Exposed/necrotic bone in patients with pain, infection, and one or more of the following: pathologic fracture, extra-oral fistula, or osteolysis extending to the inferior border	• Antibacterial mouth rinse • Antibiotic therapy and pain control • Surgical debridement/resection for longer term palliation of infection and pain

BRONJ, bisphosphonate-related osteonecrosis of the jaws.

[a] Exposed, necrotic bone in the maxillofacial region without resolution in 8–12 weeks in persons treated with a bisphosphonate who have not received radiation therapy to the jaws.

[b] Regardless of the disease stage, mobile segments of bony sequestrum should be removed without exposing uninvolved bone. The extraction of symptomatic teeth within exposed, necrotic bone should be considered since it is unlikely that the extraction will exacerbate the established necrotic process.

Stade de BRONJ	Traitement
<u>Catégorie à risque</u> Pas d'os exposé/nécrotique apparent chez un patient ayant été traité par de Biphosphonates oraux ou intraveineux.	• Pas de traitement indiqué • Réaliser une éducation au patient.
<u>Stade 1 :</u> Présence d'os exposé/nécrotique chez un patient symptomatique mais sans infection apparente.	• Bain de bouche antiseptique • Suivi clinique trimestriel • Education du patient et ré-estimation des indications de prescription des biphosphonates.

<u>Stade 2 :</u> Présence d'os exposé/nécrotique associé à une infection avec symptômes tels que douleurs et érythème dans la région de l'os exposé, avec ou sans présence de pus.	• Traitement symptomatiques par antibiotiques large spectre comme la pénicilline, céphalexine, clindamycine ou première génération de fluoroquinolone. • Bain de bouche antiseptique • Contrôle de la douleur par antalgiques • Débridement superficiel.
<u>Stade 3 :</u> Présence d'os exposé/nécrotique chez un patient présentant des douleurs, une infection et un ou plusieurs des critères suivant : Fracture pathologique, fistule extra-orale ou ostéolyse s'étendant jusqu'au bord inférieur de la mandibule.	• Bain de bouche antiseptique • Traitement antibiotique et contrôle de la douleur • Débridement ou résection chirurgicale pour offrir une résolution de l'infection et de la douleur sur du long terme.

Comme vu dans le paragraphe sur les exostoses dans la partie « II) 3. Les facteurs de risques », les recommandations de Sonnier et Horning ainsi que Almazrooa et Woo face à une ostéonécrose spontanée converge vers la prise en charge de Carlson et Schlott, c'est à dire une exérèse chirurgicale complète pour éviter les récidives.

Malgré tout, certains auteurs partagent l'avis des recommandations de l'AAOMS, c'est-à-dire qu'ils adoptent une attitude non-chirurgicale pour les stades 1 et 2 de la pathologie.

Par exemple Watters et Coll. en 2013 (33) réalisent une étude de cohorte sur 109 patients atteints de BRONJ et traités par biphosphonates en intraveineux. Ils ont d'ailleurs estimé le nombre moyen d'injections nécessaires avant apparition de BRONJ, soit :

- 18 doses lors de traitement par Acide Zolédronique,
- 29 doses en cas de traitement par pamidronate,
- 36 injections en cas traitement par pamidronate relayés ensuite par l'acide zolédronique.

Leur étude a été réalisée de manière à comparer les stades de BRONJ en début et en fin d'étude, en ayant établi comme protocole thérapeutique un suivi régulier des patients tout le long de l'étude, à intervalles non précisés. Une prescription de bain de bouche à 0,12% de chlorhexidine ainsi que des antibiotiques (non précisés) en cas de douleurs, de tuméfactions ou de signes d'infections. L'attitude chirurgicale est restreinte au minimum, c'est-à-dire des chirurgies en limite de marge infectieuse d'os exposé ou séquestré, sans réaliser de résection large. En début d'étude, sur les 109 cas de BRONJ, 7 étaient de cause inconnue, 37 étaient spontanées (de cause non chirurgicale), 9 associées à une cause dentaire, et 56 d'origine chirurgicale (Parodontale, avulsion dentaire ou pose d'implant). Ainsi 26.6% étaient estimés de stade 1, 61.5% de stade 2 et 11.9% de stade 3. Ainsi les résultats obtenus par cette attitude conservatrice iraient dans le sens de la réflexion de Carlson et Schlott (4) car en fin d'étude les résultats montrent que 12.8% de patient sont toujours en stade 1, 71.6% en stade 2 et 14.7% en stade 3, soit une résolution totale de la BRONJ pour seulement 6 patients et une résolution partielle pour 26 patients ; pour 42 patients il n'y a pas eu d'évolution, et pour 26 patient cela s'est aggravé.

Rappelons que le tissus ostéonécrosé est mort, et ne guérira pas spontanément, et qu'un tissu mort est un problème chirurgical. Le conserver lésé pour le revitaliser est une prise de risque car les résidus de tissus nécrosés pourraient être responsables d'une progression voire d'une reprise d'ostéonécrose, d'autant plus que la muqueuse de recouvrement est lésée, et expose l'os aux infections bactériennes, en particulier aux actinomyces Gram-positifs. La présence d'os mort au sein de la mandibule, que

ce soit par ostéoradionécrose, ostéomyélite ou de cause inconnue, le protocole a toujours été de le traiter de manière chirurgicale. Le but de la chirurgie serait de contrôler la quantité bactérienne, d'éliminer les tissus étrangers et nécrotiques, dans l'intérêt de créer une cavité stérile, bien vascularisée et hermétiquement refermée par le lambeau, et cela quel que soit le stade déclaré de ARONJ (4)(47).

Selon Carlson « Conservative therapy represent palliative rather than curative therapy in most cases of ARONJ »(4), c'est-à-dire, adopter une approche chirurgicale aux ARONJ permet d'obtenir un meilleur taux de résolution des ostéonécroses et limite les récidives.

Les taux de guérison d'une ARONJ suite à une prise en charge conservative sont évalués en 20% et 50%, en revanche le taux de guérison suite à une approche chirurgicale est supérieure à 85% (47).

a. Traitement conservatif :

Un traitement conservatif pur est mené par une éducation thérapeutique au patient, une prescription de bains de bouche antiseptiques et d'antalgiques, et une prescription d'antibiotique si estimation d'un stade 2 voire un débridement superficiel, c'est-à-dire une approche précautionneuse, prudente, où l'opérateur curette l'os pour réduire, mais non pour éliminer totalement l'os nécrosé (6)(33)(37). Cependant, cette approche ne permet pas d'isoler l'os de la cavité buccale, reste dans du tissu infecté, et non en marge saine, et augmente donc la possibilité d'infections secondaires, en particulier chez les immunodéprimés (47) et les patients à comorbidités sévères (33). De plus, la prise d'antibiotique à long cours entraine la création de souches bactérienne poly-résistantes.

En revanche, un traitement conservatif peut être utile dans les cas où les conditions de santé du patient l'imposent, ou qu'il ne se sent pas prêt pour une intervention(47). En effet, Lerman et Coll. (48) ont réalisé une étude rétrospective sur 120 patients présentant après traitements par biphosphonates, des BRONJ de stade 0, 1, 2 et 3, toutes traitées par traitements conservatifs, bains de bouches

antiseptiques, antalgiques, antibiotiques (Amoxicilline-acide clavulanique ou clindamycine) et débridements superficiels. Ainsi ils ont observé une ré-épithélialisation des sites chez 70% des patients.

b. Traitement chirurgical (37):

b.i. Techniques opératoires :

Tout traitement chirurgical se déroule sous anesthésie générale, en condition d'asepsie et d'antisepsie draconienne.
Si la lésion est au maxillaire ou la mandibule, l'intervention est effectuée et pensée différemment.

A la mandibule il existe deux approches chirurgicales, dépendant de l'ampleur de la lésion :

- Si la continuité de l'os basal est rompue à cause d'une extension d'os nécrotique qui s'approche ou qui évolue dans l'os basal ou si le patient présente une fistule orocutanée, on réalisera une **résection segmentaire** (Fig. 8) avec reconstruction de la mandibule avec des plaques d'ostéosynthèse (Bone plates).
- Si l'os alvéolaire peut être réséqué sans perdre la continuité de l'os basal de la mandibule on réalisera une **résection marginale** (Fig. 9) en marge saine. Pour Carlson et Basile, lors de cette résection, le critère d'évaluation est d'obtenir un os sain, qui saigne correctement.

Au maxillaire, il sera toujours réalisé une **maxillectomie partielle** (Fig. 10)

Carlson et Basile recommandent :

- Pour toute intervention nécessitant une voie d'abord transorale uniquement une antibioprophylaxie intraveineuse préopératoire:
    - 2 millions d'unités de **pénicilline G aqueuse** ou
    - 600 mg de clindamycine chez les patients hypersensibles à la pénicilline.

- Pour toute intervention nécessitant une voie d'abord transorale combinée à une voie d'abord transcutanée, une antibioprophylaxie intraveineuse préopératoire, qui sera continué le temps que le patient sera admis à l'hôpital :
    - 1,5g d'ampicilline-sulbactam (il s'agit d'un inhibiteur de bêta-lactamase) ou
    - 600 mg de cleocin (clinamycine-hydrochloride) si allergie aux pénicillines.
- Pour chaque patient, 8 mg de déxaméthasone étaient donnés en intraveineux en préopératoire, puis donnés toutes les 6 heures en postopératoire durant le temps d'admission à l'hôpital.

Leur évaluation postopératoire a pour critère une muqueuse saine et refermée sans signe résiduel d'infection ou d'os exposé.

Voici les cas cliniques issus du travail de Carlson et Basile (37) :

.

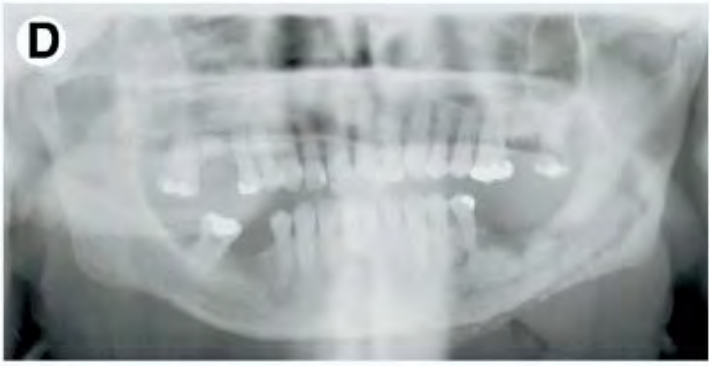

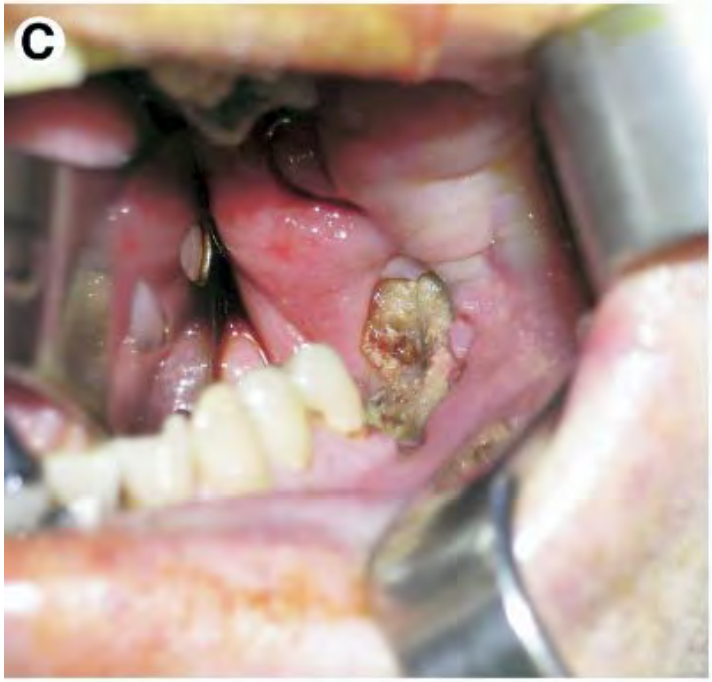

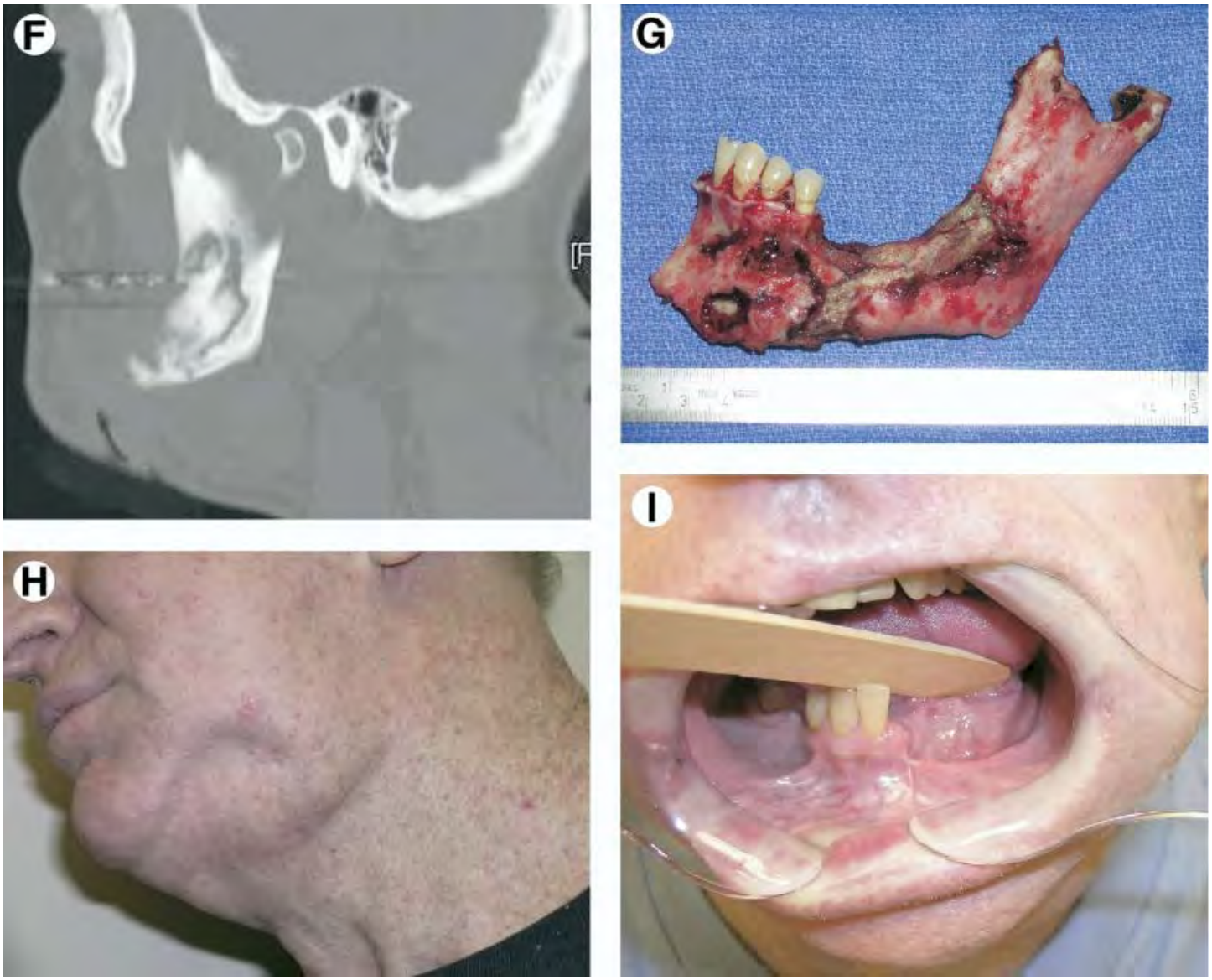

Figure 8 : Résection segmentaire : Patient de 65 ans, traité par acide zolédronique (Zométa®) pour myélome multiple, présentant une tuméfaction faciale gauche, avec une plaie non guérie de la muqueuse et une fistule cutanée. Il a subit une avulsion 20 mois après l'initiation du traitement à l'acide zolédronique. La radiographie panoramique révèle une destruction osseuse secteur 3 de nature ostéonécrotique. Les images tomographiques confirme la présence avancée de la pathologie

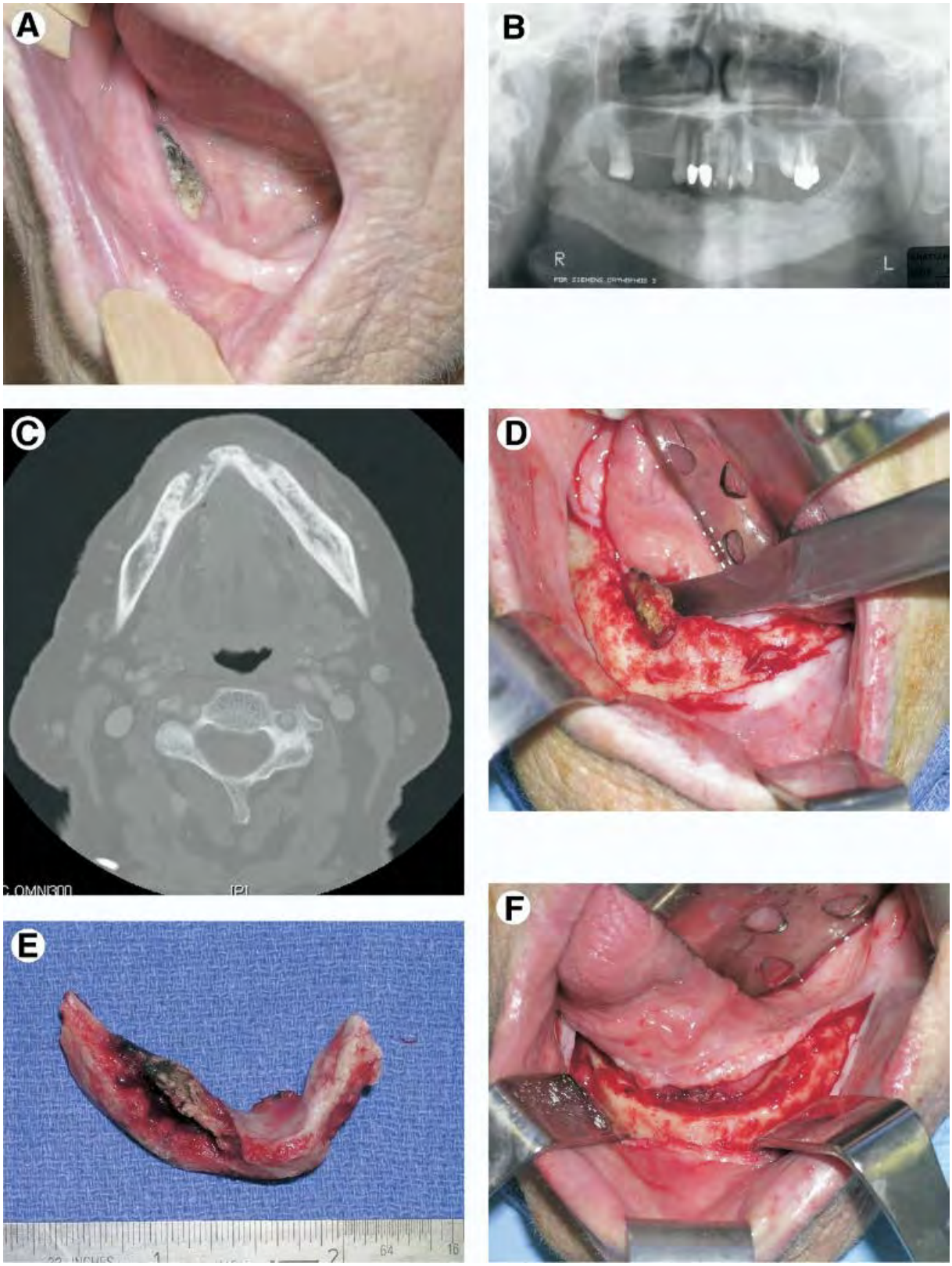

Figure 9.a: **Résection marginale** : Patient traité par acide alendronique (Fosamax®), présentant un os exposé et nécrosé secteur 4, suite à l'avulsion multiple de dents après l'initiation de l'acide alendronique. L'extension de l'os nécrotique est appréciée par radiographique panoramique, puis la tomographie révèle une BRONJ de stade 1 n'envahissant pas la partie basse du corps de la mandibule. Une résection marginale a donc été réalisée, jusqu'à obtenir un os saignant favorablement.

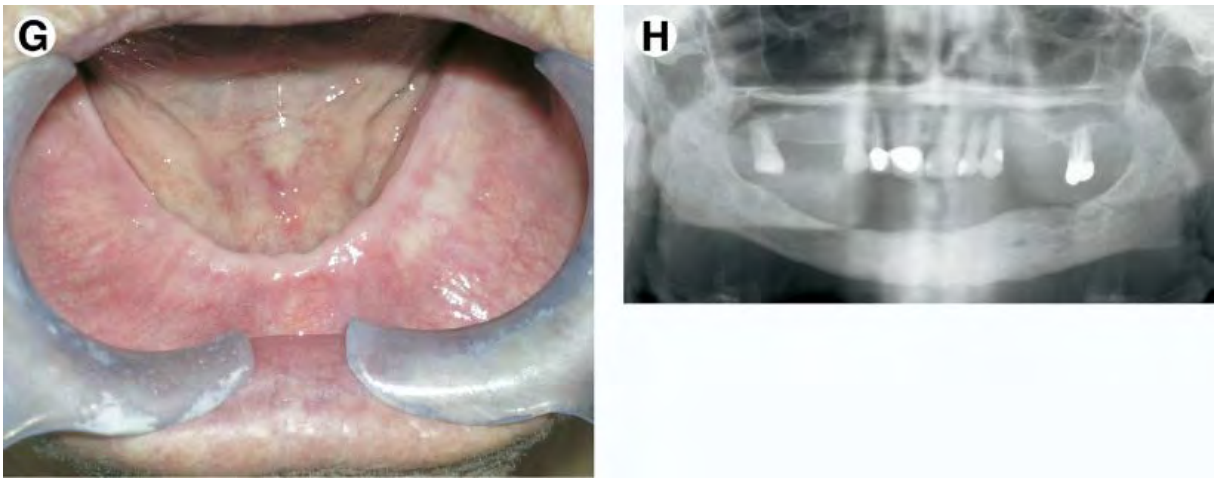

Figure 9.b: A un an postopératoire, l'apparence clinique est bonne, la muqueuse semble intacte, et la radiographie panoramique révèle une mandibule en bonne santé.

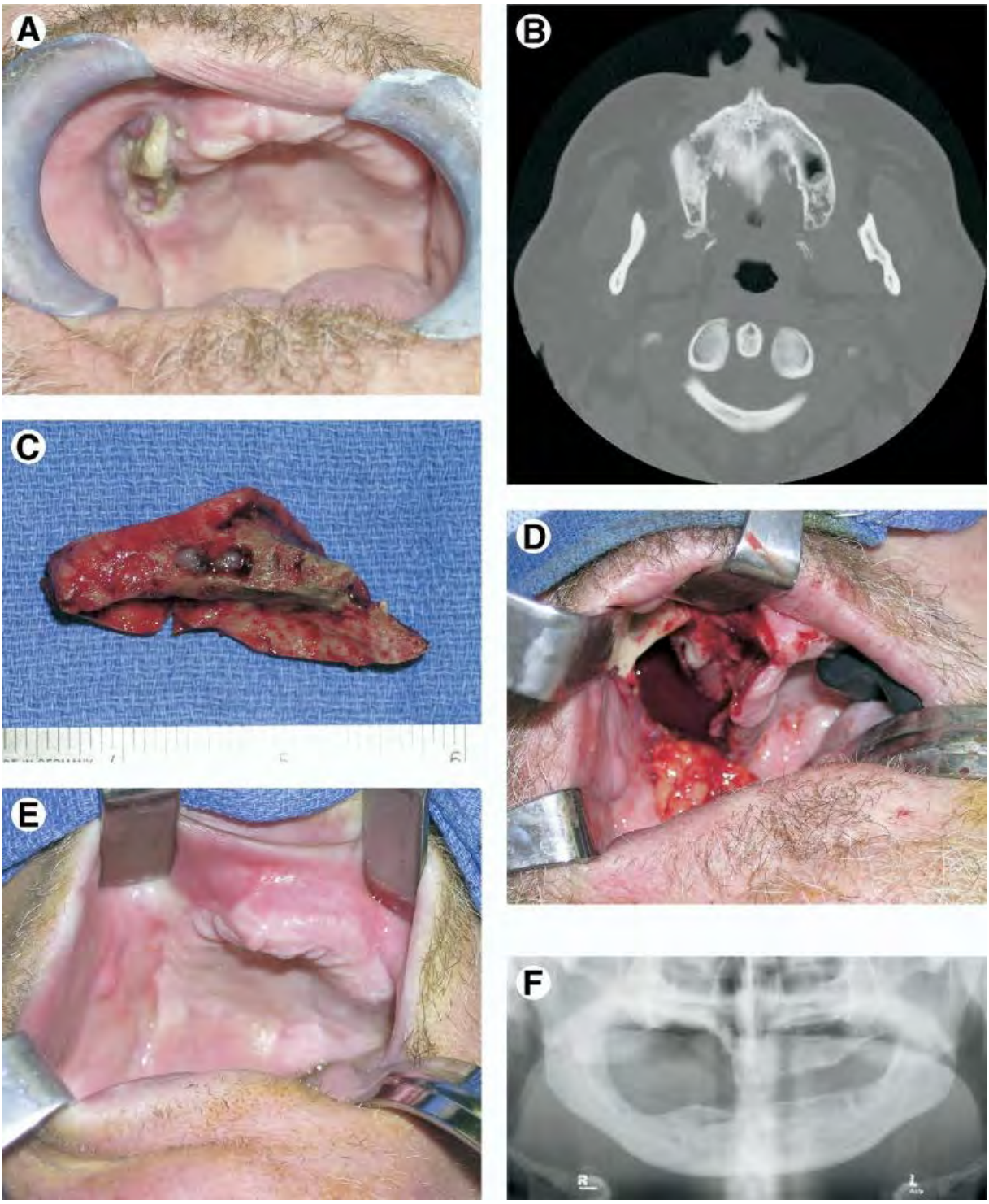

Figure 10 : **Maxillectomie partielle :** Patient traité par acide zolédronqiue, présentant depuis 6 mois une lésion secteur 1 ne guérissant pas, suite à une édentation totale il y a 38 mois. Un diagnostic de BRONJ stade 2 a été établi par radiographie panoramique et tomographie. A un an postopératoire on observe une guérison totale du site avec muqueuse et os sain.

b.ii. Outils d'aide-opératoires :

La difficulté majeure dans les cas de résection, est de trouver les marges exactes. En effet, trouver une démarcation nette entre l'os nécrosé et l'os sain est quasi-impossible. Une exérèse trop importante d'os sain est à éviter car cela risquerait d'affaiblir l'os restant (mandibule ou maxillaire) et entrainerait des difficultés de réhabilitations prothétiques ou implantaires.
Il n'y à donc, actuellement, pas de systémisation de prise en charge entre le débridement ou la résection, cela est à évaluer en fonction des cas. En revanche, contrairement à l'approche conservatrice, où les antibiotiques induisent des résistances, dans l'approche chirurgicale, un traitement antibiotique temporaire pré-chirurgical s'avère bénéfique (47).
Certaines techniques radiologiques permettent de délimiter l'os nécrosé, cependant, selon Guggenberger et Coll.(42), l'élément le plus fiable reste l'impression peropératoire du praticien. L'os exposé est plus sombre et jaunâtre, et souvent plus mou, donc le débridement jusqu'à l'os « normal » est réalisé en fonction des structures, des couleurs et des textures (47). De plus, le saignement de l'os est considéré pour indiquer un os viable, mais selon Pautke et Coll.(49) ce n'est pas une technique assez fiable pour déterminer correctement les marges d'exérèse, contrairement à certains examens complémentaires, comme la bone fluorescence.

Pautke et Coll. ont apprécié la pertinence et la reproductibilité des résultats lors des résections osseuses guidées par fluorescence chez les patients présentant des BRONJ. Ils ont ainsi réalisé une étude sur 15 patients présentant 20 BRONJ de stade 2 ou 3, à la suite d'avulsions dans les 14 derniers mois, sous traitement par biphosphonates intraveineux pour lutter contre des métastases osseuses. 13 BRONJ étaient à la mandibule, 7 au maxillaire. 10 patients étaient traités par acide zolédronique, 2 par ibandronate, 1 par une combinaison d'acide zolédronique puis de pamidronate et 2 par combinaison d'acide zolédronique puis d'ibandronate.

Le matériel utilisé pour la résection était une lampe à fluorescence (VELscope ; LED dental, White Rock, British Columbia, Canada) qui permet de détecter la doxycycline incorporé à l'os remodelé, par une fluorescence verte. En effet, la

doxycycline, donné 100 mg deux fois par jours pendant les 10 jours pré-opératoires, est intégré à l'os en remodelage, et repéré par la lampe à fluorescence. Ainsi, cela permet de repérer les zones à remodelage ou non, et donc d'établir les marges de résection entre l'os viable et l'os nécrosé. De plus, la prescription de doxycycline a permis de réduire l'infection en préopératoire.

L'intervention s'est déroulée par une levée de lambeau mucopériosté, puis résection en utilisant plusieurs fois par intervention la lampe jusqu'à obtenir une fluorescence verte homogène (Fig. 11). Ils ont observé en peropératoire que l'os nécrotique montrait une absence ou une faible fluorescence, et que le saignement de l'os durant la résection ne correspondait pas avec la fluorescence. Ils ont ensuite suturé de manière à obtenir une fermeture muqueuse.

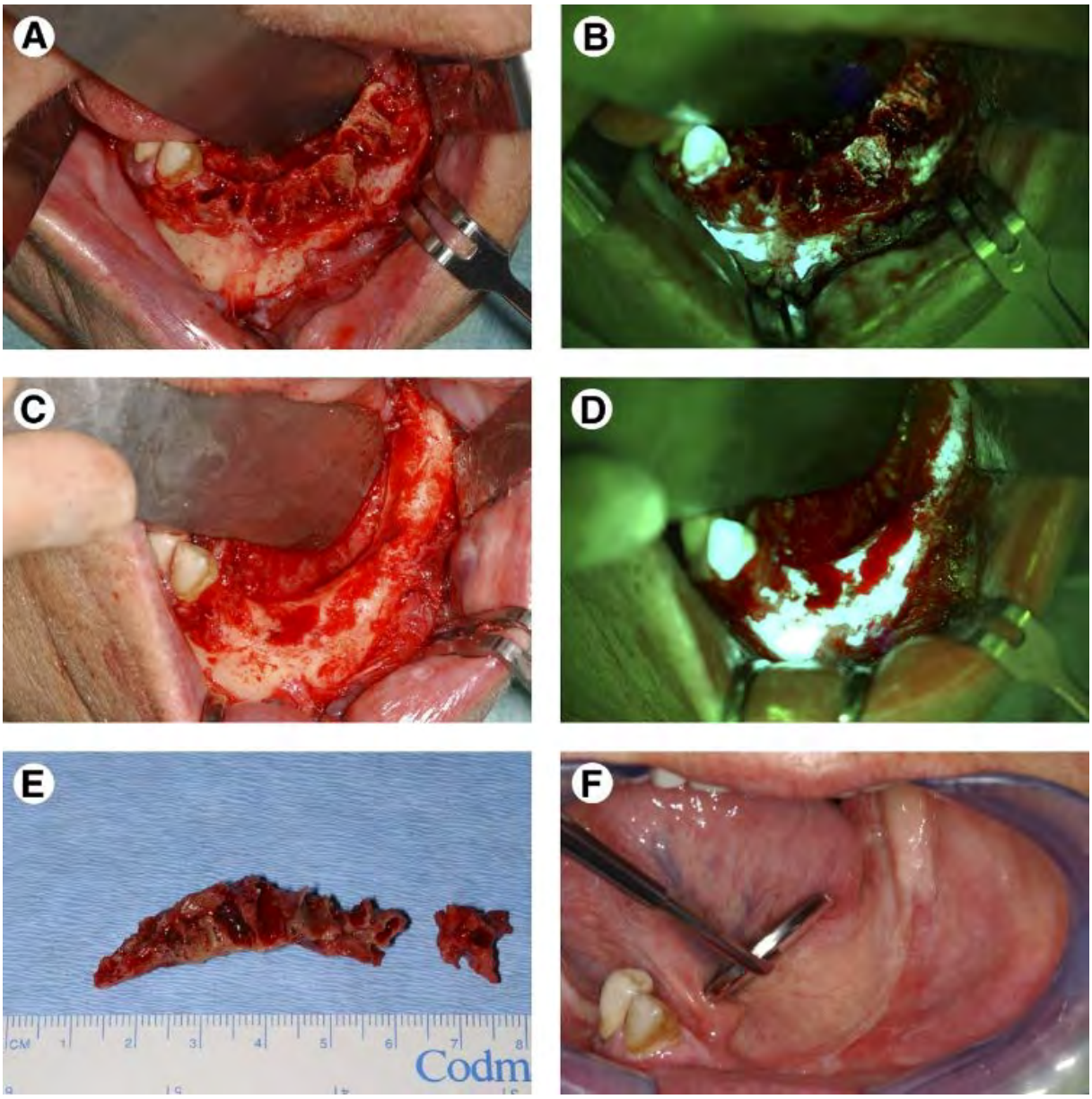

Figure 11 : Utilisation de la lampe VELscope en peropératoire. D'après Pautke et Coll. (49)

Il a été prescrit en post opératoire, deux semaines d'amoxicilline et acide clavulanique, et il leur a été recommandé une nourriture molle et un non-port de prothèse pendant 4 semaines. Un suivi à 2 et 4 semaines, puis tous les trois mois a été établit. Ni les biphosphonates ni d'éventuelles chimiothérapies n'ont été stoppés pour le traitement.

Complications : sur 3 cas parmi 20 il a été observé un os exposé et une déhiscence de la muqueuse. Ces trois patients étaient sous acide zolédronique depuis 3ans (+/- 1,2ans), et les cas se trouvaient à la mandibule.

Cependant, sur 85% des cas (17/20) le succès a été établi par la fermeture de la muqueuse et une absence de symptôme durant les 4 semaines d'observation. Le temps d'intervention ne s'est pas retrouvé significativement changé par rapport à la non-utilisation de la lampe, et il n'a pas été observé de différence entre la prise en charge de stades 2 ou 3 de BRONJ.
Pautke et Coll. voient en la bone fluorescence un espoir d'interventions reproductibles et standardisées dans la prise en charge des BRONJ.

Otto et Coll.(50) ont désiré reprendre les travaux de Pautke et Coll. et de les appliquer pour le traitement des ostéonécroses induites par le dénosumab. Ainsi il étude la technique de bone fluorescence sur deux patientes traitées par dénosumab sous-cutané (Prolia®) 60 mg deux fois par an pour traiter l'ostéoporose. Une des deux patientes avait aussi eu 6 mois de traitement par alendronate. La première patiente se présentait en consultation pour une alvéole post-extractionelle qui ne guérissait pas, 3 mois après avulsion, avait des douleurs en une zone d'os exposé en 45. La seconde patiente se présentait avec des douleurs à la mandibule, et des plaies ne guérissant pas, deux mois après une pose d'implants.
En préopératoire les patientes ont dû prendre 100 mg de doxycycline deux fois par jour pendant 10 jours. L'intervention s'est passée sous anesthésie locale (patiente 1) ou générale (patiente 2), selon la taille de la zone d'intervention. La résection s'est déroulée avec VELscope, comme dans les cas précédents, puis fermeture du site avec suture.
En postopératoire les patientes sont restées 3 jours hospitalisées pour contrôler, puis ont été contrôlées à 6 semaines où la guérison complète de la muqueuse a été observée, et une absence de douleurs. A un an la radiographie panoramique révélait une reprise du turn over osseux. (Fig 12)
L'intérêt d'une intervention précoce comme pour celle de la patiente 1, est de faire une résection de petite ampleur, avec une guérison de bonne qualité, et peu de suite opératoire.

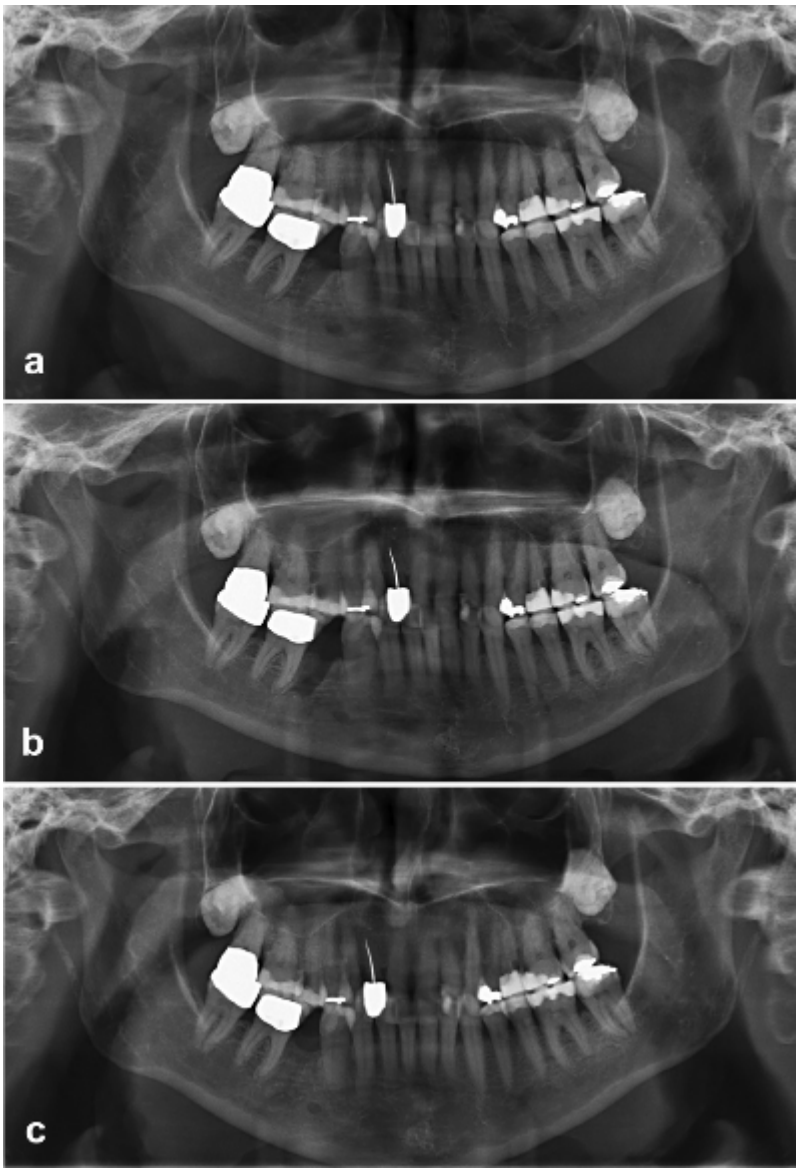

Figure 12. Issue de S. Otto et al. / Journal of Cranio-Maxillo-Facial Surgery 41 (2013) 694-698 (50)

- a. Radiographie panoramique préopératoire du patient 1, illustrant l'avléole de la 45 de guérissant pas.

- b. Radiographie paniramique du premier jour post opératoire.

- c. Radiographie panoramique un an post opératoire. On observe une reprise du turn over osseux.

Les molécules de biphosphonates restent des années stockées dans l'os avant d'être éliminées, il est donc difficile d'attendre la demi-vie de la molécule pour pouvoir agir chirurgicalement. Cependant, ce n'est pas le cas du dénosumab qui est éliminé plus rapidement, une demi-vie courte, de 26 jours, et une durée d'action de 6 mois (24). Ainsi Otto et Coll. recommandent d'atteindre 4 mois après l'arrêt de la prise de dénosumab, avant de débuter une chirurgie, pour limiter les risques d'ostéonécrose.

Yoshiga et Coll.(51) reprennent aussi les travaux de Pautke et Coll., et tentent d'améliorer le protocole. Ces derniers réalisent une étude sur 6 patients atteints de BRONJ, sur lesquels ils vont réaliser une minocycline Bone Fluorescence Technique

(MBFT) (Fig. 13) à l'aide de la même lampe à fluorescence que précédemment, c'est-à-dire la VELscope. Les patients ont été sous biphosphonates pour une durée de 3 à 12 ans, par voie intraveineuse et orale.

Yoshiga et Coll. partent du principe, comme l'AAOMS(6), que l'approche chirurgicale est de deuxième intention, et qu'il est nécessaire avant tout, de réaliser en première intention une approche conservative, par bains de bouche antiseptiques, antalgiques, et antibiotiques (non spécifié) lors de signes d'infections. Ainsi, seuls les patients ayant eu un traitement conservateur d'au moins trois mois (3 mois à 4 ans) qui a révélé une aggravation de l'état général, ou les patients ne pouvant arrêter la prise de biphosphonates, car ils sont nécessaires au traitement de leurs cancers, étaient inclus dans l'étude.

Il n'y a pas de chirurgie de référence dans la prise en charge des BRONJ, en particulier car l'estimation des limites de l'os nécrotique sont opérateur dépendantes. Ainsi Yoshiga et Coll. ont établi un protocole qui a révélé un taux de succès à 100%. En préopératoire chaque patient a réalisé un CT scan ou une IRM pour confirmer la présence d'un séquestre, et devait prendre 100mg de minocycline deux fois par jour pendant 10 jours. Une voie d'abord endo et exo-buccale a été réalisée, l'évaluation des marges complétée par le MBFT car l'évaluation des limites os sain-os nécrosé n'était pas possible à l'œil nu, puis la zone a été suturée.

En post opératoire, chaque patient a eu 5 jours d'administration de bains de bouche antiseptiques, ainsi que 3 jours de nourrissage par tube stomacal pour conserver une bonne hygiène buccale. Les prothèses amovibles n'ont pu être réutilisées qu'à partir du deuxième mois. Un suivis de 6 à 12 mois a été fait, durant lequel il n'a été observé ni d'exposition osseuse, ni de récidive de BRONJ.

On pourrait se dire qu'un taux de réussite de 100% est formidable, cependant il faut ici se dire que la prise en charge pour le patient est lourde, sous anesthésie générale, et surtout que l'intervention, tardive en stade 2 et 3, est lourde. En effet sur les 6 patients guéris, il y a eu quatre maxillectomies partielles, une mandibulectomie partielle et une mandibulectomie totale. Il est donc nécessaire de se poser la question, si l'approche chirurgicale de Carlson et Coll.(4) n'est pas préférable d'un point de vue bénéfice/risque pour le patient ?

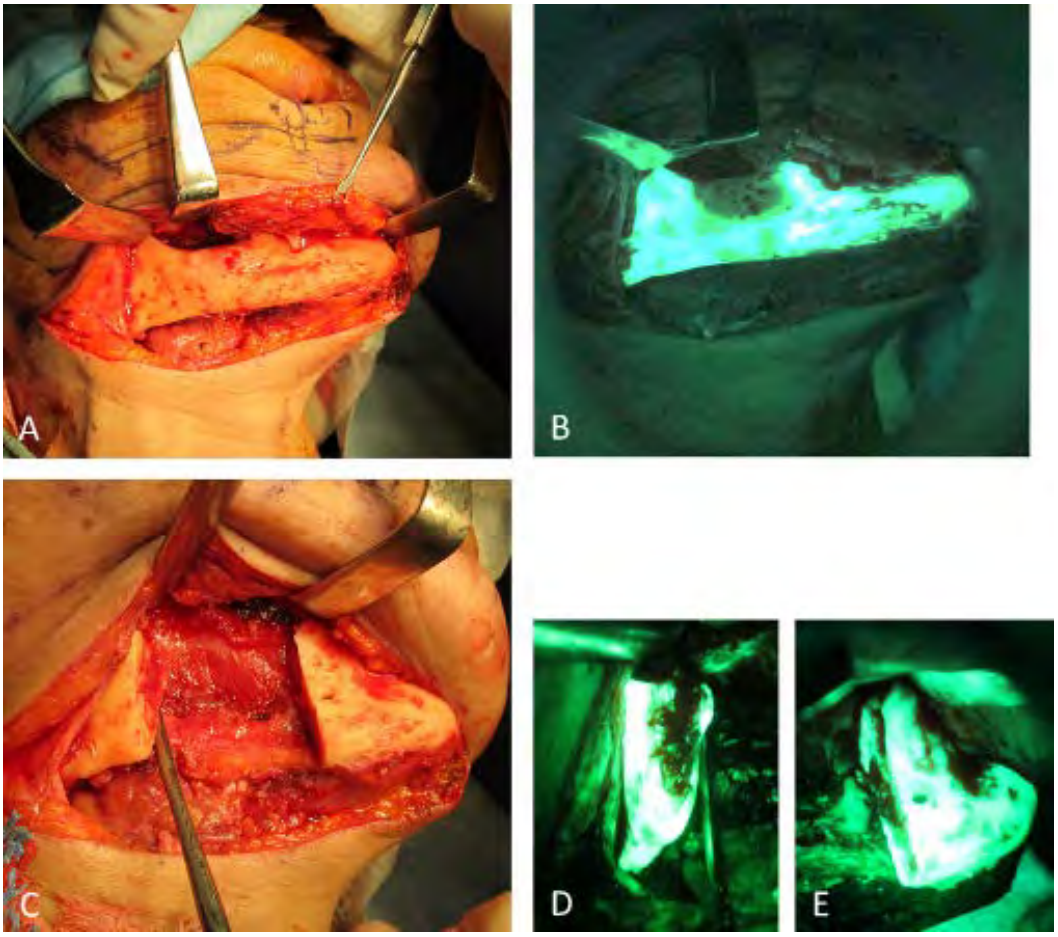

Figure 13 : Résection segmentaire, sous VELscope. D'après les travaux de Yoshiga et Coll.(51)

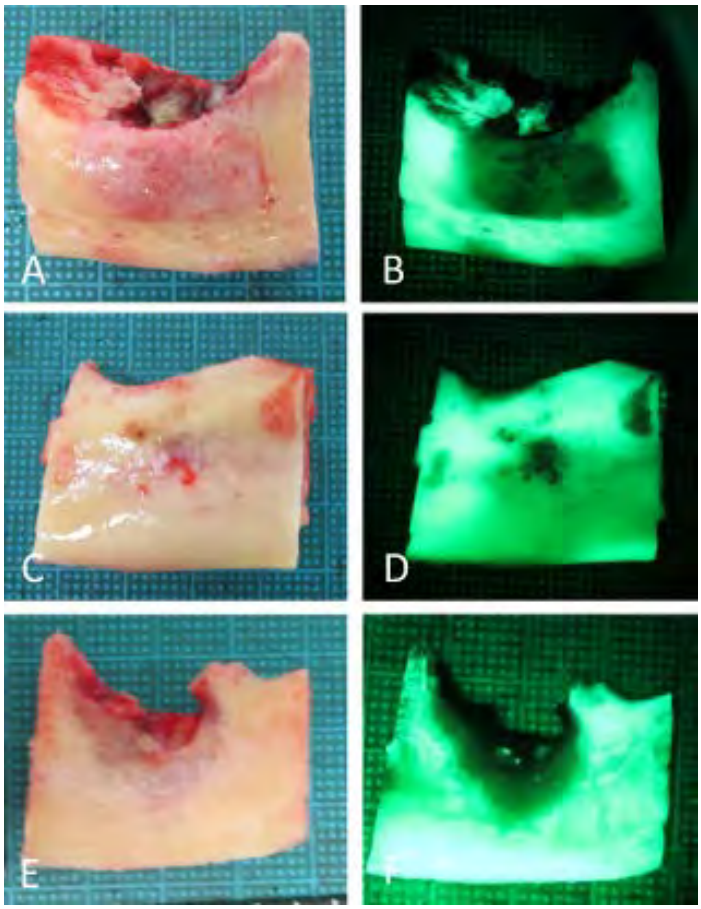

Figure 14 : Observation de l'os réséqué sous VELscope. (D'après les travaux de Yoshiga et Coll.(51))

c. Thérapie complémentaire, l'oxygénothérapie hyperbare.

Beaucoup de thérapies se sont avérées sans grande efficacité pour contrôler ou traiter les ostéonécroses induites par les anti-résorptifs. Cela a poussé beaucoup d'auteurs à tester des compléments thérapeutiques proposés par l'AAOMS, notamment Gunepin et Coll. (52) qui ont étudié l'intérêt de l'oxygénothérapie hyperbare (OHB).
Le but de leur étude est de préserver la qualité de vie du patient, de contrôler la douleur et l'infection, et d'éviter une exposition de tissus osseux nécrotique à la cavité buccale.

Le principe de l'oxygénothérapie hyperbare établit est de respirer de l'oxygène pur dans une chambre spécifique avec une pression atmosphérique absolue (ATA) de 1,5 à 3 ATA pendant 90 minutes, sans dépasser 60 séances.
Gunepin et Coll. ont donc réalisé une revue de littérature afin d'évaluer cette thérapeutique dans la prévention ou en complément de prise en charge des ostéochimionécroses
Comme vu précédemment, même si l'éthiopathogénie des ostéonécroses induites par biphosphonates n'est pas totalement définie, les propriétés thérapeutiques de l'OHB sembleraient pouvoir interférer sur le mécanisme de la pathologie, ce qui justifierait son utilité.
Selon la littérature, Gunepin et Coll. ont estimé que l'OHB avait pour effet :

- D'augmenter la néoformation osseuse et le remodelage osseux.
- De stimuler l'angiogénèse du tissu osseux. Cela serait objectivable à partir de la 8ème séance, avec un taux de vascularisation augmentant jusqu'à la 20ème séance, puis les résultats évolueraient en plateau. En revanche, ce bénéfice de vascularisation s'avère permanent car 3 ans après l'OHB, la densité vasculaire est toujours supérieure à 90% de celle observée dès la fin de la thérapie.
- D'être bactériostatique sur les bactéries anaérobies, comme les Actinomyces, et d'être bactéricide par la production de radicaux libres.
- De favoriser le potentiel réparateur de la muqueuse.

Malheureusement, aucune de ces hypothèses n'est actuellement prouvée. Gunepin et Coll., dans leur revue de littérature, n'ont pas trouvé d'informations claires justifiant le protocole utilisé pour l'OHB. Une étude en cours aux états unis, indiquerait des résultats cliniques bénéfiques, par une meilleure cicatrisation muqueuse, et une diminution de la douleur à long terme (52).

La seule conclusion à tirer de cette thérapeutique est une indication potentielle pour les patients sous traitements par biphosphonates :

- En prévention d'ostéonécroses chez les patients à risques (Chirurgie à venir, dose cumulée importante, facteurs de risque présents)
- En traitement adjuvant des ostéonécroses des maxillaires.

Conclusion

Face à une ostéonécrose des maxillaires induite par les anti-résorptifs, un praticien dispose de deux prises en charge différentes : la thérapeutique conservatrice, ou la thérapeutique chirurgicale.

La première est une prise en charge dont l'objectif est, au maximum, de ne pas toucher l'os, et d'utiliser des bains de bouche, des antibiotiques et des antalgiques pour contrôler l'infection et espérer un ré-épithélialisation de la lésion avec cicatrisation de la muqueuse et de l'os sous-jacent. La seconde, est la thérapeutique chirurgicale, où le but est de supprimer toutes traces d'infections pour donner à l'os la chance de se régénérer de manière viable.

Malgré les risques liés à une intervention chirurgicale sur un patient susceptible de développer une ostéonécrose, les bienfaits d'une prise en charge chirurgicale dès les premiers stades de la pathologie comme le défend Carlson et Coll. n'est plus à démontrer. Cela permet de réussir à stopper l'évolution de la pathologie avant que sa progression soit trop importante.

En effet, nous avons observé, qu'une prise en charge conservative consiste à accompagner le patient par des traitements tels que les bains de bouches, les antalgiques, et les antibiotiques, en laissant la pathologie prendre de l'ampleur, conduisant irrémédiablement à une résection chirurgicalement plus délabrante, handicapant d'avantage le patient.

Malgré tout, la prise en charge de patients sous traitement anti-résorptifs ne doit pas être crainte chirurgiens-dentistes. En effet de très bons protocoles ont été établis pour réaliser des avulsions chez ces patients, assurant des taux de succès où aucun patient ne développait d'ostéonécrose.

De nos jours, des techniques nous offrent un panel d'examens complémentaires avec une précision indiscutable, objectivant le diagnostic et l'évaluation des ostéonécroses

avec une grande fiabilité, nous permettant ainsi d'anticiper le traitement à réaliser. Le praticien devrait pouvoir s'y former pour améliorer les résultats de ses interventions.

Il faut d'autant plus s'attendre à une augmentation des cas d'ostéonécroses dans les années à venir, car les traitements anti-résorptifs sont de plus en plus puissants, et que leurs prescriptions ne cessent d'augmenter.

le 26.06.15

le Président du Jury

Vu 26/06/15
Pe. Directeur.

Tableau des illustrations

Figure 1 : Schéma récapitulatif du fonctionnement des biphsophonates et du dénosumab (D'après de Fornier et Coll.(15)) p.27
Figure 2 : Structure des différents biphosphonates utilisés en applications cliniques (D'après RusselL et Coll.(17)) p.30
Figure 3 : Présentation des différents biphosphonates selon l'AAOMS (6) p.30
Figuire 4 : Mécanisme d'action cellulaire et biochimique des biphosphonates. Schéma issue des travaux de Graham et Russel : Biphosphonates : the fisrt 40 years (17) p.33
Figure 5 :Synthèse des deux études de Scoletta et Coll. (41) : p.51
Figure 6 : Radiographie panoramique et schéma d'une patiente atteinte de BRONJ, examinée par CT, PET/CT, et CEMRI. (D'après de Guggenberger et Coll.(42)) p.57
Figure 7 : Stades et traitements des BRONJ, selon l'AAOMS (6) p.59
Figure 8 : Résection segmentaire. (photos issues de (37)) p.65
Figure 9 : Résection marginale. (photos issues de (37)) p.67
Figure 10 : Maxillectomie partielle. (photos issues de (37)) p.69
Figure 11 : Utilisation de la lampe VELscope en peropératoire. D'après Pautke et Coll. (49) p.72
Figure 12 : Radiographies panoramiques pré et postopératoires, montrant la cicatrisation après une résection marginale d'une alvéole de 45. (D'après les travaux de S. Otto et al. / Journal of Cranio-Maxillo-Facial Surgery 41 (2013) 694-698 (50)) p.74
Figure 13 : Résection segmentaire par MBFT (D'après les travaux de Yoshiga et Coll.(51)) p.76
Figure 14 : Observation de l'os réséqué sous VELscope. (Selon Yoshiga et Coll.(51)) p.76

Références bibliographiques :

1. Arce K, Assael LA, Weissman JL, Markiewicz MR. Imaging Findings in Bisphosphonate-Related Osteonecrosis of Jaws. J Oral Maxillofac Surg. mai 2009;67(5):75‑84.

2. Hamadeh IS, Ngwa BA, Gong Y. Drug induced osteonecrosis of the jaw. Cancer Treat Rev. mai 2015;41(5):455‑64.

3. Marx RE. Pamidronate (Aredia) and zoledronate (Zometa) induced avascular necrosis of the jaws: a growing epidemic. J Oral Maxillofac Surg. 2003;61(9):1115‑7.

4. Carlson ER, Schlott BJ. Anti-Resorptive Osteonecrosis of the Jaws. Oral Maxillofac Surg Clin N Am. mai 2014;26(2):171‑91.

5. Marx, R.E. Chronic osteomyelitis of the jaws. Oral and Maxillofacial Clinics of North America. 1991;3:367–381. Disponible sur: about:blank

6. American Association of Oral and Maxillofacial Surgeons Position Paper on Bisphosphonate-Related Osteonecrosis of the Jaws. J Oral Maxillofac Surg. mars 2007;65(3):369‑76.

7. ESSADAM H, HAMMOU A. Ostéomyélites. EMC-RADIOLOGIE ET IMAGERIE MÉDICALE : Musculosquelettique-Neurologique-Maxillofaciale 1998:1-0 [Article 31-218-B-10].

8. Najm SA, Lesclous P, Tommaso L, Bouzouita I, Carrel JP, Samson J. Ostéonécrose des maxillaires dues aux bisphosphonates (2 e partie) : expérience genevoise. Médecine Buccale Chir Buccale. 2008;14(2):63‑84.

9. CONSTANTIN A. PHYSIOLOGIE DU TISSU OSSEUX - DFGSM - MODULE 10 - APPAREIL LOCOMOTEUR. Disponible sur: http://www.medecine.ups-tlse.fr/pcem2/semiologie/doc/Physiologie_Tissu_Osseux_2013.pdf

10. Boyce BF, Xing L. Biology of RANK, RANKL, and osteoprotegerin. Arthritis Res Ther. 2007;9(1):S1.

11. Martin TJ, Sims NA. Osteoclast-derived activity in the coupling of bone formation to resorption. Trends Mol Med. 1 févr 2005;11(2):76‑81.

12. Simonet WS, Lacey DL, Dunstan CR, Kelley M, Chang M-S, Lüthy R, et al. Osteoprotegerin: a novel secreted protein involved in the regulation of bone density. Cell. 1997;89(2):309‑19.

13. L'ostéoporose; UFR Medecine Toulouse. Disponible sur: http://www.medecine.ups-tlse.fr/dcem3/module05/56_poly_osteoporose.pdf

14. Tériparatide - Vidal.fr. Disponible sur: http://www.vidal.fr/substances/22585/teriparatide/

15. Fornier M. Denosumab: Second Chapter in Controlling Bone Metastases or a New Book? J Clin Oncol. 2010; Disponible sur: http://jco.ascopubs.org/content/28/35/5127.full.pdf

16. Al-Belasy FA. In Reply. J Oral Maxillofac Surg. oct 2003;61(10):1238.

17. Russell RGG. Bisphosphonates: The first 40years. Bone. juill 2011;49(1):2‑19.

18. Najm SA, Lesclous P, Lombardi T, Bouzouita I, Carrel J-P, Samson J. Ostéonécrose des maxillaires dues aux bisphosphonates : mise au point. Médecine Buccale Chir Buccale. 2008;14(1):5‑18.

19. Murakami H, Takahashi N, Sasaki T, Udagawa N, Tanaka S, Nakamura I, et al. A possible mechanism of the specific action of bisphosphonates on osteoclasts: tiludronate preferentially affects polarized osteoclasts having ruffled borders. Bone. 1995;17(2):137‑44.

20. Sato M, Grasser W. Effects of bisphosphonates on isolated rat osteoclasts as examined by reflected light microscopy. J Bone Miner Res. 1990;5(1):31‑40.

21. Plotkin LI, Weinstein RS, Parfitt AM, Roberson PK, Manolagas SC, Bellido T. Prevention of osteocyte and osteoblast apoptosis by bisphosphonates and calcitonin. J Clin Invest. 1999;104(10):1363.

22. Suresh_Denosumab A novel antiresorptive drug for osteoporosis.pdf.

23. Block GA, Bone HG, Fang L, Lee E, Padhi D. A single-dose study of denosumab in patients with various degrees of renal impairment. J Bone Miner Res. juill 2012;27(7):1471‑9.

24. Bekker PJ, Holloway DL, Rasmussen AS, Murphy R, Martin SW, Leese PT, et al. A Single-Dose Placebo-Controlled Study of AMG 162, a Fully Human Monoclonal Antibody to RANKL, in Postmenopausal Women. J Bone Miner Res. 1 mars 2004;19(7):1059‑66.

25. Miller PD, Bolognese MA, Lewiecki EM, McClung MR, Ding B, Austin M, et al. Effect of denosumab on bone density and turnover in postmenopausal women with low bone mass after long-term continued, discontinued, and restarting of therapy: A randomized blinded phase 2 clinical trial. Bone. août 2008;43(2):222‑9.

26. Stopeck AT, Lipton A, Body J-J, Steger GG, Tonkin K, de Boer RH, et al. Denosumab Compared With Zoledronic Acid for the Treatment of Bone Metastases in Patients With Advanced Breast Cancer: A Randomized, Double-Blind Study. J Clin Oncol. 10 déc 2010;28(35):5132‑9.

27. HAS. Commission de la Transparence Prolia. Haute Aut Santé. 14 déc 2011; Disponible sur: http://www.has-sante.fr/portail/upload/docs/application/pdf/2012-03/prolia_14122011_avis_ct10890.pdf

28. HAS. Commission de la Transparence Xgeva. Haute Aut Santé . 11 avr 2012.; Disponible sur: http://www.has-sante.fr/portail/upload/docs/application/pdf/2012-05/xgeva_11042012_avis_ct11892.pdf

29. Nowak DA, Yeung J. Steroid-Induced Osteonecrosis in Dermatology A Review. J Cutan Med Surg. 2015;1203475415579759.

30. Seamon J, Keller T, Saleh J, Cui Q. The Pathogenesis of Nontraumatic Osteonecrosis. Arthritis. 2012;2012:1‑11.

31. Powell C, Chang C, Naguwa SM, Cheema G, Gershwin ME. Steroid induced osteonecrosis: An analysis of steroid dosing risk. Autoimmun Rev. sept 2010;9(11):721‑43.

32. Felson DT, Anderson JJ. Across-study evaluation of association between steroid dose and bolus steroids and avascular necrosis of bone. Lancet.1987;1(8538):902-906.

33. Watters AL, Hansen HJ, Williams T, Chou JF, Riedel E, Halpern J, et al. Intravenous bisphosphonate–related osteonecrosis of the jaw: Long-term follow-up of 109 patients. Oral Surg Oral Med Oral Pathol Oral Radiol. févr 2013;115(2):192‑200.

34. Schwartz HC. Osteonecrosis of the jaws: a complication of cancer chemotherapy. Head Neck Surg. 1982;4(3):251‑3.

35. Almazrooa SA, Woo S-B. Bisphosphonate and nonbisphosphonate-associated osteonecrosis of the jaw: a review. J Am Dent Assoc. 2009;140(7):864‑75.

36. Sonnier KE, Horning GM. Spontaneous Bony Exposure: A Report of 4 Cases of Idiopathic Exposure and Sequestration of Alveolar Bone*. J Periodontol. 1997;68(8):758‑62.

37. Carlson ER, Basile JD. The Role of Surgical Resection in the Management of Bisphosphonate-Related Osteonecrosis of the Jaws. J Oral Maxillofac Surg. mai 2009;67(5):85‑95.

38. Ruggiero SL, Mehrotra B, Rosenberg TJ, Engroff SL. Osteonecrosis of the jaws associated with the use of bisphosphonates: a review of 63 cases. J Oral Maxillofac Surg. mai 2004;62(5):527‑34.

39. Lodi G, Sardella A, Salis A, Demarosi F, Tarozzi M, Carrassi A. Tooth Extraction in Patients Taking Intravenous Bisphosphonates: A Preventive Protocol and Case Series. J Oral Maxillofac Surg. janv 2010;68(1):107‑10.

40. Scoletta M, Arduino PG, Pol R, Arata V, Silvestri S, Chiecchio A, et al. Initial Experience on the Outcome of Teeth Extractions in Intravenous Bisphosphonate-Treated Patients: A Cautionary Report. J Oral Maxillofac Surg. févr 2011;69(2):456‑62.

41. Scoletta M, Arata V, Arduino PG, Lerda E, Chiecchio A, Gallesio G, et al. Tooth Extractions in Intravenous Bisphosphonate-Treated Patients: A Refined Protocol. J Oral Maxillofac Surg. juin 2013;71(6):994‑9.

42. Guggenberger R, Fischer DR, Metzler P, Andreisek G, Nanz D, Jacobsen C, et al. Bisphosphonate-Induced Osteonecrosis of the Jaw: Comparison of Disease Extent on Contrast-Enhanced MR Imaging, [18F] Fluoride PET/CT, and Conebeam CT imaging. Am J Neuroradiol. 1 juin 2013;34(6):1242‑7.

43. SCINTIGRAPHIE TEP CENTRE CARDIOLOGIQUE DU NORD]. Disponible sur: http://www.scintigraphie-ccn.com/tep.php

44. Fernandez P, Monet A, Guyot M, Jeandot R. Intérêt de la scintigraphie aux polynucléaires marqués dans le diagnostic des infections ostéoarticulaires. Med Nucl Imag Fonct Metab. 2004;28:643‑53.

45. García-Ferrer L, Bagán JV, Martínez-Sanjuan V, Hernandez-Bazan S, García R, Jiménez-Soriano Y, et al. MRI of Mandibular Osteonecrosis Secondary to Bisphosphonates. Am J Roentgenol. avr 2008;190(4):949‑55.

46. Bisdas S, Chambron Pinho N, Smolarz A, Sader R, Vogl TJ, Mack MG. Biphosphonate-induced osteonecrosis of the jaws: CT and MRI spectrum of findings in 32 patients. Clin Radiol. janv 2008;63(1):71‑7.

47. Ristow O, Otto S, Troeltzsch M, Hohlweg-Majert B, Pautke C. Treatment perspectives for medication-related osteonecrosis of the jaw (MRONJ). J Cranio-Maxillofac Surg. mars 2015;43(2):290‑3.

48. Lerman MA, Xie W, Treister NS, Richardson PG, Weller EA, Woo S-B. Conservative management of bisphosphonate-related osteonecrosis of the jaws: Staging and treatment outcomes. Oral Oncol. sept 2013;49(9):977‑83.

49. Pautke C, Bauer F, Otto S, Tischer T, Steiner T, Weitz J, et al. Fluorescence-Guided Bone Resection in Bisphosphonate-Related Osteonecrosis of the Jaws: First Clinical Results of a Prospective Pilot Study. J Oral Maxillofac Surg. janv 2011;69(1):84‑91.

50. Otto S, Baumann S, Ehrenfeld M, Pautke C. Successful surgical management of osteonecrosis of the jaw due to RANK-ligand inhibitor treatment using fluorescence guided bone resection. J Cranio-Maxillofac Surg. oct 2013;41(7):694‑8.

51. Yoshiga D, Sasaguri M, Matsuo K, Kokuryou S, Habu M, Oda M, et al. Intraoperative detection of viable bone with fluorescence imaging using Visually Enhanced Lesion Scope in patients with bisphosphonate-related osteonecrosis of the jaw: clinical and pathological evaluation. Osteoporos Int [Internet]. 3 juin 2015; Disponible sur: http://link.springer.com/10.1007/s00198-015-3096-z

52. Gunepin M, Derache F, Cathelinaud O, De Jaureguibery J-P, Bladé JS, Gisserot O, et al. Intérêt de l'oxygénothérapie hyperbare dans la prévention et le traitement des ostéonécroses des maxillaires dues aux bisphosphonates. Médecine Buccale Chir Buccale. 2013;19(2):91‑9.

ROUZÉ François Thèse N°2015-TOU3-3051

INTRUDUCTION À LA PRISE EN CHARGE DES OSTÉONÉCROSES DES MAXILLAIRES INDUITES PAR LES ANTI-RÉSORPTIFS

RESUMÉ EN FRANÇAIS :

L'ostéonécrose des maxillaires est une pathologie sérieuse, pouvant être induites en particulier à la suite d'un traitement par anti-résorptifs.

Le but de ce travail est de reconnaitre les facteurs de risques chez un patient plus susceptible de développer une ostéonécrose, d'apprendre à anticiper ces risques et à savoir les prévenir lors d'éventuelles chirurgies. Lorsque la pathologie est déclarée, savoir gérer le développement de la nécrose par un traitement conservateur ou chirurgical, que l'on doit mettre en pratique en suivant des cas, est un objectif primodial. Pour cela, certains examens complémentaires ainsi que des aides diagnostiques et opératoires sont actuellement capables de renforcer nos décisions.

TITLE : Introduction to the treatment of the Osteonecrosis of the jaw induced by antiresorptive's drugs.

MOTS-CLÉS : Ostéonécroses des maxillaires, traitements anti-résorptifs, biphosphonates, dénosumab.

DISCIPLINE ADMINISTRATIVE : Chirurgie-dentaire.

INTITULÉ ET ADRESSE DE L'UFR : Université Toulouse III Paul-Sabatier
Faculté de Chirurgie-dentaire. 3, chemin des maraîchers, 31062 Toulouse Cedex 09.

DIRECTEUR DE THESE : Docteur Bruno Courtois

CO-DIRECTEUR DE THESE : Docteur Marie-Pierre LABADIE

ESPACE REPRO - TOULOUSE
05 61 25 72 36