UNIVERSITE TOULOUSE III – PAUL SABATIER
FACULTES DE MEDECINE

ANNEE 2014 2014 TOU3 1575

THESE

POUR LE DIPLOME D'ETAT DE DOCTEUR EN MEDECINE

MEDECINE SPECIALISEE CLINIQUE

Présentée et soutenue publiquement

par

Geoffroy PERRONCEL

le 09 Octobre 2014

IMAGERIE DES TUMEURS OSSEUSES

Directeur de thèse : Docteur Marie FARUCH-BILFELD

JURY

Monsieur le Professeur N. SANS	Président
Monsieur le Professeur P. BONNEVIALLE	Assesseur
Madame le Professeur A. GOMEZ-BROUCHET	Assesseur
Madame le Docteur C. BAUNIN	Assesseur
Madame le Docteur M. FARUCH-BILFELD	Suppléant
Monsieur le Docteur F. LAPEGUE	Membre Invité

UNIVERSITÉ TOULOUSE III PAUL SABATIER

TABLEAU du PERSONNEL HU
des Facultés de Médecine du l'Université Paul Sabatier
au 1er septembre 2013

Professeurs Honoraires

Doyen Honoraire	M. LAZORTHES Y.
Doyen Honoraire	M. CHAP H.
Professeur Honoraire	M. COMMANAY
Professeur Honoraire	M. CLAUX
Professeur Honoraire	M. ESCHAPASSE
Professeur Honoraire	Mme ENJALBERT
Professeur Honoraire	M. GEDEON
Professeur Honoraire	M. PASQUIE
Professeur Honoraire	M. RIBAUT
Professeur Honoraire	M. SARRASIN
Professeur Honoraire	M. ARLET J.
Professeur Honoraire	M. RIBET
Professeur Honoraire	M. MONROZIES
Professeur Honoraire	M. DALOUS
Professeur Honoraire	M. DUPRE
Professeur Honoraire	M. FABRE J.
Professeur Honoraire	M. DUCOS
Professeur Honoraire	M. GALINIER
Professeur Honoraire	M. LACOMME
Professeur Honoraire	M. BASTIDE
Professeur Honoraire	M. COTONAT
Professeur Honoraire	M. DAVID
Professeur Honoraire	Mme DIDIER
Professeur Honoraire	M. GAUBERT
Professeur Honoraire	M. GUILHEM
Professeur Honoraire	Mme LARENG M.B.
Professeur Honoraire	M. BES
Professeur Honoraire	M. BERNADET
Professeur Honoraire	M. GARRIGUES
Professeur Honoraire	M. REGNIER
Professeur Honoraire	M. COMBELLES
Professeur Honoraire	M. REGIS
Professeur Honoraire	M. ARBUS
Professeur Honoraire	M. PUJOL
Professeur Honoraire	M. ROCHICCIOLI
Professeur Honoraire	M. RUMEAU
Professeur Honoraire	M. BESOMBES
Professeur Honoraire	M. GUIRAUD
Professeur Honoraire	M. SUC
Professeur Honoraire	M. VALDIGUIE
Professeur Honoraire	M. BOUNHOURE
Professeur Honoraire	M. PONTONNIER
Professeur Honoraire	M. CARTON
Professeur Honoraire	Mme PUEL J.
Professeur Honoraire	M. GOUZI
Professeur Honoraire associé	M. DUTAU
Professeur Honoraire	M. PONTONNIER
Professeur Honoraire	M. PASCAL
Professeur Honoraire	M. SALVADOR M.
Professeur Honoraire	M. BAYARD
Professeur Honoraire	M. LEOPHONTE
Professeur Honoraire	M. FABIÉ
Professeur Honoraire	M. BARTHE
Professeur Honoraire	M. CABARROT
Professeur Honoraire	M. DUFFAUT
Professeur Honoraire	M. ESCAT
Professeur Honoraire	M. ESCANDE
Professeur Honoraire	M. PRIS
Professeur Honoraire	M. CATHALA
Professeur Honoraire	M. BAZEX
Professeur Honoraire	M. VIRENQUE
Professeur Honoraire	M. CARLES
Professeur Honoraire	M. BONAFÉ
Professeur Honoraire	M. VAYSSE
Professeur Honoraire	M. ESQUERRE
Professeur Honoraire	M. GUITARD
Professeur Honoraire	M. LAZORTHES F.
Professeur Honoraire	M. ROQUE-LATRILLE
Professeur Honoraire	M. CERENE
Professeur Honoraire	M. FOURNIAL
Professeur Honoraire	M. HOFF
Professeur Honoraire	M. REME
Professeur Honoraire	M. FAUVEL
Professeur Honoraire	M. FREXINOS
Professeur Honoraire	M. CARRIERE
Professeur Honoraire	M. MANSAT M.
Professeur Honoraire	M. BARRET
Professeur Honoraire	M. ROLLAND
Professeur Honoraire	M. THOUVENOT
Professeur Honoraire	M. CAHUZAC
Professeur Honoraire	M. RIBOT
Professeur Honoraire	M. DELSOL
Professeur Honoraire	M. ABBAL
Professeur Honoraire	M. DURAND
Professeur Honoraire	M. DALY-SCHVEITZER
Professeur Honoraire	M. RAILHAC

Professeurs Émérites

Professeur JUSKIEWENSKI
Professeur LARROUY
Professeur ALBAREDE
Professeur CONTÉ
Professeur MURAT
Professeur MANELFE
Professeur LOUVET
Professeur SARRAMON
Professeur CARATERO
Professeur GUIRAUD-CHAUMEIL
Professeur COSTAGLIOLA
Professeur JL. ADER
Professeur Y. LAZORTHES
Professeur L. LARENG
Professeur F. JOFFRE
Professeur J. CORBERAND
Professeur B. BONEU
Professeur H. DABERNAT
Professeur M. BOCCALON
Professeur B. MAZIERES
Professeur E. ARLET-SUAU
Professeur J. SIMON

FACULTE DE MEDECINE TOULOUSE-PURPAN
37 allées Jules Guesde - 31062 TOULOUSE Cedex

Doyen : JP. VINEL

P.U. - P.H.
Classe Exceptionnelle et 1ère classe

M. ADOUE D.	Médecine Interne, Gériatrie
M. AMAR J.	Thérapeutique
M. ARNE J.L. (C.E)	Ophtalmologie
M. ATTAL M. (C.E)	Hématologie
M. AVET-LOISEAU H	Hématologie, transfusion
M. BLANCHER A.	Immunologie (option Biologique)
M. BONNEVIALLE P.	Chirurgie Orthopédique et Traumatologie.
M. BOSSAVY J.P.	Chirurgie Vasculaire
M. BRASSAT D.	Neurologie
M. BROUSSET P. (C.E)	Anatomie pathologique
M. BUGAT R. (C.E)	*Cancérologie*
M. CARRIE D.	Cardiologie
M. CHAP H. (C.E)	Biochimie
M. CHAUVEAU D.	Néphrologie
M. CHOLLET F. (C.E)	Neurologie
M. CLANET M. (C.E)	Neurologie
M. DAHAN M. (C.E)	Chirurgie Thoracique et Cardiaque
M. DEGUINE O.	O. R. L.
M. DUCOMMUN B.	Cancérologie
M. FERRIERES J.	Epidémiologie, Santé Publique
M. FRAYSSE B. (C.E)	O.R.L.
M. IZOPET J. (C.E)	Bactériologie-Virologie
Mme LAMANT L.	Anatomie Pathologique
M. LANG T.	Biostatistique Informatique Médicale
M. LANGIN D.	Nutrition
M. LAUQUE D.	Médecine Interne
M. LIBLAU R.	Immunologie
M. MAGNAVAL J.F	Parasitologie
M. MALAVAUD B.	Urologie
M. MANSAT P.	Chirurgie Orthopédique
M. MARCHOU B.	Maladies Infectieuses
M. MONROZIES X.	Gynécologie Obstétrique
M. MONTASTRUC J.L. (C.E)	Pharmacologie
M. MOSCOVICI J.	Anatomie et Chirurgie Pédiatrique
Mme MOYAL E.	Cancérologie
Mme NOURHASHEMI F.	Gériatrie
M. OLIVES J.P. (C.E)	Pédiatrie
M. OSWALD E.	Bactériologie-Virologie
M. PARINAUD J.	Biol. Du Dévelop. et de la Reprod.
M. PERRET B (C.E)	Biochimie
M. POURRAT. J	Néphrologie
M. PRADERE B.	Chirurgie générale
M. QUERLEU D (C.E)	Cancérologie
M. RASCOL O.	Pharmacologie
M. RISCHMANN P. (C.E)	Urologie
M. RIVIERE D. (C.E)	Physiologie
M. SALES DE GAUZY J.	Chirurgie Infantile
M. SALLES J.P.	Pédiatrie
M. SERRE G. (C.E)	Biologie Cellulaire
M. TELMON N.	Médecine Légale
M. VINEL J.P. (C.E)	Hépato-Gastro-Entérologie

P.U. - P.H.
2ème classe

Mme BEYNE-RAUZY O.	Médecine Interne
M. BIRMES Ph.	Psychiatrie
M. BROUCHET L.	Chirurgie thoracique et cardio-vascul
M. BUREAU Ch	Hépato-Gastro-Entéro
M. CALVAS P.	Génétique
M. CARRERE N.	Chirurgie Générale
Mme CASPER Ch.	Pédiatrie
M. CHAIX Y.	Pédiatrie
Mme CHARPENTIER S.	Thérapeutique, méd. d'urgence, addict
M. COGNARD C.	Neuroradiologie
M. DE BOISSEZON X.	Médecine Physique et Réadapt Fonct.
M. FOURCADE O.	Anesthésiologie
M. FOURNIE B.	Rhumatologie
M. FOURNIÉ P.	Ophtalmologie
M. GEERAERTS T.	Anesthésiologie et réanimation chir.
Mme GENESTAL M.	Réanimation Médicale
M. LAROCHE M.	Rhumatologie
M. LAUWERS F.	Anatomie
M. LEOBON B.	Chirurgie Thoracique et Cardiaque
M. MAZIERES J.	Pneumologie
M. MOLINIER L.	Epidémiologie, Santé Publique
M. PARANT O.	Gynécologie Obstétrique
M. PARIENTE J.	Neurologie
M. PATHAK A.	Pharmacologie
M. PAUL C.	Dermatologie
M. PAYOUX P.	Biophysique
M. PAYRASTRE B.	Hématologie
M. PORTIER G.	Chirurgie Digestive
M. PERON J.M.	Hépato-Gastro-Entérologie
M. RECHER Ch.	Hématologie
M. RONCALLI J.	Cardiologie
M. SANS N.	Radiologie
Mme SELVES J.	Anatomie et cytologie pathologiques
M. SOL J-Ch.	Neurochirurgie

P.U.

M. OUSTRIC S.	Médecine Générale

Professeur Associé de Médecine Générale
Dr. POUTRAIN J.Ch
Dr. MESTHÉ P.
Professeur Associé de Médecine du Travail
Dr NIEZBORALA M.

FACULTE DE MEDECINE TOULOUSE-RANGUEIL
133, route de Narbonne - 31062 TOULOUSE Cedex

Doyen : D. ROUGE

P.U. - P.H.
Classe Exceptionnelle et 1ère classe

M. ACAR Ph.	Pédiatrie
M. ALRIC L.	Médecine Interne
M. ARLET Ph. (C.E)	Médecine Interne
M. ARNAL J.F.	Physiologie
Mme BERRY I.	Biophysique
M. BOUTAULT F. (C.E)	Stomatologie et Chirurgie Maxillo-Faciale
M. BUSCAIL L.	Hépato-Gastro-Entérologie
M. CANTAGREL A.	Rhumatologie
M. CARON Ph. (C.E)	Endocrinologie
M. CHAMONTIN B. (C.E)	Thérapeutique
M. CHAVOIN J.P. (C.E)	Chirurgie Plastique et Reconstructive
M. CHIRON Ph.	Chirurgie Orthopédique et Traumatologie
Mme COURTADE SAIDI M.	Histologie Embryologie
M. DELABESSE E.	Hématologie
Mme DELISLE M.B. (C.E)	Anatomie Pathologie
M. DIDIER A.	Pneumologie
M. ESCOURROU J. (C.E)	Hépato-Gastro-Entérologie
M. FOURTANIER G. (C.E)	Chirurgie Digestive
M. GALINIER M.	Cardiologie
M. GERAUD G.	Neurologie
M. GLOCK Y.	Chirurgie Cardio-Vasculaire
M. GRAND A. (C.E)	Epidémio. Eco. de la Santé et Prévention
Mme HANAIRE H.	Endocrinologie
M. LAGARRIGUE J. (C.E)	Neurochirurgie
M. LARRUE V.	Neurologie
M. LAURENT G. (C.E)	Hématologie
M. LEVADE T.	Biochimie
M. MALECAZE F. (C.E)	Ophtalmologie
Mme MARTY N.	Bactériologie Virologie Hygiène
M. MASSIP P.	Maladies Infectieuses
M. PESSEY J.J. (C.E)	O. R. L.
M. PLANTE P.	Urologie
M. RAYNAUD J-Ph.	Psychiatrie Infantile
M. REME J.M.	Gynécologie-Obstétrique
M. RITZ P.	Nutrition
M. ROCHE H. (C.E)	Cancérologie
M. ROSTAING L (C.E).	Néphrologie
M. ROUGE D. (C.E)	Médecine Légale
M. ROUSSEAU H.	Radiologie
M. SALVAYRE R. (C.E)	Biochimie
M. SAMII E K. (C.E)	Anesthésiologie Réanimation
M. SCHMITT L. (C.E)	Psychiatrie
M. SENARD J.M.	Pharmacologie
M. SERRANO E. (C.E)	O. R. L.
M. SOULIE M.	Urologie
M. SUC B.	Chirurgie Digestive
Mme TAUBER M.T.	Pédiatrie
M. VELLAS B. (C.E)	Gériatrie

P.U. - P.H.
2ème classe

M. ACCADBLED F.	Chirurgie Infantile
Mme ANDRIEU S.	Epidémiologie
M. ARBUS Ch.	Psychiatrie
M. BERRY A.	Parasitologie
M. BONNEVILLE F.	Radiologie
M. BROUCHET L.	Chir. Thoracique et cardio-vasculaire
M. BUJAN L.	Uro-Andrologie
Mme BURA-RIVIERE A.	Médecine Vasculaire
M. CHAYNES P.	Anatomie
M. CHAUFOUR X.	Chirurgie Vasculaire
M. CONSTANTIN A.	Rhumatologie
M. DELOBEL P.	Maladies Infectieuses
M. COURBON	Biophysique
M. DAMBRIN C.	Chirurgie Thoracique et Cardiovasculaire
M. DE BOISSEZON X.	Médecine Physique et Réadaptation
M. DECRAMER S.	Pédiatrie
M. DELORD JP.	Cancérologie
M. ELBAZ M.	Cardiologie
M. GALINIER Ph.	Chirurgie Infantile
M. GARRIDO-STŐWHAS I.	Chirurgie Plastique
Mme GOMEZ-BROUCHET A.	Anatomie Pathologique
M. GOURDY P.	Endocrinologie
M. GROLLEAU RAOUX J.L.	Chirurgie plastique
Mme GUIMBAUD R.	Cancérologie
M. HUYGHE E.	Urologie
M. KAMAR N.	Néphrologie
M. LAFOSSE JM.	Chirurgie Orthopédique et Traumatologie
M. LEGUEVAQUE P.	Chirurgie Générale et Gynécologique
M. MARQUE Ph.	Médecine Physique et Réadaptation
Mme MAZEREEUW J.	Dermatologie
M. MINVILLE V.	Anesthésiologie Réanimation
M. MUSCARI F.	Chirurgie Digestive
M. OTAL Ph.	Radiologie
M. ROLLAND Y.	Gériatrie
M. ROUX F.E.	Neurochirurgie
M. SAILLER L.	Médecine Interne
M. SOULAT J.M.	Médecine du Travail
M. TACK I.	Physiologie
M. VAYSSIERE Ch.	Gynécologie Obstétrique
M. VERGEZ S.	O.R.L.
Mme URO-COSTE E.	Anatomie Pathologique

Professeur Associé de Médecine Générale
Dr VIDAL M.
Professeur Associé en O.R.L
WOISARD V.

FACULTE DE MEDECINE TOULOUSE-PURPAN
37, allées Jules Guesde – 31062 Toulouse Cedex

FACULTE DE MEDECINE TOULOUSE- RANGUEIL
133, route de Narbonne - 31062 TOULOUSE cedex

M.C.U. - P.H.

M. APOIL P. A	Immunologie
Mme ARNAUD C.	Epidémiologie
M. BIETH E.	Génétique
Mme BONGARD V.	Epidémiologie
Mme CASPAR BAUGUIL S.	Nutrition
Mme CASSAING S.	Parasitologie
Mme CONCINA D.	Anesthésie-Réanimation
M. CONGY N.	Immunologie
Mme COURBON	Pharmacologie
Mme DAMASE C.	Pharmacologie
Mme de GLISEZENSKY I.	Physiologie
Mme DELMAS C.	Bactériologie Virologie Hygiène
Mme DE-MAS V.	Hématologie
M. DUBOIS D.	Bactériologie Virologie Hygiène
Mme DUGUET A.M.	Médecine Légale
Mme DULY-BOUHANICK B.	Thérapeutique
M. DUPUI Ph.	Physiologie
Mme FAUVEL J.	Biochimie
Mme FILLAUX J.	Parasitologie
M. GANTET P.	Biophysique
Mme GENNERO I.	Biochimie
Mme GENOUX A.	Biochimie et biologie moléculaire
M. HAMDI S.	Biochimie
Mme HITZEL A.	Biophysique
M. IRIART X.	Parasitologie et mycologie
M. JALBERT F.	Stomato et Maxillo Faciale
M. KIRZIN S	Chirurgie générale
Mme LAPEYRE-MESTRE M.	Pharmacologie
M. LAURENT C.	Anatomie Pathologique
Mme LE TINNIER A.	Médecine du Travail
M. LOPEZ R.	Anatomie
M. MONTOYA R.	Physiologie
Mme MOREAU M.	Physiologie
Mme NOGUEIRA M.L.	Biologie Cellulaire
M. PILLARD F.	Physiologie
Mme PRERE M.F.	Bactériologie Virologie
Mme PUISSANT B.	Immunologie
Mme RAGAB J.	Biochimie
Mme RAYMOND S.	Bactériologie Virologie Hygiène
Mme SABOURDY F.	Biochimie
Mme SAUNE K.	Bactériologie Virologie
M. SOLER V.	Ophtalmologie
M. TAFANI J.A.	Biophysique
M. TREINER E.	Immunologie
Mme TREMOLLIERES F.	Biologie du développement
M. TRICOIRE J.L.	Anatomie et Chirurgie Orthopédique
M. VINCENT C.	Biologie Cellulaire

M.C.U. - P.H

Mme ABRAVANEL F.	Bactério. Virologie Hygiène
Mme ARCHAMBAUD M.	Bactério. Virologie Hygiène
M. BES J.C.	Histologie - Embryologie
M. CAMBUS J.P.	Hématologie
Mme CANTERO A.	Biochimie
Mme CARFAGNA L.	Pédiatrie
Mme CASSOL E.	Biophysique
Mme CAUSSE E.	Biochimie
M. CHASSAING N	Génétique
Mme CLAVE D.	Bactériologie Virologie
M. CLAVEL C.	Biologie Cellulaire
Mme COLLIN L.	Cytologie
M. CORRE J.	Hématologie
M. DEDOUIT F.	Médecine Légale
M. DELPLA P.A.	Médecine Légale
M. EDOUARD T.	Pédiatrie
Mme ESQUIROL Y.	Médecine du travail
Mme ESCOURROU G.	Anatomie Pathologique
Mme GALINIER A.	Nutrition
Mme GARDETTE V.	Epidémiologie
M. GASQ D.	Physiologie
Mme GRARE M.	Bactériologie Virologie Hygiène
Mme GUILBEAU-FRUGIER C.	Anatomie Pathologique
Mme INGUENEAU C.	Biochimie
M. LAHARRAGUE P.	Hématologie
M. LEANDRI R.	Biologie du dével. et de la reproduction
M. LEPAGE B.	Biostatistique
M. MARCHEIX B.	Chirurgie Cardio Vasculaire
Mme MAUPAS F.	Biochimie
M. MIEUSSET R.	Biologie du dével. et de la reproduction
Mme PERIQUET B.	Nutrition
Mme PRADDAUDE F.	Physiologie
M. RIMAILHO J.	Anatomie et Chirurgie Générale
M. RONGIERES M.	Anatomie - Chirurgie orthopédique
Mme SOMMET A.	Pharmacologie
M. TKACZUK J.	Immunologie
M. VALLET P.	Physiologie
Mme VEZZOSI D.	Endocrinologie

M.C.U.

M. BISMUTH S.	Médecine Générale
Mme ROUGE-BUGAT ME	Médecine Générale

Maîtres de Conférences Associés de Médecine Générale

Dr STILLMUNKES A.
Dr BRILLAC Th.
Dr ABITTEBOUL Y.
Dr ESCOURROU B.
Dr BISMUTH M.
Dr BOYER P.
Dr ANE S.

Septembre 2013

REMERCIEMENTS

A notre Maître et Président du Jury

Monsieur le Professeur Nicolas Sans

Professeur des Universités
Praticien Hospitalier
Radiologie

Vous m'avez donné une chance exceptionnelle, de pouvoir participer à l'écriture de ce livre. Grâce à vous, je présente ce travail, et mon nom figure en couverture, à côté du votre.
Vous me faites l'honneur de présider ce jury de thèse. Je vous remercie pour votre confiance et les opportunités que vous m'avez offertes.
Vous êtes un Patron, comme on se les imagine : un œil et une oreille partout, une charge de travail colossale, mais le service fonctionne au mieux, toujours à veiller que tout se passe correctement, vous savez guider vos internes et les protéger quand il le faut.

Merci, et veuillez accepter l'expression de ma sincère reconnaissance et de mon profond respect. En espérant pouvoir continuer à travailler dans votre service.

A notre Maître et Juge

Monsieur le Professeur Paul Bonnevialle

Professeur des Universités
Praticien Hospitalier
Chirurgie Orthopédique et Traumatologique

Je suis très honoré de vous compter parmi mes juges. Vos qualités chirurgicales sont reconnues et votre service de chirurgie est devenu référent dans la prise en charge des tumeurs osseuses.
Votre enthousiasme, votre gentillesse et votre sérieux ont permis à génération de jeunes médecins de prendre passion.
Respectueux du terroir j'ai appris, grâce à vous, comment se porte le pont neuf.
Veuillez trouver ici, l'expression de ma sincère reconnaissance et de mon respect.

A notre Maître et Juge

Madame le Professeur Anne Gomez-Brouchet

Professeur des Universités
Praticien Hospitalier
Anatomie et Cytologie Pathologiques

Je suis très heureux de vous compter parmi mon jury. Votre gentillesse, votre disponibilité et vos conseils m'ont aidé durant l'élaboration de cet ouvrage. Je vous remercie du temps que vous m'avez consacré. Vos connaissances, tant anatomopathologique que radiologique sont passionnantes et impressionnantes.
Veuillez trouver, ici, le témoignage de ma considération et de mon profond respect.

A notre Juge

Madame le Docteur Christiane Baunin

Praticien Hospitalier
Radiologie

Vous m'avez mis le pied à l'étrier, lancé dans cette aventure.
Un jour, honteux de tout le temps que vous m'aviez consacré, je vous avais promis une page entière, afin de vous remercier.
Vos connaissances et votre pratique médicale, créent la passion des médecins en formation, ayant la chance de travailler à vos côtés.
Votre rigueur et votre précision scientifique, ne font que relever votre bonne humeur continuelle et l'amusement que vous avez à travailler avec nous.
Vous m'avez beaucoup donné professionnellement comme personnellement, et je vous en remercie.
Veuillez trouver ici, le témoignage de ma considération et de mon plus profond respect, j'espère que notre amitié se poursuivra.

A notre Juge

Madame le Docteur Marie Faruch-Bilfeld

Praticien Hospitalier
Radiologie

Marie, tu es une femme, un médecin exceptionnel. Tu as su fonder ta famille et réussir ta carrière professionnelle. Tu es un modèle pour moi.
Ton dynamisme, ta réactivité, ta capacité à te multiplier pour accomplir quantité de tâches, mais aussi ta bonne humeur, ta pédagogie sont des qualités que je souhaiterais partager.
Je suis content d'avoir pu apprendre à tes cotés.
Merci d'être devenue ma directrice de thèse, promis il n'y a pas de piège !
Sois assurée de ma plus sincère reconnaissance et de ma plus grande amitié.

A notre Juge

Monsieur le Docteur Franck Lapègue

Praticien Hospitalier
Radiologie

Tes compétences autant en médecine qu'en édition m'ont été précieuses. Tu as su réussir une carrière hospitalo-universitaire mais aussi libérale.
Ton savoir en imagerie ostéo-articulaire est nationalement reconnu, tes dossiers extraordinaires ramenés du Sud et ta pédagogie ont beaucoup participé à notre formation.
J'ai redécouvert le plaisir de venir travailler en fin de semaine.
Je suis content d'avoir pu partager ce travail avec toi, et même d'avoir pu te conseiller dans ta passion de cinéaste d'aventure.
Plus qu'un chef tu es devenu un ami.
Trouve dans ce travail le témoignage de ma plus profonde estime.

Je remercie tous les médecins qui ont participé à ce livre, ont écrit des textes de qualité et m'ont aidé dans ce projet titanesque :

Marie Aurélie Bayol, jusqu'à la dernière minute !
Bérénice Boulet, intransigeante avec l'orthographe !
Hélène Chiavassa-Gandois, non, je ne t'ai pas rajouté des chapitres ! Précision et simplicité, un plaisir d'avoir travaillé ensemble.
Carole Domenech, tu nous manques !
David Labarre, ce semestre a été mémorable ! Le seul à rire de nos blagues salaces…
Antoine Ponsot, ton aide a été précieuse, je n'ai pas eu la chance de tellement te connaitre et pourtant je marche dans tes traces !
Julie Vial, toujours souriante ! Ta gentillesse est appréciable !

Je remercie tous les médecins qui ont croisé ma route et m'ont donné un petit peu d'eux :
A mes maitres : **Pr Fabrice Bonneville**, **Pr Philippe Otal**, **Pr Hervé Rousseau**, **Pr Jean-Jacques Railhac**, **Pr Christophe Cognard**.

A mes chefs de clinique : **Séverine Lagarde** (elle m'a sauvé jeune interne), **Sophie Combelles** (je te remercie de te forcer à rire à mes blagues), **Raluca Gramada** (ta discrétion n'a d'égal que tes compétences hors du commun, je fais partie de tes fans !), **Vanessa Cazzola** (je t'ai apprécié interne, je t'adore en tant que chef), **Manuela Kamsu** (ton rire est communicatif), **Céline Brun** (désolé que tu aies été réveillée par le cadre).

Je remercie, **Murielle Cholot**, **Catherine Lievrouw** et les équipes de l'hôpital de Rodez, qui m'ont initié à la radiologie, et participé à façonner mon caractère.

Sans oublier, pour m'avoir supporté en vacation : **Annick Sevely, Anne-Christine Januel, Philippe Tall, Marie-Charlotte Delchier, Marie-Agnès Marachet, Francois De Maupéou, Aymeric Denis, Jacques Giron, Sylvie Martin, Céline Barcelo, Delphine Sanmartin, Stéphane gelée, Pierre Barrier, Julien Auriol, Valérie Chabbert, Guillaume Moskovitch, Samia Collot, Richard Aziza, Valentina Pompa, Gisèle Balagué, Caroline Nicolas-Ong, Nadine Michèle, Viviane Feuillel, Bogdan Vierasu, Sofia Patsoura, Anne Demeulenaere**.

Le **Pr Stéphane Oustric, Philippe Izard et Pierre Sébastien**, merci de m'avoir accueilli dans vos cabinets et de m'avoir appris à examiner mes images… J'ai attrapé quelques rhumes et gastro … mon corps n'était pas prêt…

Mes collègues de travail, devenus pour la plupart mes amis, grâce à vous j'ai passé
un internat mémorable :

Loïc et Annabelle, une amitié forgée en Aveyron ! Ton coup de swing sur bitume, a fait plus d'une étincelle !! Grace à toi j'ai découvert l'adage de l'orthopédiste : c'est cassé ou ce n'est pas cassé ? Je suis très heureux pour vous, et j'attends de voir la bouille de vos filles !

Thomas et Elodie, *pura vida !* Thomas tu as été une bouffée d'air durant ces 5 années. Nos histoires de garde méritent d'être publiées ! Je vais t'avouer un secret : j'en ai parfois un peu rajouté, afin de te faire rire ! Tu resteras toujours le Girauwan-Kenobi de l'AMC. J'attends de voir la bouille de vos filles !

Cédric et Lucie, vous n'êtes pas prêt de couler, même en cas d'inondation ! C'est dommage que tu sois privé de ski, je sentais que j'allais te battre en vitesse ! Grâce à toi j'ai appris à mouliner.... Un copain fidèle, qui répond toujours présent quand il s'agit de partager une bouteille ! J'attends aussi de voir la bouille de vos filles !

Simon et Amanda, toujours en vadrouille … Tes talents culinaires sont bien plus pointus que ton maniement de la mitraillette ! Quand est-ce que vous aurez des filles ?

Benjamin, un ami Private !

Romain, je n'ai envie que de te fredonner : hey, hey, hey, i know you want it !

Olivier, tes talents de joueur de football de table n'ont d'égal que ta bonne humeur à partager mes innombrables bêtises !

Louis-David, tu m'as ouvert au monde l'art .... ou pas !

Alexia, grâce à nos gardes communes, je sais que je ne devrais pas porter de chaussettes blanches avec des pantalons noirs... voir même beiges !

Jean, tu n'es qu'un gentil malade qui a failli me tuer en montagne. Heureusement que je te bats au babyfoot...

Hubert, tu es dengue !

Florence, toujours le sourire, poissarde en garde, tu es d'une gentillesse exceptionnelle.

Claire, entre ruthénois, la complicité est de mise !

Léa, tes conseils et ton aide ont été précieux, ce semestre avec toi a été agréable !

Thibaut, si tu continues à boire autant de café, tu vas perdre le sommeil ! Toi, j'ai vu la bouille de tes filles, et elles sont à tomber !

Marine B., discrète et coquette, est ce que je t'ai déjà parlé d'un mot qui commence par la deuxième lettre de l'alphabet ?

Olivia, la gagnante du concours du congrès de rhumato !!! La vie est parfois injuste avec nous.

Christophe, encore un ruthénois, au grand cœur, qui aime autant râler que moi devant les examens non indiqués, … mais qui finit toujours par les faire !

Louise, grâce à toi je suis devenu accro à *game of throne*… tous mes vœux de bonheur.

Marine F., l'antillaise, **Zoe** et son tatouage polynésien**, Oubada** et sa capacité à s'endormir en vacation**, Omar** et sa faculté à savoir où et quand je remplace**, Antoine** et son pilotage acrobatique de sa moto, **Sarah et Marjorie**, une équipe de babyfoot à prendre au sérieux, **Marion** et sa voix douce et discrète, **Nicolas** le kite-surfeur de l'extrême, **Pierre,** un super pote aux yeux plus grands que le monde !!

A tous les internes de Radiologie, de Médecine et de Chirurgie (à ne pas mélanger), trop nombreux pour être tous cités, 5 ans… long et court à la fois ! Que d'amitiés nouées !

Je remercie les équipes du service de Radiologie du CHU : manipulateurs, infirmières, aides-soignants, secrétaires, sans qui nous ne pourrions travailler, avec qui je me suis lié d'amitié, et qui m'ont offert de franche rigolade !
Et plus particulièrement Sandrine et Michèle, qui m'ont aidé à savoir communiquer avec les chefs, et ont relu mes dernières fautes d'orthographes…

Les copains de l'internat de Rodez, **Noémie, Aurélien, Caroline**, pour ne citer que quelques uns… On a débuté ensemble, vous êtes déjà pour la plupart installés… Et la bibliothèque de Rodez…

Et enfin à ceux qui pourraient me donner un organe :

Je remercie mes parents : **Ghislaine** et **Thierry**, de m'avoir fait confiance lorsqu'après mon échec au lycée j'ai voulu aller en médecine. Je les remercie de leur amour inconditionnel et de leur aide quotidienne. Je vous aime fort !

Mon petit frère, **Julien**, même si tu es devenu plus grand que moi, tu resteras toujours le Petit de nous deux !! Malgré les distances que la vie nous imposera on restera toujours proche !

A mes grands parents, toujours présents dans nos cœurs.

Ma famille, vous êtes loin, mais nos relations ne souffrent pas de la distance. **Marc** et **Jessica** merci d'avoir fait tant de route pour moi !

A ma Belle famille, je vous remercie de m'avoir offert ma femme, et de m'avoir accepté parmi vous. Votre soutien est également important.

Mes amis « d'enfance », la génétique peut se tromper, le cœur non ! **Dany, Baptiste, Vincent**, toujours prêt à répondre présent quand le besoin s'en fait sentir, vous m'avez évité, ou déclenché de nombreuses bagarres …

Et enfin, mon moteur, mon rayon de soleil, ma raison de vivre :

A ma femme, **Laure**, tu me combles de joie depuis déjà 9 ans, tu as accepté de nombreux sacrifices afin de respecter mes passions et métiers. Après m'avoir dit oui, tu es sur le point de m'offrir un enfant. Tu es ce que j'ai de plus précieux, en ce monde.

Je t'aime.

INTRODUCTION

Les tumeurs osseuses sont des pathologies rares et de ce fait mal connues. Les tumeurs osseuses malignes représentent 0,2% des tumeurs malignes. Leurs classifications reposent sur les caractéristiques histologiques de la matrice tumorale, et de la prolifération cellulaire. Le rôle de l'imagerie s'est considérablement accru avec les progrès thérapeutiques.

Le diagnostic repose toujours sur le trépied essentiel que constituent les données épidémiologiques, la radiologie et l'anatomopathologie.

Ce diagnostic, difficile, nécessite une collaboration entre le radiologue, l'anatomopathologiste et le chirurgien orthopédiste, ainsi qu'une prise en charge dans un centre spécialisé référent.

La première édition de « Imagerie des tumeurs osseuses » éditée en 2000 par J.J. Railhac et M. Clairotte est devenue une référence en radiologie, en tant qu'ouvrage théorique pour le diagnostic et la prise en charge de ces lésions.

Ce livre proposait la confrontation des différentes modalités d'imagerie, avec une approche synthétique de l'anatomopathologie et de la prise en charge de ces tumeurs (chirurgicale et oncologique).

La réédition, 15 ans plus tard, est devenue nécessaire devant l'évolution des données anatomopathologiques, permise par les progrès, notamment, en immunohistochimie et en cytogénétique. En 2013 la World Health Organization a édité une nouvelle classification modifiant en partie la distinction des différentes lignées cellulaires tumorales et les frontières entre le bénin et le malin.

De plus, des avancées thérapeutiques ont permis de codifier la prise en charge de certaines lésions osseuses, permettant un traitement curatif et une amélioration de la durée de vie de nos patients.

Depuis 15 ans nos techniques d'imagerie ont nettement évolué, l'imagerie par résonance magnétique s'étant notablement banalisée, de part une plus grande accessibilité, une durée d'acquisition moins longue, des séquences plus robustes, reproductibles et moins sensibles aux artefacts.

Nous avons enrichi cet ouvrage en iconographie : radiographie (la base du raisonnement médical), scanner et principalement IRM, avec quelques coupes macroscopiques histologiques comparatives.

En effet la sémiologie radiographique confrontée aux données épidémiologiques permet fréquemment d'évoquer une gamme diagnostique et un spectre histologique.
Dans la pathologie tumorale osseuse, il est nécessaire comme l'illustre cet ouvrage, de recourir à un travail pluridisciplinaire avec confrontation radiologique, anatomopathologique et chirurgicale.

Cette réédition permet d'offrir, en complément du livre « Imagerie des tumeurs des tissus mous » de J.J. Railhac et A. Ponsot, des références aux médecins francophones pour le diagnostic des tumeurs de l'appareil musculo-squelettique.
Ce livre réunit le travail conjoint de 12 médecins, travaillant au sein du CHU de Toulouse.

Cet ouvrage s'articule en trois parties, la première est consacrée à l'approche diagnostique et aux principes des biopsies percutanées.
La seconde partie reprend une à une l'ensemble des tumeurs primitives osseuses selon la classification de l'organisation mondiale de la santé. Ainsi elle démembre les tumeurs d'origine chondrogénique, ostéogénique, fibrogénique, fibrohistiocytaire, hématopoïétique, riche en cellules géantes ostéoclastiques, notochordale, vasculaire, musculaire, graisseuse, et de nature non définie et diverse.
Enfin la troisième partie détaille les gammes diagnostiques les plus pertinentes.

Les bases de données des services de radiologie, d'anatomopathologie et d'orthopédie des centres hospitalo-universitaires de Toulouse, le recueil des comptes rendus de réunion de concertation pluridisciplinaire du groupe d'étude des tumeurs osseuses (GETO) depuis 2006, ont permis d'illustrer ce travail par plus de 900 images nouvelles.

Nous avons choisi d'illustrer notre travail par la présentation du chapitre : Tumeurs notochordales, car il est le reflet des nouveautés apportées par cette réédition.

IMAGERIE DES TUMEURS OSSEUSES

N. SANS G. PERRONCEL

Préface :
J-L. DRAPÉ

Avec la contribution de :

C. BAUNIN
M.A. BAYOL
B. BOULET
H. CHIAVASSA-GANDOIS
C. DOMENECH
M. FARUCH-BILFELD
D. LABARRE
F. LAPEGUE
A. PONSOT
J. VIAL

SAURAMPS MEDICAL

Table des matières

Préface 7

WHO Classification of Tumours of Bone 9

CHAPITRE 1 : GÉNÉRALITÉS 11
Approche diagnostique des tumeurs osseuses 13
Biopsies percutanées des tumeurs osseuses 33

CHAPITRE 2 : TUMEURS PRIMITIVES OSSEUSES 43
Tumeurs chondrogéniques 45
Bénignes
Exostose 47
Chondrome 67
Exostose sous-unguéale 89
Prolifération ostéochondromateuse para-ostéale bizarre 95
Intermédiaires
Fibrome chondromyxoïde 101
Chondroblastome 109
Malignes
Chondrosarcome 119
Tumeurs ostéogéniques 147
Bénignes
Ostéome 149
Ostéome ostéoïde 157
Intermédiaires
Ostéoblastome 179
Malignes
Ostéosarcome 193
Tumeurs fibrogéniques 231
Intermédiaires
Fibrome desmoplastique 233
Malignes
Fibrosarcome osseux 235
Tumeurs fibrohistiocytaires 239
Cortical defect et fibrome non ossifiant 241
Tumeurs hématopoïétiques 251
Myélome et autres dyscrasies plasmocytaires 253
Lymphome osseux 277
Tumeurs riches en cellules géantes ostéoclastiques 293
Tumeur à cellules géantes 295

Tumeurs notochordales 313
Bénignes
Tumeur bénigne de la notochorde 315
Malignes
Chordome 321
Tumeurs vasculaires 331
Introduction aux tumeurs vasculaires 333
Bénignes
Hémangiome osseux 335
Intermédiaires
Hémangiome épithélioïde 351
Malignes
Hémangioendothéliome épithélioïde 355
Angiosarcome 359
Tumeurs musculaires 365
Léïomyosarcome et léïomyome intra-osseux 367
Tumeurs graisseuses 375
Lipome et liposarcome intra-osseux 377
Tumeurs de nature non définie 385
Bénignes
Kyste osseux essentiel 387
Dysplasie fibreuse 399
Dysplasie ostéofibreuse 419
Intermédiaires
Kyste anévrysmal 425
Histiocytose langerhansienne 439
Maladie d'Erdheim-Chester 455
Tumeurs diverses 463
Sarcome d'Ewing 465
Adamantinome des os longs 485
Sarcome pléomorphe indifférencié de haut grade 491

CHAPITRE 3 : GAMMES DIAGNOSTIQUES 499

INDEX 511

TUMEURS NOTOCHORDALES

Bénignes

Tumeur bénigne de la notochorde.....315

Malignes

Chordome 321

Tumeur bénigne de la notochorde

L'essentiel

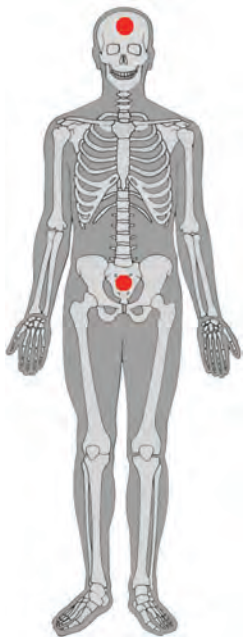

Localisation

- Les plus fréquentes
- Les moins fréquentes

Tumeurs bénignes avec différenciation de type notochordale, incidence incertaine.

Localisation

Base du crâne, clivus, région sacro-coccygienne.

Clinique

Asymptomatique.

TDM

Ostéocondensation vertébrale, sans envahissement des parties molles.

IRM

Hyposignal T1, hypersignal T2, sans prise de contraste après injection de gadolinium.

Différentiels

Chordome, métastase condensante, lymphome.

Evolution, traitement

La surveillance clinique et radiologique doit être systématique, la filiation avec le chordome reste incertaine.

Figure 1 : **Résidu de notochorde lombaire : reconstructions scanner sagittale (a), axiale (b), IRM sagittale T1 (c), T2 fat-sat (d), T1 fat-sat gadolinium (e).** Lésion condensante (flèches), bien limitée, du corps vertébral, respectant la corticale **(a, b)**. Hyposignal T1, hypersignal T2, sans rehaussement après injection. Absence d'extension extra-osseuse **(c, d, e)**.

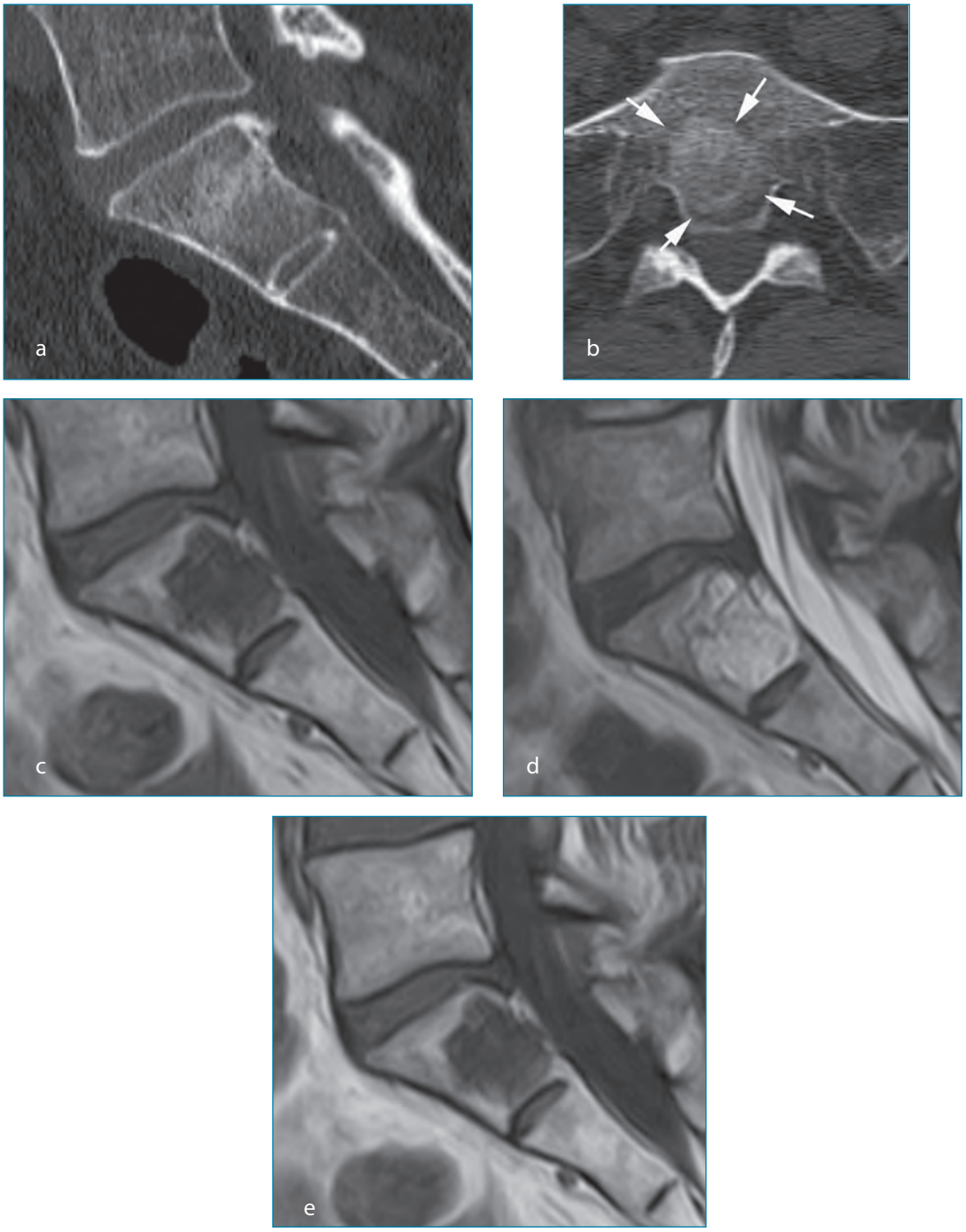

Figure 2 : Résidu de notochorde sacré : reconstructions scanner sagittale (a), axiale (b), IRM sagittale T1 (c), T2 (d), T1 gadolinium (e). Lésion condensante (flèches), bien limitée, du corps vertébral, respectant la corticale **(a, b)**. Hyposignal T1, hypersignal T2, sans rehaussement après injection. Absence d'extension extra-osseuse **(c, d, e)**.

GÉNÉRALITÉS

Les tumeurs bénignes de la notochorde (TBN) sont des tumeurs bénignes qui présentent une différenciation de type notochordale [1, 2]. La notochorde est un tissu qui induit la différenciation cartilagineuse et la segmentation des éléments mésenchymateux des corps vertébraux. C'est un tissu composé de cellules dérivées du mésoblaste primitif qui constitue l'axe primitif de l'embryon [1]. Dans la littérature, les TBN sont décrites également sous les noms de résidu notochordal géant, ecchordose physaliphore [3, 4]. Ces différentes appellations ne seraient que la même entité histologique et radiologique [2].

Leur origine est controversée : certains considèrent que ces tumeurs sont présentes dès la vie embryonnaire développée à partie de résidu de la notochorde, d'autres qu'elles se développent après la naissance [5].

EPIDÉMIOLOGIE

Fréquence

L'incidence de TBN est incertaine. Une série autopsique de 100 patients âgés de 7 à 82 ans a montré leur présence dans 20% des cas [1]. Dans une série d'examen IRM, Mehnert les met en évidence chez 1,7 % des patients [6].

Topographie

Dans la série de Yamaguchi, les TBN sont localisées à la base du crane et à la région sacro coccygienne, les localisations aux vertèbres thoraciques ou lombaires étant exceptionnelles. De très rares cas ont été rapportés dans les tissus mous [7].

CLINIQUE

Les TBN sont le plus souvent de découverte fortuite, très rarement symptomatique.

IMAGERIE (Figures 1 et 2)

Radiographie standard

Les TBN se présentent sous la forme d'une fine densification de la trame osseuse à peine visible [8, 9].

TDM

Elles sont caractérisées par une densification osseuse sans ostéolyse avec ou sans sclérose périphérique [5].

IRM

Les TBN présentent un faible signal en T1, un signal intermédiaire en T2 et ne se rehaussent pas après injection de gadolinium. Il n'y a jamais d'envahissement des parties molles [8].

Scintigraphie

La scintigraphie est normale.

ANATOMOPATHOLOGIE

Macroscopie

Les TBN, excepté les ecchordoses physaliphores qui peuvent être de topographie intradurale à la partie postérieure du clivus, sont des lésions de topographie intra osseuse pure. Elles sont le plus souvent de petites tailles (4 mm en moyenne) mais peuvent occuper l'ensemble du corps vertébral [1-3].

Microscopie

La TBN est une tumeur bien limitée intra osseuse sans architecture lobulaire sans matrice extra cellulaire myxoïde, peu vascularisée et sans nécrose, ce qui permet de la distinguer du chordome [5, 10]. Des associations de chordomes et de TBN ont été décrites [11].

Les cellules tumorales ont un cytoplasme vacuolé avec un noyau ovale en périphérie sans atypie [10].

Immunohistochimie

Les TBN ont le même profil immunohistochimique que les chordomes. Elles expriment la protéine S100, EMA et brachyury [10].

DIAGNOSTIC DIFFÉRENTIEL

Le principal diagnostic différentiel histologique est le chordome, dont les critères de différenciation à l'imagerie avec les TBN ont été décrits par Nishiguchi [8] et présentés ci-dessous **(Tableau 1).** Les diagnostics différentiels en imagerie sont les métastases condensantes et

les lymphomes osseux. L'absence de rehaussement après injection de gadolinium est en faveur du diagnostic.

Tableau 1 : **Différences à l'imagerie entre TBN et chordome.**

	TBN	Chordome
Extension aux parties molles	-	+
Lyse osseuse	-	+
Rehaussement après injection de gadolinium	-	+

EVOLUTION, TRAITEMENT, PRONOSTIC

Les TBN sont des lésions indolentes qui ne nécessitent pas d'exérèse. La biopsie se discute car les caractéristiques en imagerie ont été décrites comme spécifiques [9, 12]. La surveillance clinique et radiologique doit être systématique car l'évolution de ces lésions n'est néanmoins pas encore suffisamment bien connue [8]. Le risque de transformation en chordome est extrêmement rare et leur filiation reste à démontrer [3, 13].

Bibliographie

1. Yamaguchi T, Suzuki S, Ishiiwa H, Ueda Y. Intraosseous benign notochordal cell tumours: overlooked precursors of classic chordomas? *Histopathology*. 2004;44(6):597-602.

2. Yamaguchi T, Suzuki S, Ishiiwa H, Shimizu K, Ueda Y. Benign notochordal cell tumors: A comparative histological study of benign notochordal cell tumors, classic chordomas, and notochordal vestiges of fetal intervertebral discs. *Am J Surg Pathol.* 2004;28(6):756-61.

3. Kyriakos M, Totty WG, Lenke LG. Giant vertebral notochordal rest: a lesion distinct from chordoma: discussion of an evolving concept. *Am J Surg Pathol.* 2003;27(3):396-406.

4. Ulich TR, Mirra JM. Ecchordosis physaliphora vertebralis. *Clin Orthop Relat Res.* 1982(163):282-9.

5. Yamaguchi T, Iwata J, Sugihara S, McCarthy EF, Karita M, Murakami H, et al. Distinguishing benign notochordal cell tumors from vertebral chordoma. *Skeletal Radiol.* 2008;37(4):291-9.

6. Mehnert F, Beschorner R, Küker W, Hahn U, Nägele T. Retroclival ecchordosis physaliphora: MR imaging and review of the literature. *AJNR Am J Neuroradiol*. 2004;25(10):1851-5.

7. Kikuchi Y, Yamaguchi T, Kishi H, Azuhata K, Kimizuka G, Hiroshima K, et al. Pulmonary tumor with notochordal differentiation: report of 2 cases suggestive of benign notochordal cell tumor of extraosseous origin. *Am J Surg Pathol.* 2011;35(8):1158-64.

8. Nishiguchi T, Mochizuki K, Ohsawa M, Inoue T, Kageyama K, Suzuki A, et al. Differentiating benign notochordal cell tumors from chordomas: radiographic features on MRI, CT, and tomography. *AJR Am J Roentgenol*. 2011;196(3):644-50.

9. Souteyrand P, Bouvier C, Zink JV, Chapon F, Marciano S, André M, et al. Benign notochordal cell tumour: case report. *Diagn Interv Imaging*. 2013;94(4):466-9.

10. Fletcher CDM, Bridge JA, Hogendoorn PCW, Mertens F, (Eds.). WHO Classification of tumours of Soft Tissue and Bone. *IARC:* Lyon2013.

11. Nishiguchi T, Mochizuki K, Tsujio T, Nishita T, Inoue Y. Lumbar vertebral chordoma arising from an intraosseous benign notochordal cell tumour: radiological findings and histopathological description with a good clinical outcome. *Br J Radiol.* 2010;83(987):e49-53.

12. Vanel D, Larousserie F. Tumeurs bénignes à cellules notochordales : les reconnaître, ne pas les biopsier. *Journal de Radiologie Diagnostique et Interventionnelle.* 2013;94(11):1180.

13. Deshpande V, Nielsen GP, Rosenthal DI, Rosenberg AE. Intraosseous benign notochord cell tumors (BNCT): further evidence supporting a relationship to chordoma. *Am J Surg Pathol.* 2007;31(10):1573-7.

Chordome

L'essentiel

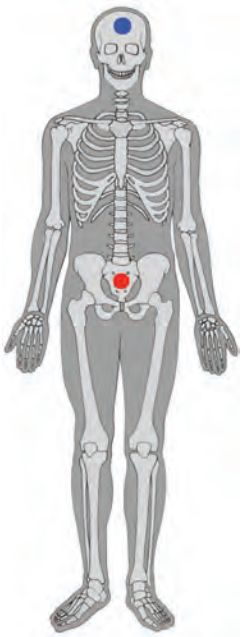

Localisation

- Les plus fréquentes
- Les moins fréquentes

Epidémiologie

Tumeur maligne rare (1%). Le plus souvent diagnostiqué chez l'homme de 50 à 70 ans.

Localisation

Région sacro-coxygienne et base du crâne.

Clinique

Variable : douleurs, signes de compression radiculaire ou médullaire.

Radiographie

Ostéolyse centro-somatique mal limitée.

TDM

Lyse osseuse, avec envahissement des parties molles.

IRM

Signal bas homogène T1, élevé et hétérogène T2, avec rehaussement après injection de gadolinium.

Scintigraphie

Hypofixation.

Différentiels

Chondrosarcome, plasmocytome, métastase, tumeur à cellules géantes.

Evolution, traitement

Tumeur de mauvais pronostic à pouvoir métastatique. La chirurgie est le seul traitement curatif.

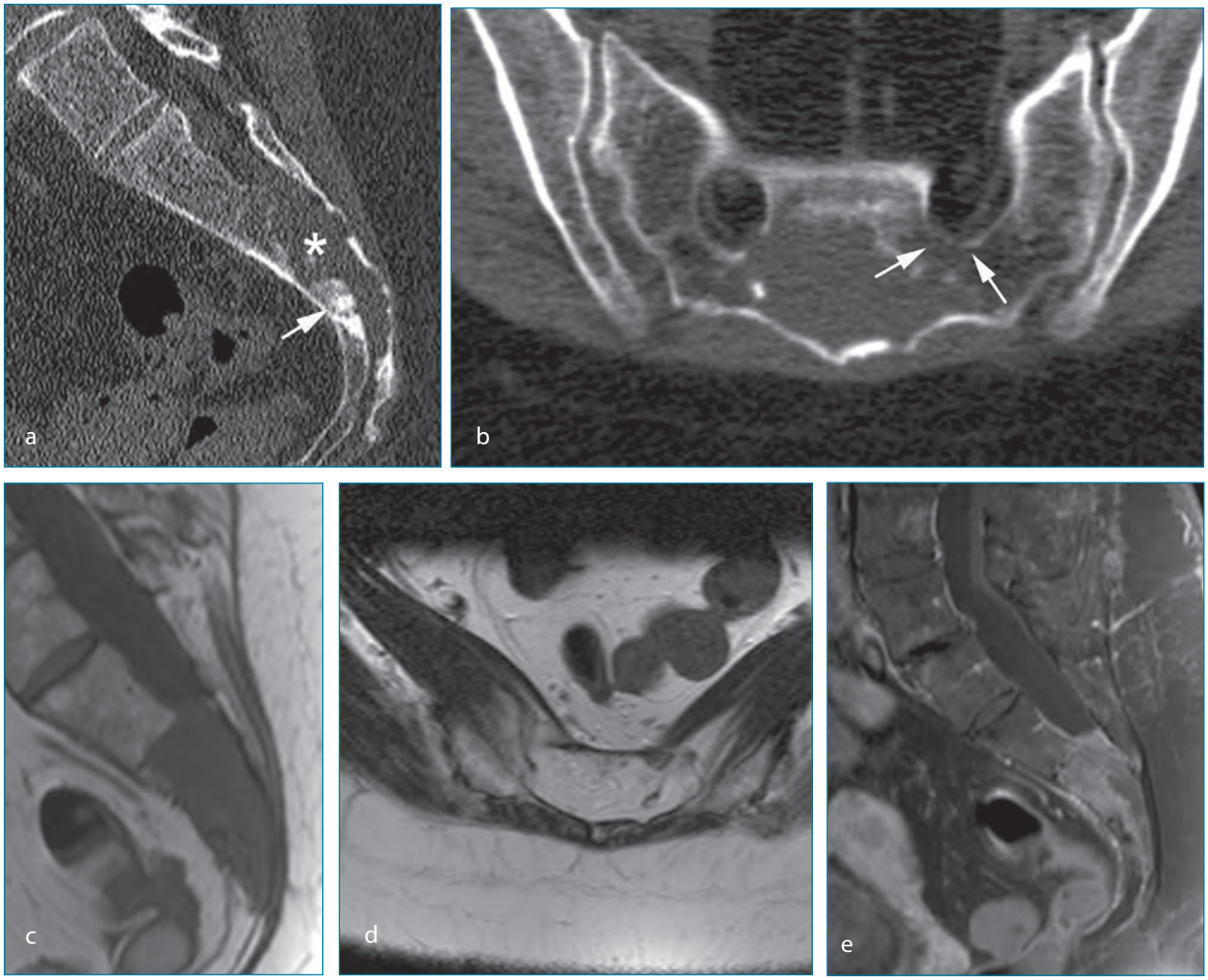

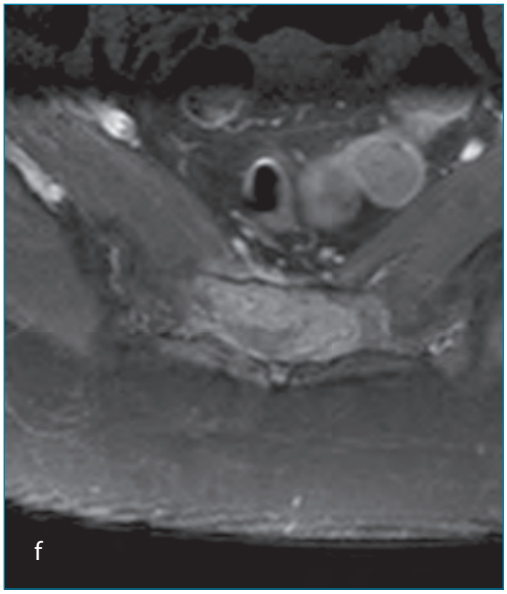

Figure 1 : **Chordome sacré : reconstructions scanner sagittale (a), axiale (b), IRM sagittale T1 (c), axiale T2 (d), sagittale et axiale T1 fat-sat gadolinium (e, f).** Lésion lytique hétérogène (*), mal limitée, s'étendant vers l'arc postérieur, associée à des remaniements condensants (flèche) **(a, b)**. Hyposignal T1, hypersignal T2, prise de contraste hétérogène. Envahissement des racines sacrées (flèches) et de l'espace graisseux pré-sacré **(c, d, e, f)**.

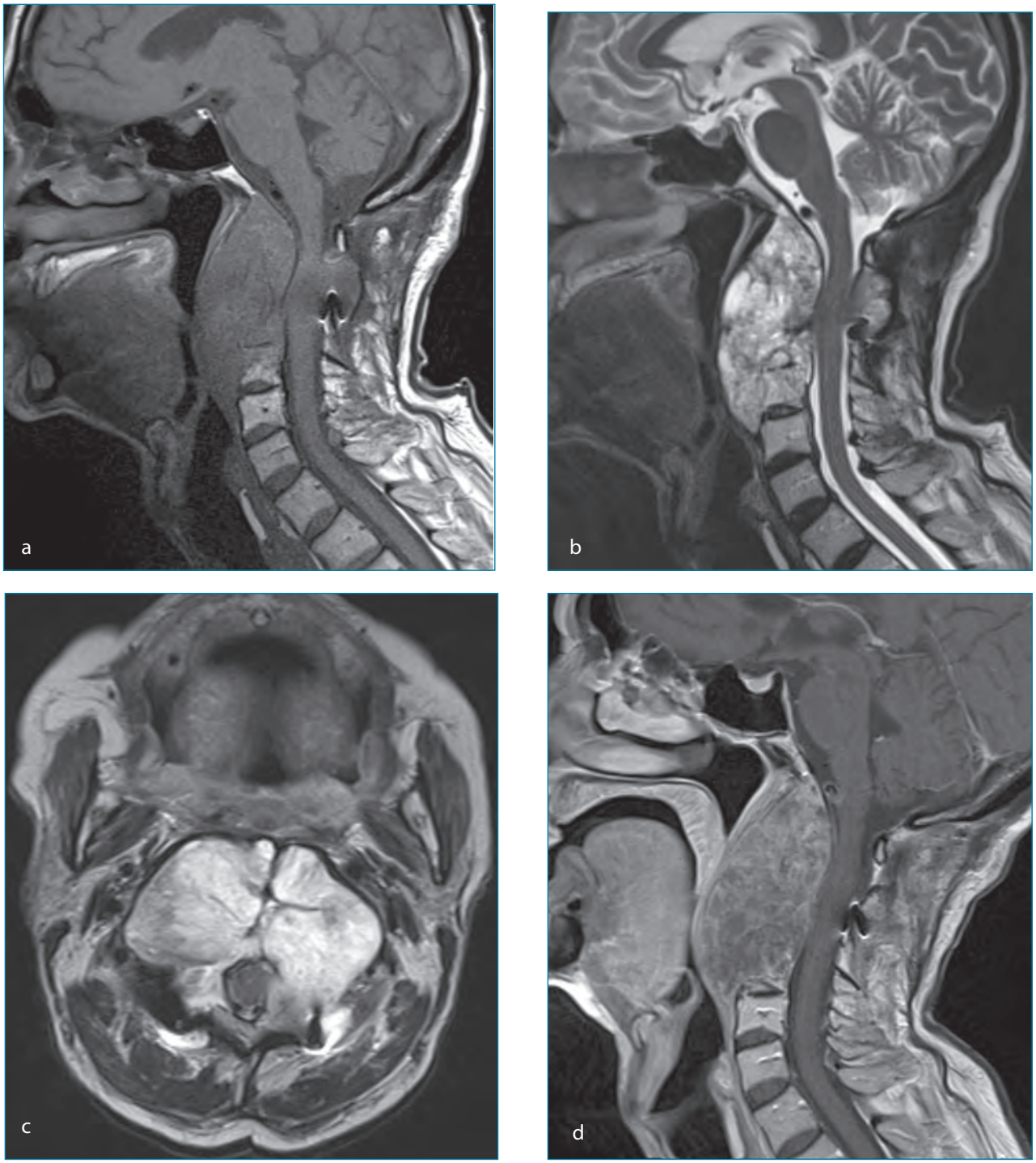

Figure 2 : **Chordome cervical étendu au clivus : IRM sagittale T1 (a), sagittale et axiale T2 (b, c), sagittale T1 gadolinium (d).** Volumineuse lésion intéressant plusieurs vertèbres et le clivus : en hyposignal T1, hypersignal T2 présentant des cloisons en hyposignal, et un rehaussement hétérogène. Franchissement des corticales, envahissement des parties molles pré vertébrales, et du mur postérieur responsable d'une compression médullaire.

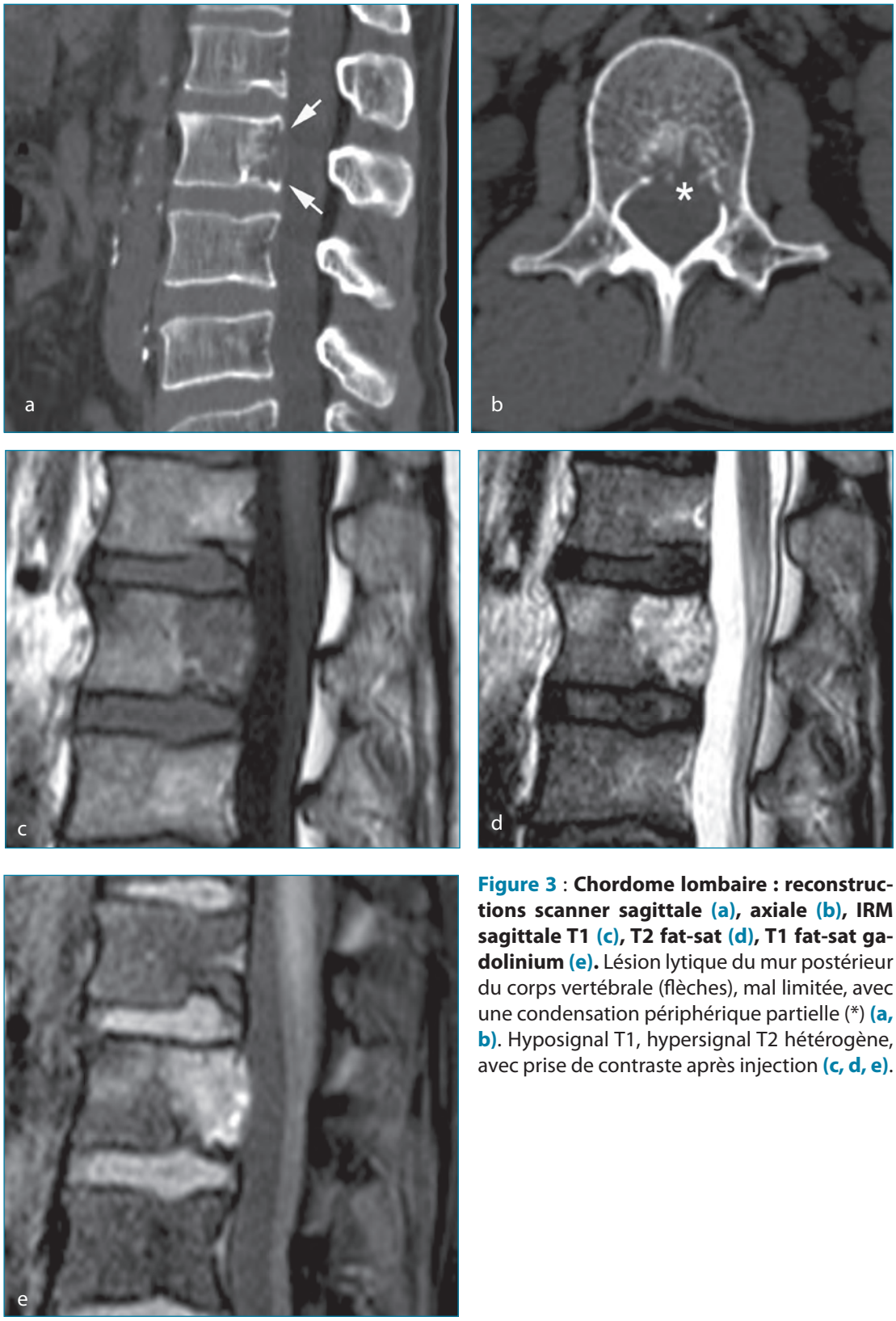

Figure 3 : **Chordome lombaire : reconstructions scanner sagittale (a), axiale (b), IRM sagittale T1 (c), T2 fat-sat (d), T1 fat-sat gadolinium (e).** Lésion lytique du mur postérieur du corps vertébrale (flèches), mal limitée, avec une condensation périphérique partielle (*) **(a, b)**. Hyposignal T1, hypersignal T2 hétérogène, avec prise de contraste après injection **(c, d, e)**.

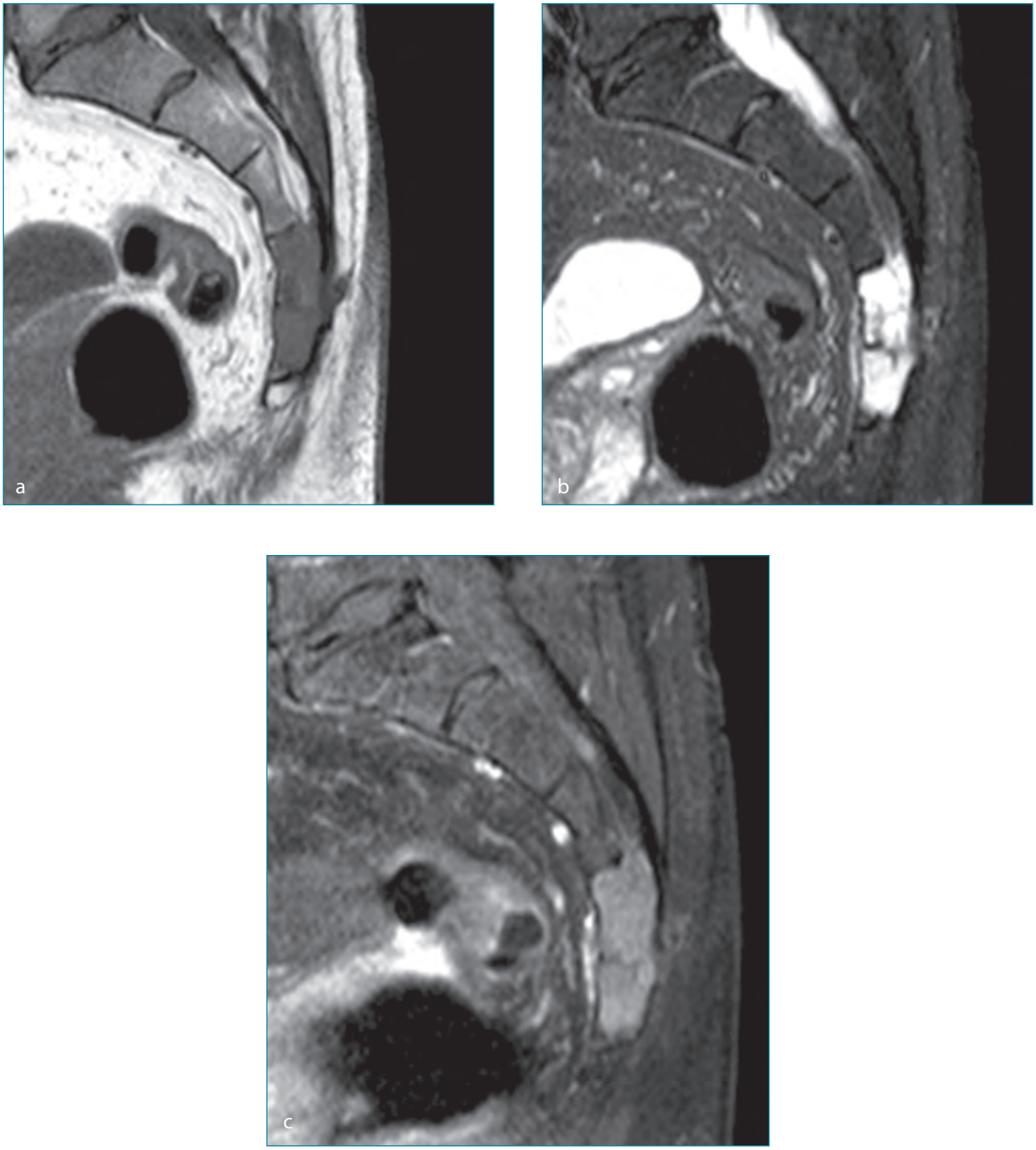

Figure 4 : Chordome du coccyx : IRM sagittale T1 (a), T2 fat-sat (b), T1 fat-sat gadolinium (c). Lésion en hyposignal T1, hypersignal T2, prenant le contraste après injection, entrainant une rupture de la corticale.

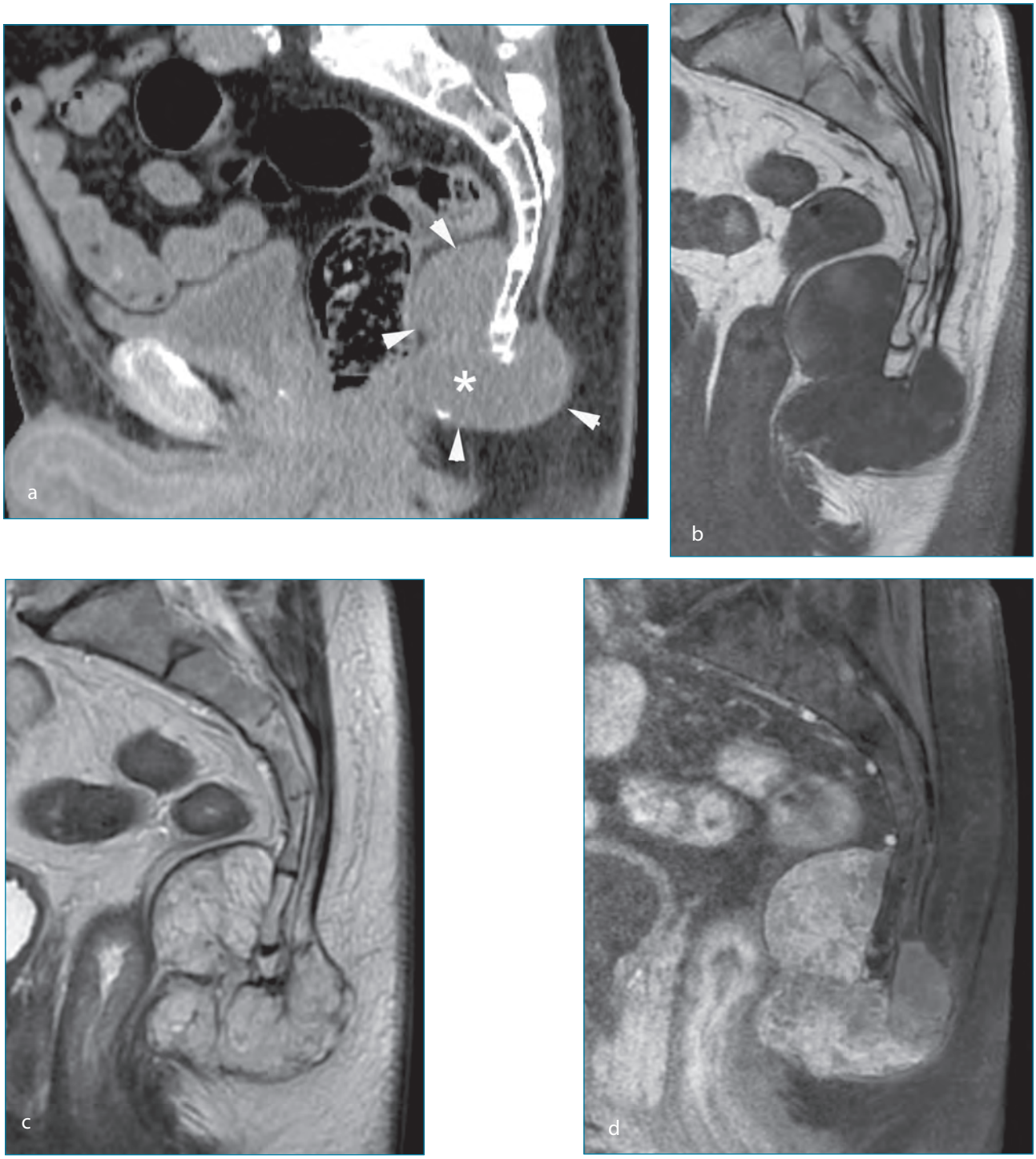

Figure 5 : Chordome du coccyx : scanner sagittal en fenêtre abdominale (a), IRM sagittale T1 (b), T2 (c), T1 fat-sat gadolinium (d). Volumineuse masse (têtes de flèche) développée de part et d'autre du coccyx, refoulant le rectum en avant. Lyse de la dernière pièce coccygienne (*) **(a)**. Hyposignal T1 et hypersignal T2 hétérogène. Pseudo capsule périphérique et cloisons en hyposignal T2. Prise de contraste hétérogène **(b, c, d)**.

GÉNÉRALITÉS

Le chordome est une tumeur maligne du squelette axial ayant pour origine les résidus de la notochorde primitive. La notochorde est un tissu qui induit la différenciation cartilagineuse et la segmentation des éléments mésenchymateux des corps vertébraux. C'est un tissu composé de cellules dérivées du mésoblaste primitif qui constitue l'axe primitif de l'embryon [1].

En 1857, Virchow fut le premier à décrire les cellules typiques de ces tumeurs qu'il a nommé physalifores, caractéristiques de ces lésions [2]. En 1890, Ribbert introduit le terme de chordome et décrit l'origine notochordale de ces tumeurs [3].

L'étiologie de cette tumeur n'est pas définie. Pour certains auteurs, elle aurait pour origine les tumeurs bénignes à cellules notochordales [4-6]. Il existe des formes familiales pour lesquelles il a été démontré une duplication du gène T [7]. Une amplification de ce gène a également été mise en évidence dans 7% des formes sporadiques. Ce gène T est un facteur de transcription pour le développement de la notochorde [8]. Il a été décrit chez les enfants des associations avec la sclérose tubéreuse de Bourneville [9].

EPIDÉMIOLOGIE

Fréquence

Les chordomes sont des tumeurs rares, de l'ordre de 1% des tumeurs malignes primitives du squelette axial [10, 11].

Age

Ces tumeurs sont le plus souvent diagnostiquées entre la 5ème et la 7ème décennie ; elles peuvent cependant survenir à tout âge [11].

Sexe

Ces tumeurs sont plus fréquentes dans la population masculine avec un sexe ratio de 1,8/ 1 [11].

Topographie

Les chordomes sont des tumeurs osseuses du squelette axial de localisation sacro-coxygienne dans 50 à 60% des cas, localisées à la base du crane dans 25 à 35% des cas et au squelette axial mobile dans 15 % des cas [9,12]. De rares cas de localisations extra osseuses ont été décrites [13, 14]. Quand elles surviennent chez l'enfant et l'adulte jeune, les localisations à la base du crane sont de loin les plus fréquentes [13, 15].

CLINIQUE

La croissance tumorale est lente et insidieuse. La tumeur est souvent asymptomatique. L'étage lésionnel détermine les signes d'appel. La douleur est presque un signe constant des chordomes sacro-coccygiens, due à la compression des racines sacrées. Les tumeurs de la base du crane sont révélées par une compression des nerfs crâniens ou une hypertension intracrânienne. A l'étage mobile, la tumeur peut se manifester par des signes de compression radiculaire ou médullaire lente.

IMAGERIE (Figures 1 à 5)

Radiographie standard

Elle met en évidence une ostéolyse centro somatique mal limitée à contours flous souvent associée à une masse des parties molles [16].

TDM

Le chordome se traduit par une lésion lytique sans liseré de condensation périphérique, exceptionnellement condensante qui présente un envahissement des parties molles quasi constant. La tumeur est habituellement de grande taille. L'extension aux parties molles présente des lobulations. Des calcifications sont présentes dans 50% des cas [16].

IRM

Le chordome présente un hyposignal homogène sur les séquences pondérées en T1 et un hypersignal hétérogène en T2 [17]. Il existe un rehaussement de la tumeur après injection de gadolinium. Les séquences de diffusion montrent un hypersignal lésionnel sur les séquences de diffusion associées à une chute du signal sur la cartographie ADC [18].

Scintigraphie

Le chordome est une lésion hypofixante pouvant être cerclée d'une hyperfixation périphérique.

ANATOMOPATHOLOGIE

Macroscopie

Ce sont des tumeurs gélatineuse, d'aspect nodulaire, encapsulées et lobulées par du tissu fibreux [19].

Microscopie

On individualise trois sous type de chordomes [19]:

- Les chordomes NOS (not otherwise specified) qui sont composés de larges cellules formant des lobules séparés par des septas fibreux et une matrice extracellulaire de type myxoïde. Les cellules ont de nombreuses vacuoles intra cytoplasmiques réalisant des aspects de cellules physaliphores (terme venant du grec physalis bulle et phero porter). Ce sont des tumeurs très hétérogènes avec de larges zones de nécrose.
- Les chordomes chondroïdes ont le même aspect microscopique mais il existe une matrice extra cellulaire de type cartilage hyalin.
- Les chordomes dédifférenciés sont des tumeurs à double composante : une composante de type chordome NOS et une composante de type fibrosarcome de haut grade ou de type ostéosarcome.

Immunohistochimie

Les chordomes NOS sont des tumeurs qui expriment la kératine. L'immunohistochimie montre une nette positivité pour EMA et S100. Brachyury est un marqueur très spécifique des chordomes [20].

Génétique

De nombreux réarrangement cytogénétiques ont été décrits. Les plus fréquemment retrouvées sont une monosomie du chromosome 1 et une trisomie du chromosome 7 [21, 22].

DIAGNOSTIC DIFFÉRENTIEL [17]

Le diagnostic différentiel principal est le chondrosarcome. La sémiologie radiologique est différente avec en IRM un rehaussement en « arc et anneau ».

Pour les localisations sacrées, on évoquera principalement le plasmocytome, la tumeur à cellules géantes, la métastase. Pour les localisations sphéno occipitales, on évoquera les tumeurs sellaires : adénome et craniopharyngiome, les méningiomes, le neurinome ou l'extension d'une tumeur du cavum.

EVOLUTION, TRAITEMENT, PRONOSTIC

La médiane de survie est de 7 ans, avec des variations suivant le site et la taille de la tumeur [23]. Moins de 40% des tumeurs ont une évolution métastatique avec une prédilection pour le poumon, l'os, les ganglions ou rarement la peau [24]. Ce sont des tumeurs de mauvais pronostic excepté les tumeurs sacrées quand l'exérèse complète est possible.

La chirurgie est le seul traitement curatif [23, 25]. Des marges chirurgicales de résections saines sont souvent difficiles à obtenir à cause de la localisation rachidienne. Néanmoins des marges de résection dépendent le taux de récidive locale et de survie [26]. Ce sont des tumeurs peu radiosensibles [23]. La radiothérapie conventionnelle et la proton thérapie sont utilisées en complément d'une chirurgie ou en cas de tumeur non résécable [27, 28]. L'utilisation de thérapie ciblée a permis une stabilisation de la maladie dans certains cas [23].

Tableau 1 : Diagnostic différentiel

Localisation	Sacrum	Sphéno-occipitale
Diagnostics	Chondrosarcome Plasmocytome Tumeur à cellules géantes Métastase	Tumeurs sellaires : adénome et craniopharyngiome Méningiome Neurinome Extension d'une tumeur du cavum

Bibliographie

1. Yamaguchi T, Iwata J, Sugihara S, McCarthy EF, Karita M, Murakami H, et al. Distinguishing benign notochordal cell tumors from vertebral chordoma. *Skeletal Radiol.* 2008;37 (4):291-9.

2. Virchow R. *Untersuchungen über die Entwicklung des Schädelgrundes im gesunden und krankhaften Zustande und übder den Einfluss derselben auf Schädelform, Gesichtsbildung und Gehirnbau.* Berlin: Reimer; 1857.

3. Ribbert H. Uber die Ecchondosis physaliphora sphenooccipitalis Centralbl Allg *Pathol Anat.* 1894(5):457-61.

4. Deshpande V, Nielsen GP, Rosenthal DI, Rosenberg AE. Intraosseous benign notochord cell tumors (BNCT): further evidence supporting a relationship to chordoma. *Am J Surg Pathol.* 2007;31(10):1573-7.

5. Nishiguchi T, Mochizuki K, Tsujio T, Nishita T, Inoue Y. Lumbar vertebral chordoma arising from an intraosseous benign notochordal cell tumour: radiological findings and histopathological description with a good clinical outcome. *Br J Radiol.* 2010;83 (987):e49-53.

6. Yamaguchi T, Watanabe-Ishiiwa H, Suzuki S, Igarashi Y, Ueda Y. Incipient chordoma: a report of two cases of early-stage chordoma arising from benign notochordal cell tumors. *Mod Pathol.* 2005;18(7):1005-10.

7. Yang XR, Ng D, Alcorta DA, Liebsch NJ, Sheridan E, Li S, et al. T (brachyury) gene duplication confers major susceptibility to familial chordoma. *Nat Genet.* 2009;41 (11):1176-8.

8. Presneau N, Shalaby A, Ye H, Pillay N, Halai D, Idowu B, et al. Role of the transcription factor T (brachyury) in the pathogenesis of sporadic chordoma: a genetic and functional-based study. *J Pathol.* 2011;223(3):327-35.

9. Mukherjee D, Chaichana KL, Gokaslan ZL, Aaronson O, Cheng JS, McGirt MJ. Survival of patients with malignant primary osseous spinal neoplasms: results from the Surveillance, Epidemiology, and End Results (SEER) database from 1973 to 2003. *J Neurosurg Spine.* 2011;14(2):143-50.

10. Chugh R, Tawbi H, Lucas DR, Biermann JS, Schuetze SM, Baker LH. Chordoma: the nonsarcoma primary bone tumor. *Oncologist.* 2007;12(11):1344-50.

11. Willis RA. The borderland of embryology and pathology. *Bull N Y Acad Med.* 1950;26(7):440-60.

12. McMaster ML, Goldstein AM, Bromley CM, Ishibe N, Parry DM. Chordoma: incidence and survival patterns in the United States, 1973-1995. *Cancer Causes Control.* 2001;12(1):1-11.

13. Tirabosco R, Mangham DC, Rosenberg AE, Vujovic S, Bousdras K, Pizzolitto S, et al. Brachyury expression in extra-axial skeletal and soft tissue chordomas: a marker that distinguishes chordoma from mixed tumor/myoepithelioma/parachordoma in soft tissue. *Am J Surg Pathol.* 2008;32(4):572-80.

14. Lauer SR, Edgar MA, Gardner JM, Sebastian A, Weiss SW. Soft tissue chordomas: a clinicopathologic analysis of 11 cases. *Am J Surg Pathol.* 2013;37(5):719-26.

15. Wold LE, Laws ER, Jr. Cranial chordomas in children and young adults. *J Neurosurg.* 1983;59(6):1043-7.

16. Nishiguchi T, Mochizuki K, Ohsawa M, Inoue T, Kageyama K, Suzuki A, et al. Differentiating benign notochordal cell tumors from chordomas: radiographic features on MRI, CT, and tomography. *AJR Am J Roentgenol.* 2011;196(3):644-50.

17. Si M-J, Wang C-S, Ding X-Y, Yuan F, Du L-J, Lu Y, et al. Differentiation of primary chordoma, giant cell tumor and schwannoma of the sacrum by CT and MRI. *Eur J Radiol.* 2013;82(12):2309-15.

18. Sartoretti-Schefer S, Oberle J, Binkert C, Pfofe D, Gutzeit A. Lumbar vertebral chordoma: diffusion-weighted imaging findings are helpful to narrow the differential diagnosis. A case report. *Clin Imaging.* 2013;37(1):176-9.

19. Fletcher CDM, Bridge JA, Hogendoorn PCW, Mertens F, (Eds.). *WHO Classification of tumours of Soft Tissue and Bone.* IARC: Lyon2013.

20. Vujovic S, Henderson S, Presneau N, Odell E, Jacques TS, Tirabosco R, et al. Brachyury, a crucial regulator of notochordal development, is a novel biomarker for chordomas. *J Pathol.* 2006;209(2):157-65.

21. Grabellus F, Konik MJ, Worm K, Sheu S-Y, van de Nes JAP, Bauer S, et al. MET overexpressing chordomas frequently exhibit polysomy of chromosome 7 but no MET activation through sarcoma-specific gene fusions. *Tumour Biol.* 2010;31(3):157-63.

22. Kelley MJ, Korczak JF, Sheridan E, Yang X, Goldstein AM, Parry DM. Familial chordoma, a tumor of notochordal remnants, is linked to chromosome 7q33. *Am J Hum Genet.* 2001;69(2):454-60.

23. Ferraresi V, Nuzzo C, Zoccali C, Marandino F, Vidiri A, Salducca N, et al. Chordoma: clinical characteristics, management and prognosis of a case series of 25 patients. *BMC Cancer.* 2010;10.

24. Volpe R, Mazabraud A. A clinicopathologic review of 25 cases of chordoma (a pleomorphic and metastasizing neoplasm). *Am J Surg Pathol.* 1983;7(2):161-70.

25. Walcott BP, Nahed BV, Mohyeldin A, Coumans J-V, Kahle KT, Ferreira MJ. Chordoma: current concepts, management, and future directions. *Lancet Oncol.* 2012;13(2):e69-76.

26. Boriani S, Bandiera S, Biagini R, Bacchini P, Boriani L, Cappuccio M, et al. Chordoma of the mobile spine: fifty years of experience. *Spine.* 2006;31(4):493-503.

27. Schulz-Ertner D, Nikoghosyan A, Thilmann C, Haberer T, Jäkel O, Karger C, et al. Results of carbon ion radiotherapy in 152 patients. *Int J Radiat Oncol Biol Phys.* 2004;58(2):631-40.

28. Weber DC, Rutz HP, Pedroni ES, Bolsi A, Timmermann B, Verwey J, et al. Results of spot-scanning proton radiation therapy for chordoma and chondrosarcoma of the skull base: the Paul Scherrer Institut experience. *Int J Radiat Oncol Biol Phys.* 2005;63(2):401-9.

CONCLUSION

Ce travail avait comme objectif d'offrir aux radiologues et aux médecins traitant des patients atteints de tumeurs osseuses un ouvrage actualisé consacré à l'imagerie des tumeurs osseuses, mais aussi à leurs approches épidémiologique, et clinique, ainsi que d'éclairer sur leurs anatomopathologies et leurs prises en charge thérapeutiques.

Ce livre doit permettre au praticien de retrouver les arguments essentiels dans la caractérisation et la différenciation d'une lésion osseuse d'allure tumorale. Il doit également permettre, lorsque l'histologie est connue, d'avoir à disposition l'ensemble des caractéristiques de la lésion.

Nous espérons que ces objectifs seront atteints et que ce livre satisfera l'ensemble des spécialistes s'intéressant aux tumeurs osseuses.

Vu permis d'imprimer
Le Doyen de la Faculté
de Médecine Purpan

J.P. VINEL

Vu le Président du Jury
le 15/09/14.

Nicolas Sans

Professeur Nicolas SANS
Service d'Imagerie Médicale
Pavillon J. Putois CHU Purpan
TSA 40031 - 31059 TOULOUSE Cedex 9
Tél. 05 61 77 22 97
Email : sans.n@chu-toulouse.fr

PERRONCEL GEOFFROY 2014 TOU3 1575

IMAGERIE DES TUMEURS OSSEUSES

Toulouse, le 9 Octobre 2014

Cette thèse est un travail collégial qui a pour but de fournir la réédition actualisée d'un ouvrage de référence sur les tumeurs osseuses, édité dans les pays francophones. Cet ouvrage décrit de manière détaillée et systématique l'ensemble des tumeurs osseuses recensées par l'organisation mondiale de la santé. Il traite de leurs caractéristiques radiologiques mais aussi épidémiologiques, cliniques, anatomopathologiques, thérapeutiques ainsi que des diagnostics différentiels. Il est illustré par plus de 900 figures issues des bases de données du CHU de Toulouse. Un chapitre, portant sur les tumeurs notochordales, a été sélectionné afin d'illustrer l'ensemble de ce travail de thèse.

TITRE EN ANGLAIS : Imaging of Bone Tumors

DISCIPLINE ADMINISTRATIVE : Médecine spécialisée clinique

MOTS-CLES : Imagerie, Tumeurs, Os.

INTITULE ET ADRESSE DE L'UFR OU DU LABORATOIRE :
Université Toulouse III-Paul Sabatier
Faculté de médecine Toulouse-Purpan, 35 Allées Jules Guesde BP 7202 31073 Toulouse Cedex 7

Directeur de thèse : Docteur Marie FARUCH-BILFELD