UNIVERSITÉ TOULOUSE III – PAUL SABATIER
FACULTÉS DE MÉDECINE

ANNÉE 2021 2021 TOU3 1741

THÈSE

POUR LE DIPLÔME D'ÉTAT DE DOCTEUR EN MÉDECINE

MÉDECINE SPÉCIALISÉE CLINIQUE

Présentée et soutenue publiquement

par

Jean-François MARQUE

le 28 Octobre 2021

Etude des caractéristiques de perfusion cérébrale par imagerie de résonnance magnétique chez des patients atteints de syndrome ou de maladie de Moya Moya en fonction du tableau clinique initial

Directeur de thèse : Monsieur le Dr Jean DARCOURT

JURY

Monsieur le Professeur	Fabrice BONNEVILLE	Président
Monsieur le Professeur	Christophe COGNARD	Assesseur
Monsieur le Docteur	Lionel CALVIERE	Assesseur
Monsieur le Docteur	Pierre BRANDICOURT	Assesseur
Monsieur le Docteur	Jean DARCOURT	Directeur de Thèse

UNIVERSITÉ TOULOUSE III PAUL SABATIER
FACULTÉ DE MÉDECINE PURPAN

UNIVERSITÉ TOULOUSE III PAUL SABATIER

TABLEAU du PERSONNEL HOSPITALO-UNIVERSITAIRE
des Facultés de Médecine de l'Université Toulouse III - Paul Sabatier
au 1er septembre 2020

Professeurs Honoraires

Doyen Honoraire	M. CHAP Hugues
Doyen Honoraire	M. GUIRAUD-CHAUMEIL Bernard
Doyen Honoraire	M. LAZORTHES Yves
Doyen Honoraire	M. PUEL Pierre
Doyen Honoraire	M. ROUGE Daniel
Doyen Honoraire	M. VINEL Jean-Pierre
Professeur Honoraire	M. ABBAL Michel
Professeur Honoraire	M. ADER Jean-Louis
Professeur Honoraire	M. ADOUE Daniel
Professeur Honoraire	M. ARBUS Louis
Professeur Honoraire	M. ARLET Jacques
Professeur Honoraire	M. ARLET Philippe
Professeur Honoraire	M. ARLET-SUAU Elisabeth
Professeur Honoraire	M. ARNE Jean-Louis
Professeur Honoraire	M. BARRET André
Professeur Honoraire	M. BARTHE Philippe
Professeur Honoraire	M. BAYARD Francis
Professeur Honoraire	M. BOCCALON Henri
Professeur Honoraire	M. BONAFÉ Jean-Louis
Professeur Honoraire	M. BONEU Bernard
Professeur Honoraire	M. BOUNHOURE Jean-Paul
Professeur Honoraire	M. BOUTAULT Franck
Professeur Honoraire	M. BUGAT Roland
Professeur Honoraire	M. CAHUZAC Jean-Philippe
Professeur Honoraire	M. CARATERO Claude
Professeur Honoraire	M. CARLES Pierre
Professeur Honoraire	M. CARRIERE Jean-Paul
Professeur Honoraire	M. CARTON Michel
Professeur Honoraire	M. CATHALA Bernard
Professeur Honoraire	M. CHABANON Gérard
Professeur Honoraire	M. CHAMONTIN Bernard
Professeur Honoraire	M. CHAVOIN Jean-Pierre
Professeur Honoraire	M. CLANET Michel
Professeur Honoraire	M. CONTE Jean
Professeur Honoraire	M. COSTAGLIOLA Michel
Professeur Honoraire	M. COTONAT Jean
Professeur Honoraire	M. DABERNAT Henri
Professeur Honoraire	M. DAHAN Marcel
Professeur Honoraire	M. DALOUS Antoine
Professeur Honoraire	M. DALY-SCHVEITZER Nicolas
Professeur Honoraire	M. DAVID Jean-Frédéric
Professeur Honoraire	M. DELSOL Georges
Professeur Honoraire	Mme DELISLE Marie-Bernadette
Professeur Honoraire	Mme DIDIER Jacqueline
Professeur Honoraire	M. DUCOS Jean
Professeur Honoraire	M. DUFFAUT Michel
Professeur Honoraire	M. DUPRE M.
Professeur Honoraire	M. DURAND Dominique
Professeur Honoraire associé	M. DUTAU Guy
Professeur Honoraire	M. ESCANDE Michel
Professeur Honoraire	M. ESCHAPASSE Henri
Professeur Honoraire	M. ESCOURROU Jean
Professeur Honoraire	M. ESQUERRE J.P.
Professeur Honoraire	M. FABIÉ Michel
Professeur Honoraire	M. FABRE Jean
Professeur Honoraire	M. FOURNIAL Gérard
Professeur Honoraire	M. FOURNIE Bernard
Professeur Honoraire	M. FOURTANIER Gilles
Professeur Honoraire	M. FRAYSSE Bernard
Professeur Honoraire	M. FREXINOS Jacques
Professeur Honoraire	Mme GENESTAL Michèle
Professeur Honoraire	M. GERAUD Gilles
Professeur Honoraire	M. GHISOLFI Jacques
Professeur Honoraire	M. GLOCK Yves
Professeur Honoraire	M. GOUZI Jean-Louis
Professeur Honoraire	M. HOFF Jean
Professeur Honoraire	M. JOFFRE Francis
Professeur Honoraire	M. LACOMME Yves
Professeur Honoraire	M. LAGARRIGUE Jacques
Professeur Honoraire	M. LANG Thierry
Professeur Honoraire	Mme LARENG Marie-Blanche
Professeur Honoraire	M. LAURENT Guy
Professeur Honoraire	M. LAZORTHES Franck
Professeur Honoraire	M. LEOPHONTE Paul
Professeur Honoraire	M. MAGNAVAL Jean-François
Professeur Honoraire	M. MANELFE Claude
Professeur Honoraire	M. MANSAT Michel
Professeur Honoraire	M. MASSIP Patrice
Professeur Honoraire	Mme MARTY Nicole
Professeur Honoraire	M. MAZIERES Bernard
Professeur Honoraire	M. MONROZIES Xavier
Professeur Honoraire	M. MOSCOVICI Jacques
Professeur Honoraire	M. MURAT
Professeur Honoraire	M. OLIVES Jean-Pierre
Professeur Honoraire	M. PASCAL Jean-Pierre
Professeur Honoraire	M. PESSEY Jean-Jacques
Professeur Honoraire	M. PLANTE Pierre
Professeur Honoraire	M. PONTONNIER Georges
Professeur Honoraire	M. POURRAT Jacques
Professeur Honoraire	M. PRADERE Bernard
Professeur Honoraire	M. PRIS Jacques
Professeur Honoraire	Mme PUEL Jacqueline
Professeur Honoraire	M. PUJOL Michel
Professeur Honoraire	M. QUERLEU Denis
Professeur Honoraire	M. RAILHAC Jean-Jacques
Professeur Honoraire	M. REGIS Henri
Professeur Honoraire	M. REGNIER Claude
Professeur Honoraire	M. REME Jean-Michel
Professeur Honoraire	M. ROCHE Henri
Professeur Honoraire	M. ROCHICCIOLI Pierre
Professeur Honoraire	M. ROLLAND Michel
Professeur Honoraire	M. ROQUE-LATRILLE Christian
Professeur Honoraire	M. RUMEAU Jean-Louis
Professeur Honoraire	M. SALVADOR Michel
Professeur Honoraire	M. SALVAYRE Robert
Professeur Honoraire	M. SARRAMON Jean-Pierre
Professeur Honoraire	M. SIMON Jacques
Professeur Honoraire	M. SUC Jean-Michel
Professeur Honoraire	M. THOUVENOT Jean-Paul
Professeur Honoraire	M. TKACZUK Jean
Professeur Honoraire	M. TREMOULET Michel
Professeur Honoraire	M. VALDIGUIE Pierre
Professeur Honoraire	M. VAYSSE Philippe
Professeur Honoraire	M. VIRENQUE Christian
Professeur Honoraire	M. VOIGT Jean-Jacques

Professeurs Émérites

Professeur ADER Jean-Louis
Professeur ALBAREDE Jean-Louis
Professeur ARBUS Louis
Professeur ARLET-SUAU Elisabeth
Professeur BOCCALON Henri
Professeur BONEU Bernard
Professeur CARATERO Claude
Professeur CHAMONTIN Bernard
Professeur CHAP Hugues
Professeur CONTÉ Jean
Professeur COSTAGLIOLA Michel
Professeur DABERNAT Henri
Professeur FRAYSSE Bernard
Professeur DELISLE Marie-Bernadette
Professeur GUIRAUD-CHAUMEIL Bernard
Professeur JOFFRE Francis
Professeur LAGARRIGUE Jacques
Professeur LANG Thierry
Professeur LARENG Louis
Professeur LAURENT Guy
Professeur LAZORTHES Yves
Professeur MAGNAVAL Jean-François
Professeur MANELFE Claude
Professeur MASSIP Patrice
Professeur MAZIERES Bernard
Professeur MOSCOVICI Jacques
Professeur RISCHMANN Pascal
Professeur RIVIERE Daniel
Professeur ROQUES-LATRILLE Christian
Professeur SALVAYRE Robert
Professeur SARRAMON Jean-Pierre
Professeur SIMON Jacques

FACULTE DE MEDECINE TOULOUSE-PURPAN

37 allées Jules Guesde - 31000 TOULOUSE **Doyen : Didier CARRIE**

P.U. - P.H.
Classe Exceptionnelle et 1ère classe

M. ADOUE Daniel (C.E)	Médecine Interne, Gériatrie
M. AMAR Jacques (C.E)	Thérapeutique
M. ATTAL Michel (C.E)	Hématologie
M. AVET-LOISEAU Hervé (C.E.)	Hématologie, transfusion
Mme BEYNE-RAUZY Odile	Médecine Interne
M. BIRMES Philippe	Psychiatrie
M. BLANCHER Antoine	Immunologie (option Biologique)
M. BONNEVIALLE Paul (C.E)	Chirurgie Orthopédique et Traumatologie.
M. BOSSAVY Jean-Pierre (C.E)	Chirurgie Vasculaire
M. BRASSAT David	Neurologie
M. BROUCHET Laurent	Chirurgie thoracique et cardio-vasculaire
M. BROUSSET Pierre (C.E)	Anatomie pathologique
M. BUREAU Christophe	Hépato-Gastro-Entéro
M. CALVAS Patrick (C.E)	Génétique
M. CARRERE Nicolas	Chirurgie Générale
M. CARRIE Didier (C.E)	Cardiologie
M. CHAIX Yves	Pédiatrie
Mme CHARPENTIER Sandrine	Médecine d'urgence
M. CHAUVEAU Dominique	Néphrologie
M. CHOLLET François (C.E)	Neurologie
M. DAHAN Marcel (C.E)	Chirurgie Thoracique et Cardiaque
M. DE BOISSEZON Xavier	Médecine Physique et Réadapt Fonct.
M. DEGUINE Olivier (C.E)	Oto-rhino-laryngologie
M. DUCOMMUN Bernard	Cancérologie
M. FERRIERES Jean (C.E)	Epidémiologie, Santé Publique
M. FOURCADE Olivier	Anesthésiologie
M. FOURNIÉ Pierre	Ophtalmologie
M. GAME Xavier	Urologie
M. GEERAERTS Thomas	Anesthésiologie et réanimation
M. IZOPET Jacques (C.E)	Bactériologie-Virologie
Mme LAMANT Laurence (C.E)	Anatomie Pathologique
M. LANG Thierry (C.E)	Biostatistiques et Informatique Médicale
M. LANGIN Dominique (C.E)	Nutrition
M. LAUWERS Frédéric	Chirurgie maxillo-faciale et stomatologie
M. LAUQUE Dominique (C.E)	Médecine d'urgence
M. LIBLAU Roland (C.E)	Immunologie
M. MALAVAUD Bernard	Urologie
M. MANSAT Pierre	Chirurgie Orthopédique
M. MARCHOU Bruno (C.E)	Maladies Infectieuses
M. MAZIERES Julien	Pneumologie
M. MOLINIER Laurent	Epidémiologie, Santé Publique
M. MONTASTRUC Jean-Louis (C.E)	Pharmacologie
Mme MOYAL Elisabeth	Cancérologie
Mme NOURHASHEMI Fatemeh (C.E)	Gériatrie
M. OSWALD Eric (C.E)	Bactériologie-Virologie
M. PARANT Olivier	Gynécologie Obstétrique
M. PARIENTE Jérémie	Neurologie
M. PARINAUD Jean (C.E)	Biol. Du Develop. et de la Reprod.
M. PAUL Carle	Dermatologie
M. PAYOUX Pierre	Biophysique
M. PAYRASTRE Bernard (C.E)	Hématologie
M. PERON Jean-Marie	Hépato-Gastro-Entérologie
M. PERRET Bertrand (C.E)	Biochimie
M. RASCOL Olivier (C.E)	Pharmacologie
M. RECHER Christian (C.E)	Hématologie
M. RISCHMANN Pascal (C.E)	Urologie
M. RONCALLI Jérôme	Cardiologie
M. SALES DE GAUZY Jérôme (C.E)	Chirurgie Infantile
M. SALLES Jean-Pierre (C.E)	Pédiatrie
M. SANS Nicolas	Radiologie
Mme SELVES Janick	Anatomie et cytologie pathologiques
M. SERRE Guy (C.E)	Biologie Cellulaire
M. TELMON Norbert (C.E)	Médecine Légale
M. VINEL Jean-Pierre (C.E)	Hépato-Gastro-Entérologie

P.U. - P.H.
2ème classe

Mme BONGARD Vanina	Epidémiologie
M. BONNEVIALLE Nicolas	Chirurgie orthopédique et traumatologique
Mme CASPER Charlotte	Pédiatrie
M. COGNARD Christophe	Neuroradiologie
M. CAVAIGNAC Etienne	Chirurgie orthopédique et traumatologie
M. LAIREZ Olivier	Biophysique et médecine nucléaire
M. LAROCHE Michel	Rhumatologie
M. LEOBON Bertrand	Chirurgie Thoracique et Cardiaque
M. LOPEZ Raphael	Anatomie
M. MARTIN-BLONDEL Guillaume	Maladies infectieuses, maladies tropicales
M. MARX Mathieu	Oto-rhino-laryngologie
M. MAS Emmanuel	Pédiatrie
M. OLIVOT Jean-Marc	Neurologie
M. PAGES Jean-Christophe	Biologie Cellulaire et Cytologie
Mme PASQUET Marlène	Pédiatrie
M. PORTIER Guillaume	Chirurgie Digestive
Mme RUYSSEN-WITRAND Adeline	Rhumatologie
Mme SAVAGNER Frédérique	Biochimie et biologie moléculaire
M. SIZUN Jacques	Pédiatrie
M. SOL Jean-Christophe	Neurochirurgie
Mme TREMOLLIERES Florence	Biologie du développement
Mme VAYSSE Charlotte	Cancérologie
Mme VEZZOSI Delphine	Endocrinologie

P.U. Médecine générale

M. MESTHÉ Pierre
M. OUSTRIC Stéphane (C.E)

Professeur Associé Médecine générale

M. ABITTEBOUL Yves
Mme IRI-DELAHAYE Motoko
M. POUTRAIN Jean-Christophe

Professeur Associé en Bactériologie - Virologie ; Hygiène Hospitalière

Mme MALAVAUD Sandra

FACULTE DE MEDECINE TOULOUSE-RANGUEIL

133, route de Narbonne - 31062 TOULOUSE Cedex **Doyen : Elie SERRANO**

P.U. - P.H.
Classe Exceptionnelle et 1ère classe

M. ARBUS Christophe	Psychiatrie
M. ACAR Philippe	Pédiatrie
M. ACCADBLED Franck	Chirurgie Infantile
M. ALRIC Laurent (C.E)	Médecine Interne
Mme ANDRIEU Sandrine	Epidémiologie
M. ARNAL Jean-François	Physiologie
Mme BERRY Isabelle (C.E)	Biophysique
M. BONNEVILLE Fabrice	Radiologie
M. BUJAN Louis (C. E)	Urologie-Andrologie
Mme BURA-RIVIERE Alessandra	Médecine Vasculaire
M. BUSCAIL Louis (C.E)	Hépato-Gastro-Entérologie
M. CANTAGREL Alain (C.E)	Rhumatologie
M. CARON Philippe (C.E)	Endocrinologie
M. CHAUFOUR Xavier	Chirurgie Vasculaire
M. CHAYNES Patrick	Anatomie
M. CHIRON Philippe (C.E)	Chirurgie Orthopédique et Traumatologie
M. CONSTANTIN Arnaud	Rhumatologie
M. COURBON Frédéric	Biophysique
Mme COURTADE SAIDI Monique	Histologie Embryologie
M. DAMBRIN Camille	Chirurgie Thoracique et Cardiovasculaire
M. DELABESSE Eric	Hématologie
M. DELOBEL Pierre	Maladies Infectieuses
M. DELORD Jean-Pierre	Cancérologie
M. DIDIER Alain (C.E)	Pneumologie
Mme DULY-BOUHANICK Béatrice (C.E)	Thérapeutique
M. ELBAZ Meyer	Cardiologie
M. GALINIER Michel (C.E)	Cardiologie
M. GLOCK Yves (C.E)	Chirurgie Cardio-Vasculaire
Mme GOMEZ-BROUCHET Anne-Muriel	Anatomie Pathologique
M. GOURDY Pierre	Endocrinologie
M. GRAND Alain (C.E)	Epidémiologie. Eco. de la Santé et Prév.
M. GROLLEAU RAOUX Jean-Louis (C.E)	Chirurgie plastique
Mme GUIMBAUD Rosine	Cancérologie
Mme HANAIRE Hélène (C.E)	Endocrinologie
M. HUYGHE Eric	Urologie
M. KAMAR Nassim (C.E)	Néphrologie
M. LARRUE Vincent	Neurologie
M. LEVADE Thierry (C.E)	Biochimie
M. MALECAZE François (C.E)	Ophtalmologie
M. MARQUE Philippe	Médecine Physique et Réadaptation
M. MAURY Jean-Philippe	Cardiologie
Mme MAZEREEUW Juliette	Dermatologie
M. MINVILLE Vincent	Anesthésiologie Réanimation
M. OTAL Philippe	Radiologie
M. RAYNAUD Jean-Philippe (C.E)	Psychiatrie Infantile
M. RITZ Patrick (C.E)	Nutrition
M. ROLLAND Yves (C.E)	Gériatrie
M. ROUGE Daniel (C.E)	Médecine Légale
M. ROUSSEAU Hervé (C.E)	Radiologie
M. ROUX Franck-Emmanuel	Neurochirurgie
M. SAILLER Laurent	Médecine Interne
M. SCHMITT Laurent (C.E)	Psychiatrie
M. SENARD Jean-Michel (C.E)	Pharmacologie
M. SERRANO Elie (C.E)	Oto-rhino-laryngologie
M. SOULAT Jean-Marc	Médecine du Travail
M. SOULIE Michel (C.E)	Urologie
M. SUC Bertrand	Chirurgie Digestive
Mme TAUBER Marie-Thérèse (C.E)	Pédiatrie
Mme URO-COSTE Emmanuelle	Anatomie Pathologique
M. VAYSSIERE Christophe	Gynécologie Obstétrique
M. VELLAS Bruno (C.E)	Gériatrie

P.U. - P.H.
2ème classe

M. ABBO Olivier	Chirurgie infantile
M. AUSSEIL Jérôme	Biochimie et biologie moléculaire
M. BERRY Antoine	Parasitologie
M. BOUNES Vincent	Médecine d'urgence
Mme BOURNET Barbara	Gastro-entérologie
M. CHAPUT Benoit	Chirurgie plastique et des brûlés
Mme DALENC Florence	Cancérologie
M. DE BONNECAZE Guillaume	Anatomie
M. DECRAMER Stéphane	Pédiatrie
Mme FARUCH-BILFELD Marie	Radiologie et Imagerie Médicale
M. FAGUER Stanislas	Néphrologie
M. FRANCHITTO Nicolas	Addictologie
Mme GARDETTE Virginie	Epidémiologie
M. GARRIDO-STÖWHAS Ignacio	Chirurgie Plastique
M. GATIMEL Nicolas	Médecine de la reproduction
M. GUILLEMINAULT Laurent	Pneumologie
Mme LAPRIE Anne	Radiothérapie
M. LAURENT Camille	Anatomie Pathologique
M. LE CAIGNEC Cédric	Génétique
M. MARCHEIX Bertrand	Chirurgie thoracique et cardiovasculaire
M. MEYER Nicolas	Dermatologie
M. MUSCARI Fabrice	Chirurgie Digestive
M. PUGNET Grégory	Médecine interne, Gériatrie
M. REINA Nicolas	Chirurgie orthopédique et traumatologique
M. RENAUDINEAU Yves	Immunologie
M. SILVA SIFONTES Stein	Réanimation
M. SOLER Vincent	Ophtalmologie
Mme SOMMET Agnès	Pharmacologie
Mme SOTO-MARTIN Maria-Eugénia	Gériatrie et biologie du vieillissement
M. TACK Ivan	Physiologie
M. VERGEZ Sébastien	Oto-rhino-laryngologie
M. YSEBAERT Loic	Hématologie

P.U. Médecine générale

Mme ROUGE-BUGAT Marie-Eve

Professeur Associé de Médecine

M. BOYER Pierre

M. STILLMUNKES André

FACULTE DE MEDECINE TOULOUSE-PURPAN
37, allées Jules Guesde – 31000 Toulouse

M.C.U. - P.H.

M. APOIL Pol Andre	Immunologie
Mme ARNAUD Catherine	Epidémiologie
Mme AUSSEIL-TRUDEL Stéphanie	Biochimie et Biologie Moléculaire
Mme BELLIERE-FABRE Julie	Néphrologie
Mme BERTOLI Sarah	Hématologie, transfusion
M. BIETH Eric	Génétique
Mme CASPAR BAUGUIL Sylvie	Nutrition
Mme CASSAGNE Myriam	Ophtalmologie
Mme CASSAING Sophie	Parasitologie
Mme CHANTALAT Elodie	Anatomie
M. CONGY Nicolas	Immunologie
Mme COURBON Christine	Pharmacologie
M. CUROT Jonathan	Neurologie
Mme DAMASE Christine	Pharmacologie
Mme de GLISEZENSKY Isabelle	Physiologie
M. DUBOIS Damien	Bactériologie Virologie Hygiène
Mme FILLAUX Judith	Parasitologie
M. GANTET Pierre	Biophysique
Mme GENNERO Isabelle	Biochimie
Mme GENOUX Annelise	Biochimie et biologie moléculaire
M. HAMDI Safouane	Biochimie
Mme HITZEL Anne	Biophysique
M. IRIART Xavier	Parasitologie et mycologie
Mme JONCA Nathalie	Biologie cellulaire
M. KIRZIN Sylvain	Chirurgie générale
Mme LAPEYRE-MESTRE Maryse	Pharmacologie
M. LHERMUSIER Thibault	Cardiologie
M. LHOMME Sébastien	Bactériologie-virologie
Mme MASSIP Clémence	Bactériologie-virologie
Mme MONTASTIER-SIMMERMAN Emilie	Nutrition
Mme MOREAU Marion	Physiologie
Mme NOGUEIRA M.L.	Biologie Cellulaire
Mme PERROT Aurore	Hématologie ; Transfusion
M. PILLARD Fabien	Physiologie
Mme PUISSANT Bénédicte	Immunologie
Mme RAYMOND Stéphanie	Bactériologie Virologie Hygiène
Mme SABOURDY Frédérique	Biochimie
Mme SAUNE Karine	Bactériologie Virologie
M. TAFANI Jean-André	Biophysique
M. TREINER Emmanuel	Immunologie
M. VIDAL Fabien	Gynécologie obstétrique
Mme VIJA Lavinia	Biophysique et médecine nucléaire

M.C.U. Médecine générale

M. BRILLAC Thierry
Mme DUPOUY Julie

FACULTE DE MEDECINE TOULOUSE- RANGUEIL
133, route de Narbonne - 31062 TOULOUSE cedex

M.C.U. - P.H

Mme ABRAVANEL-LEGRAND Florence	Bactériologie Virologie Hygiène
Mme BASSET Céline	Cytologie et histologie
Mme BREHIN Camille	Pédiatrie
Mme CAMARE Caroline	Biochimie et biologie moléculaire
M. CAMBUS Jean-Pierre	Hématologie
Mme CANTERO Anne-Valérie	Biochimie
Mme CARFAGNA Luana	Pédiatrie
Mme CASSOL Emmanuelle	Biophysique
Mme CAUSSE Elizabeth	Biochimie
M. CHASSAING Nicolas	Génétique
M. CLAVEL Cyril	Biologie Cellulaire
Mme COLOMBAT Magali	Anatomie et cytologie pathologiques
Mme CORRE Jill	Hématologie
M. DEDOUIT Fabrice	Médecine Légale
M. DEGBOE Yannick	Rhumatologie
M. DELPLA Pierre-André	Médecine Légale
M. DESPAS Fabien	Pharmacologie
M. EDOUARD Thomas	Pédiatrie
Mme ESQUIROL Yolande	Médecine du travail
Mme EVRARD Solène	Histologie, embryologie et cytologie
Mme FLOCH Pauline	Bactériologie-Virologie; Hygiène Hospit.
Mme GALINIER Anne	Nutrition
Mme GALLINI Adeline	Epidémiologie
M. GASQ David	Physiologie
M. GATIMEL Nicolas	Médecine de la reproduction
Mme GRARE Marion	Bactériologie Virologie Hygiène
M. GUERBY Paul	Gynécologie-Obstétrique
M. GUIBERT Nicolas	Pneumologie ; Addictologie
Mme GUILBEAU-FRUGIER Céline	Anatomie Pathologique
Mme GUYONNET Sophie	Nutrition
M. HERIN Fabrice	Médecine et santé au travail
Mme INGUENEAU Cécile	Biochimie
M. LEANDRI Roger	Biologie du dével. et de la reproduction
M. LEPAGE Benoit	Biostatistiques et Informatique médicale
Mme MAUPAS SCHWALM Françoise	Biochimie
M. MIEUSSET Roger	Biologie du dével. et de la reproduction
M. MOULIS Guillaume	Médecine interne
Mme NASR Nathalie	Neurologie
Mme QUELVEN Isabelle	Biophysique et Médecine Nucléaire
M. RIMAILHO Jacques	Anatomie et Chirurgie Générale
M. RONGIERES Michel	Anatomie - Chirurgie orthopédique
Mme SIEGFRIED Aurore	Anatomie et Cytologie Pathologiques
Mme VALLET-GAREL Marion	Physiologie
M. VERGEZ François	Hématologie
M. YRONDI Antoine	Psychiatrie d'Adultes ; Addictologie

M.C.U. Médecine générale

M. BISMUTH Michel
M. ESCOURROU Emile

Maîtres de Conférences Associés de Médecine Générale

Dr CHICOULAA Bruno
Dr FREYENS Anne
Dr PUECH Marielle

Dr BIREBENT Jordan
Dr BOURGEOIS Odile
Dr LATROUS Leila
Dr. BOUSSIER Nathalie

01/10/2020

REMERCIEMENTS

A MON PRESIDENT DU JURY

Monsieur le Professeur Fabrice BONNEVILLE

Professeur des Universités
Praticien Hospitalier
Service de Neuroradiologie de l'Hôpital Pierre-Paul Riquet

Je te remercie pour ton travail en tant que coordonnateur de DES, pour la mise en place de la réforme et le changement de maquette. Merci pour tes enseignements, que tu sais si bien transmettre. Ils auront été nombreux tout au long de mes stages de neuroradiologie, en vacation comme lors des présentations. Merci aussi de ton implication pour l'organisation du foot en salle. Ce sont des moments conviviaux de détente et de sport qui auront rythmé surtout le début de mon internat. Merci enfin d'avoir accepté de présider ce jury, c'est un réel honneur.

Sois assuré de mon respect le plus sincère et de ma gratitude.

AUX MEMBRES DE MON JURY

Monsieur le Professeur Christophe COGNARD
Professeur des Universités
Praticien Hospitalier
Chef du service de Neuroradiologie de l'Hôpital Pierre-Paul Riquet

Merci pour votre enseignement et votre accessibilité au cours des consultations de neuroradiologie interventionnelle. Je suis honoré de vous compter parmi les membres de mon jury.
Soyez assuré de mon profond respect et de ma reconnaissance.

Monsieur le Docteur Lionel CALVIERE
Praticien Hospitalier
Service de Neurologie vasculaire de l'Hôpital Pierre-Paul Riquet

Merci beaucoup pour votre disponibilité, votre aide et votre participation aux différentes réunions qui ont permis la réalisation de cette thèse. Je suis très reconnaissant de votre présence aujourd'hui.
Veuillez trouver ici l'expression de ma gratitude et de mon profond respect.

Monsieur le Docteur Pierre BRANDICOURT
Praticien Hospitalier
Service de Neurochirurgie de l'Hôpital Pierre-Paul Riquet

Merci d'avoir accepté de juger ce travail et merci de l'aide que vous m'avez apportée dans la compréhension de la prise en charge chirurgicale de cette maladie.
Veuillez trouver ici l'expression de ma gratitude et de mon profond respect.

Monsieur le Docteur Jean DARCOURT
Praticien Hospitalier
Service de Neuroradiologie de l'Hôpital Pierre-Paul Riquet

C'est toi que j'ai rencontré en premier lors du début de mon internat et toi qui m'as encadré pour ce travail de thèse qui en est l'une des étapes finales. Je te remercie pour tout ce que tu m'as appris dans cet intervalle, que ce soit par ton implication dans les topos d'anatomie, les staffs, les cours, ou maintenant le groupe WhatsApp. Merci également pour ton aide à la réalisation de cette thèse. Je sais qu'avec mes lacunes en informatique tu as dû t'en voir, mais à chaque étape tu auras su me faire progresser, et ton soutien, particulièrement au cours de ces dernières semaines, m'a été très précieux. Merci pour tout !

Etude des caractéristiques de perfusion cérébrale par imagerie de résonnance magnétique chez des patients atteints de syndrome ou de maladie de Moya Moya en fonction du tableau clinique initial

Table des matières

Liste des abréviations *10*

Introduction *11*

Matériel et méthodes *14*

Population **14**

Protocole d'acquisition **15**

Analyse des cartographies de perfusion **15**

Analyse volumétrique des cartographies Tmax 15

Analyse topographique des cartographies Tmax 16

Analyse statistique **18**

Résultats *19*

Caractéristiques de la population **19**

Analyse volumétrique des cartographies Tmax **21**

Analyse topographique des cartographies Tmax **21**

Discussion *23*

Conclusion *26*

Références *27*

Liste des abréviations

AIC : Accident Ischémique Constitué

AIT : Accident Ischémique Transitoire

AMM : Angiopathie de Moya Moya

AVC : Accident Vasculaire Cérébral

DSC : Débit Sanguin cérébral

FLAIR : Fluid Attenuated Inversion Recovery

HSA : Hémorragie Sous Arachnoïdienne

IRM : Imagerie par Résonnance Magnétique

TTM : Temps de Transit Moyen

Introduction

L'angiopathie de Moya Moya (AMM) est une artériopathie cérébrale caractérisée par une sténose progressive de la distalité des artères carotides internes, à l'origine du développement d'un réseau de collatérales impliquant notamment les artères perforantes cérébrales. Leur développement crée un aspect de « nuage de fumée » ou « Moya Moya » en japonais.[1,2]

On emploie le terme de « maladie » lorsqu'aucune cause n'est retrouvée, l'atteinte étant alors par définition bilatérale, et de « syndrome » lorsqu'elle est associée à d'autres pathologies (post irradiation, neurofibromatose de type 1, athérosclérose intracrânienne…).[3]

L'AMM est caractérisée par une aggravation progressive des sténoses, jusqu'à l'occlusion des artères cérébrales, compensée par le développement de collatérales cérébrales. En cas de décompensation, l'AMM se révèle par des Accidents Vasculaires Cérébraux (AVC) ischémiques, mode de révélation le plus fréquent chez les populations caucasiennes (environ 70%).

L'autre mode de révélation classique est la forme hémorragique par rupture des collatérales, dilatées et soumises à des régimes de pression anormaux, sur lesquelles peuvent se former des micro-anévrismes.[4, 5, 6, 7, 8, 9]

Avec la multiplication des examens et les meilleures performances de l'Imagerie par Résonnance Magnétique (IRM), la découverte fortuite de l'AMM représente aujourd'hui 7,5% des cas. La détection de signes prédictifs d'une évolution vers une forme hémorragique ou ischémique permettrait d'améliorer la prise en charge de ces patients.[10]

L'évolution de la maladie est ainsi très variable, influencée par divers facteurs, allant parfois jusqu'au décès.[11] La progression de l'atteinte vasculaire a été décrite avec la classification angiographique de Suzuki en 6 stades. L'histoire naturelle de l'angiopathie se fait dans un premier temps par une intensification progressive du réseau Moya Moya avant que celui-ci ne régresse dans les stades évolués de la maladie où la suppléance est essentiellement assurée par les anastomoses trans-durales en raison d'une occlusion complète de la (des) carotide(s) interne(s).[1]

En dehors d'un traitement par antiagrégant plaquettaire pour limiter le risque thrombotique, le traitement de cette pathologie est avant tout chirurgical.[12] Son objectif est de réduire le risque d'AVC et de rétablir une perfusion cérébrale satisfaisante en favorisant le développement de collatérales. Il existe pour cela plusieurs techniques qui peuvent être utilisées seules ou combinées[13] :

- une technique directe réalisant une anastomose entre le système carotidien externe (branche de l'artère temporale superficielle) et une branche sylvienne [14, 15, 16]
- une technique indirecte à type de synangiose consistant à appliquer un tissu donneur (muscle temporal notamment) contre le cortex cérébral hypoperfusé afin de stimuler la néoangiogenèse [17]
- la réalisation de trous de trépans multiples, facilitant la formation naturelle d'anastomoses entre la carotide externe et les artères cérébrales [18, 19]

Cependant la gravité de l'atteinte angiographique n'est pas l'unique critère à prendre en compte pour poser une indication chirurgicale chez ces patients. L'évolution clinique et l'étude de la perfusion cérébrale sont au moins aussi importantes pour décider de la stratégie thérapeutique.[20, 21, 22]

L'imagerie a une place centrale dans le diagnostic et le suivi de cette maladie, notamment puisqu'elle permet d'étudier la perfusion cérébrale. Historiquement le scanner au Xénon a été décrit comme le gold standard pour la mesurer. [23]

Cependant cet examen est peu réalisé en pratique clinique quotidienne. Aujourd'hui l'IRM est l'examen le plus performant et accessible, pour le suivi des pathologies cérébrales. [24, 25, 26] Ainsi l'IRM de perfusion cérébrale est utilisée en routine pour quantifier l'hypoperfusion à la phase aiguë des AVC ischémiques avec notamment la cartographie Tmax pour laquelle un seuil de 4 secondes est associé à une hypoperfusion cérébrale < 20mL/100g/min. [27,28] Cette cartographie présente l'avantage de permettre de réaliser une mesure volumique semi automatisée de l'hypoperfusion cérébrale.

Peu d'études ont comparé la perfusion cérébrale entre les formes d'AMM à révélation ischémique et hémorragique. [29] Ainsi s'il existe quelques caractéristiques angiographiques qui font suspecter un risque d'hémorragie intra crânienne[30, 31, 32, 33], nous ne connaissons pas de critères similaires sur l'IRM de perfusion.

L'objectif de cette étude était d'analyser l'hypoperfusion cérébrale en IRM de perfusion de manière quantitative et topographique sur des cartographies Tmax de patients atteints de syndrome ou de maladie de Moya Moya en fonction du mode de révélation clinique : ischémique ou hémorragique.

Matériel et méthodes

Population

Cette étude observationnelle analytique monocentrique rétrospective, a été réalisée sur une cohorte de patients suivis à l'Hôpital Purpan du CHU de Toulouse pour une AMM dans le centre de compétence des maladies vasculaires rares du cerveau et de l'œil. Le diagnostic a été posé selon les critères établis par le comité de recherche sur l'occlusion spontanée du polygone de Willis (maladie de Moya Moya)[34] du ministère de la Santé du Japon. Le bilan initial comprenait une angiographie par résonance magnétique puis une artériographie cérébrale.

Les critères d'inclusions étaient les suivant :

- Patients adultes atteints d'une AMM (maladie et syndrome)
- Documentée par IRM de bonne qualité avec séquences de perfusion cérébrale
- Révélée par une forme ischémique ou hémorragique

Le mode de révélation clinique était établi par un neurologue vasculaire expérimenté en fonction des données cliniques et de l'imagerie cérébrale (LC). Le groupe ischémique comprenait les patients ayant présenté un Accident Ischémique Constitué (AIC) ou Transitoire (AIT). Le groupe hémorragique comprenait les patients ayant présenté un hématome profond, superficiel ou une Hémorragie Sous Arachnoïdienne (HSA). Les patients chez qui une AMM était découverte dans un contexte de céphalées, mouvements anormaux, troubles cognitifs ou fortuitement étaient classés comme « autres ».

Chez les patients ainsi inclus, les hémisphères étaient considérés comme « malades » lorsque leur atteinte pouvait expliquer les symptômes après examen clinique par le neurologue vasculaire.

Cette étude rétrospective sur des données de soins courants ne nécessitait pas de consentement écrit des patients. Elle remplissait la méthodologie MR-004 et était enregistrée à la DRCI. La base de données des patients Moya Moya du centre de compétence était déclarée et enregistrée à la CNIL (2121529 v1).

Protocole d'acquisition

Les IRM étaient réalisées au moins 3 mois après l'évènement aigu sur une machine Siemens 3T. La séquence de perfusion était acquise en écho de gradient avec les paramètres suivants : TR = 1710, TE = 20 ms, FOV = 230, matrice « 108x108 », flip angle « 90° », en coupes de 4 mm, NEX « 1 ».

La perfusion cérébrale était mesurée en utilisant la susceptibilité dynamique du produit de contraste gadoliné injecté à un débit de 5 mL/s sur une voie veineuse périphérique.

Analyse des cartographies de perfusion

Les séquences de perfusion et diffusion ont été post-traitées avec le logiciel OLEA SPHERE® 3.0. L'analyse des cartographies Tmax obtenues portait sur les hémisphères symptomatiques.

Analyse volumétrique des cartographies Tmax

Un interne en radiologie avec 4 ans d'expérience en imagerie a manuellement délimité la fosse postérieure pour l'exclure de l'analyse, de même que les artéfacts péri-cérébraux ou intra-ventriculaires, puis recueilli pour chaque hémisphère symptomatique les valeurs de Tmax de 0 à 2 secondes, 2 à 4 secondes puis chaque seconde jusqu'à obtenir une valeur nulle deux fois consécutivement (Figure 1). Les Tmax ont ensuite été comparés pour des seuils de 4, 5 et 6 secondes, sous la forme de ratios en rapportant le volume hypoperfusé (>4, 5 ou 6 secondes) au volume total de l'hémisphère cérébral obtenu en additionnant l'ensemble des volumes de chaque intervalle.

$$Ratio\ TMAX > 4s\ (\%) = \frac{Somme\ des\ volumes\ des\ intervalles > 4\ secondes}{Somme\ des\ volumes\ de\ tous\ les\ intervalles\ (0 - 17\ secondes)} \times 100$$

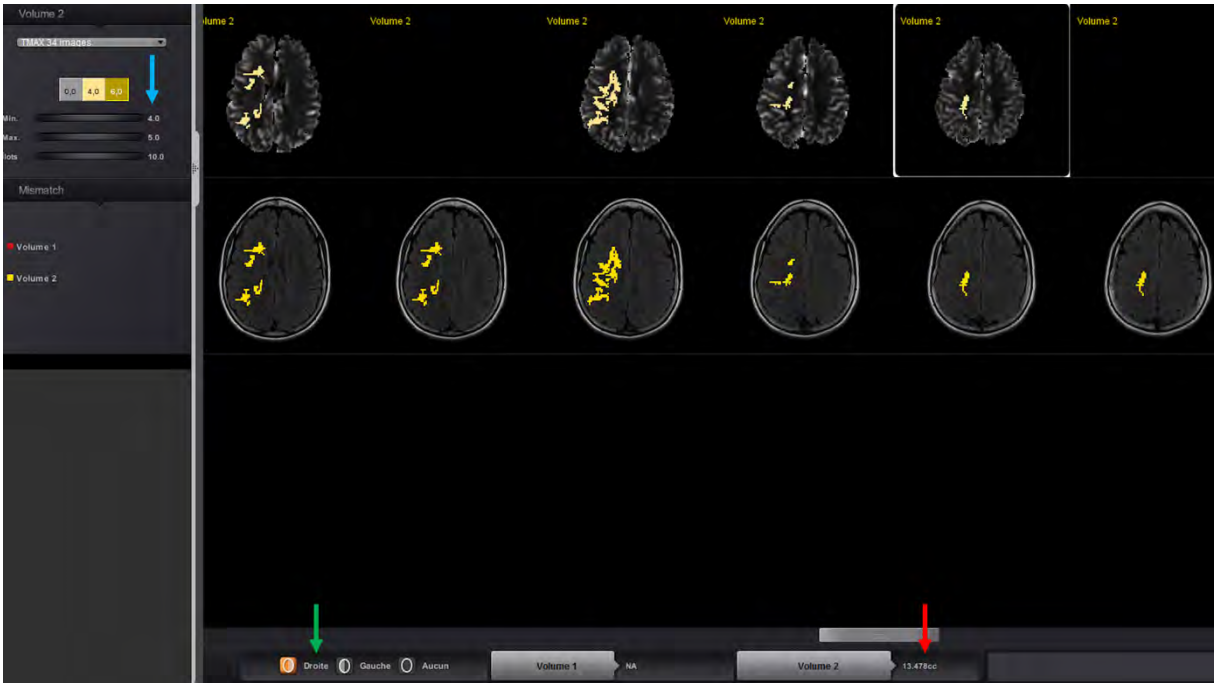

Figure 1 : exemple d'analyse volumétrique du Tmax avec le logiciel OLEA SPHERE 3.0

La flèche bleue indique la zone de modification des seuils (ici l'intervalle compris entre 4 et 5s) ; la flèche verte la sélection de l'hémisphère cérébral à analyser (ici le droit) ; la flèche rouge le volume de l'hémisphère perfusé dans l'intervalle étudié (ici 13,5 cc qui apparaissent en jaune sur les coupes axiales).

Analyse topographique des cartographies Tmax

Dans le même temps une analyse de la topographie de l'hypoperfusion cérébrale sur les cartographies Tmax >4 secondes et >6 secondes était réalisée sur ces hémisphères. Pour cela, des zones ont été définies et un score, Moya Score, était calculé pour chaque hémisphère. Au total 16 zones par hémisphère ont été définies : 3 zones en territoire cérébral antérieur, 6 en territoire jonctionnel superficiel, 2 en territoire jonctionnel profond et 5 en territoire sylvien. (Figure 2)

Ces territoires étaient délimités sur 3 coupes situées :

- Dans le plan des noyaux gris centraux
- À la partie haute des ventricules latéraux
- Juste au-dessus du plan des ventricules.

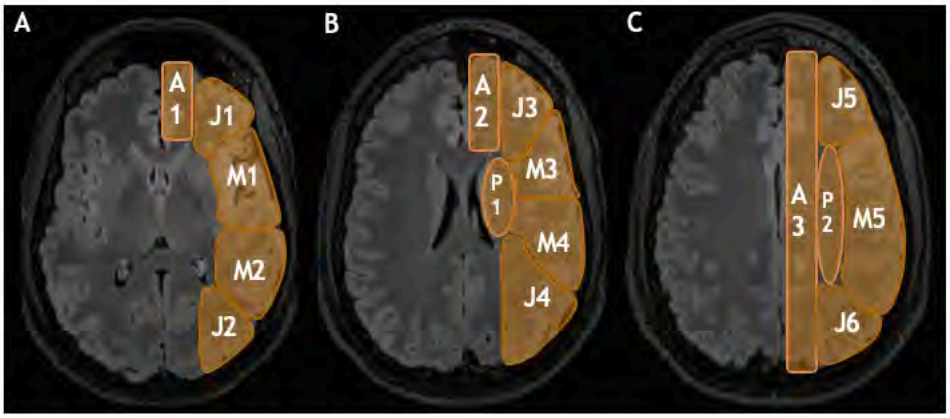

Figure 2 : Cartographie Moya Score illustrée sur des coupes en axial FLAIR

Coupe A : plan des noyaux gris centraux ; Coupe B : partie haute des ventricules latéraux ; Coupe C : première coupe au-dessus du plan des ventricules. A = territoire cérébral antérieur ; M = territoire cérébral moyen ; J = territoire jonctionnel superficiel ; P territoire jonctionnel profond

Chacune de ces zones était considérée comme atteinte lorsque le territoire hypoperfusé représentait au moins un tiers de sa surface. Le Moya Score correspondait à la somme des territoires hypoperfusés dans l'hémisphère étudié. La figure 3 montre un exemple d'application sur un patient.

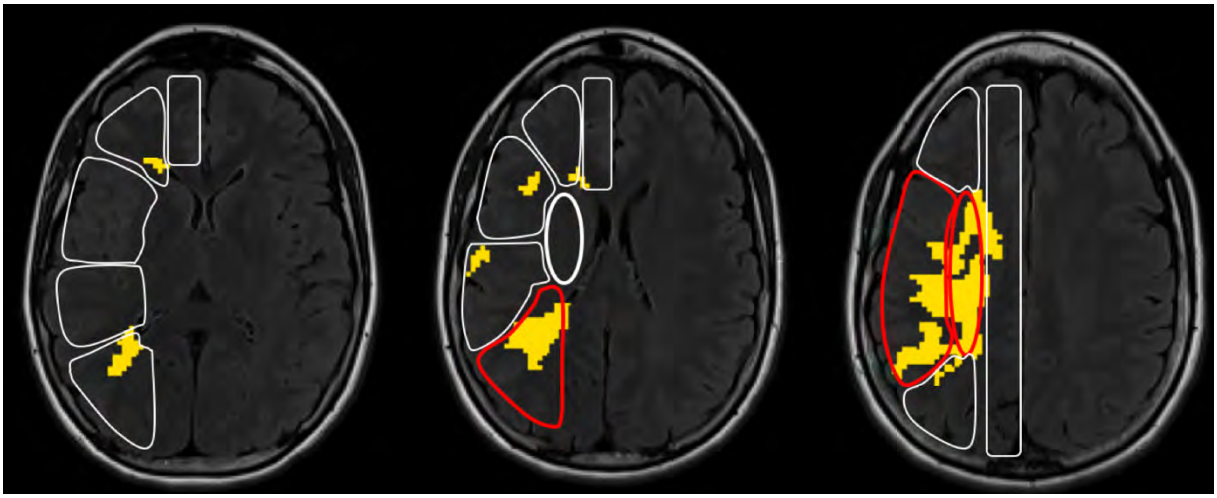

Figure 3 : Application cartographie Moya Score sur des fusions entre la cartographie Tmax et la cartographie FLAIR.

Les différents territoires analysés sont reportés sur l'hémisphère droit où le parenchyme hypoperfusé (Tmax >6s) apparaît en jaune : trois territoires (rouges) sont positivés chez ce patient (hypoperfusion > 1/3 de l'aire de la zone) : Moya Score 3/16

Analyse statistique

Nous avons étudié chaque hémisphère malade indépendamment, puis nous les avons comparés en fonction du mode de révélation ischémique ou hémorragique de la maladie.

Les données qualitatives ont été analysées avec un test exact de Fisher. Un test de Chi2 était utilisé lorsqu'il y avait plus de deux variables à comparer.

Les données quantitatives ont été analysées par un test de Mann-Whitney pour les variables non paramétriques et un T-test pour les variables paramétriques.

Une valeur de $p<0.05$ était considérée comme statistiquement significative. Toutes les analyses ont été réalisées avec le logiciel MedCalc.

Résultats

Caractéristiques de la population

L'étude portait sur 99 patients inclus dans la cohorte entre mars 2007 et janvier 2020. Nous avons retenu 84/99 (85%) patients avec des IRM de bonne qualité. Parmi ces patients, 45/84 (54%) se sont révélés par une présentation ischémique, 17/84 (20%) par une forme hémorragique et 22/84 (26%) par une autre présentation clinique.

Notre étude a donc porté sur 62 patients, 45 dans le groupe ischémique et 17 dans le groupe hémorragique. L'analyse portait sur 47 hémisphères malades dans le groupe ischémique contre 17 dans le groupe hémorragique (Figure 4).

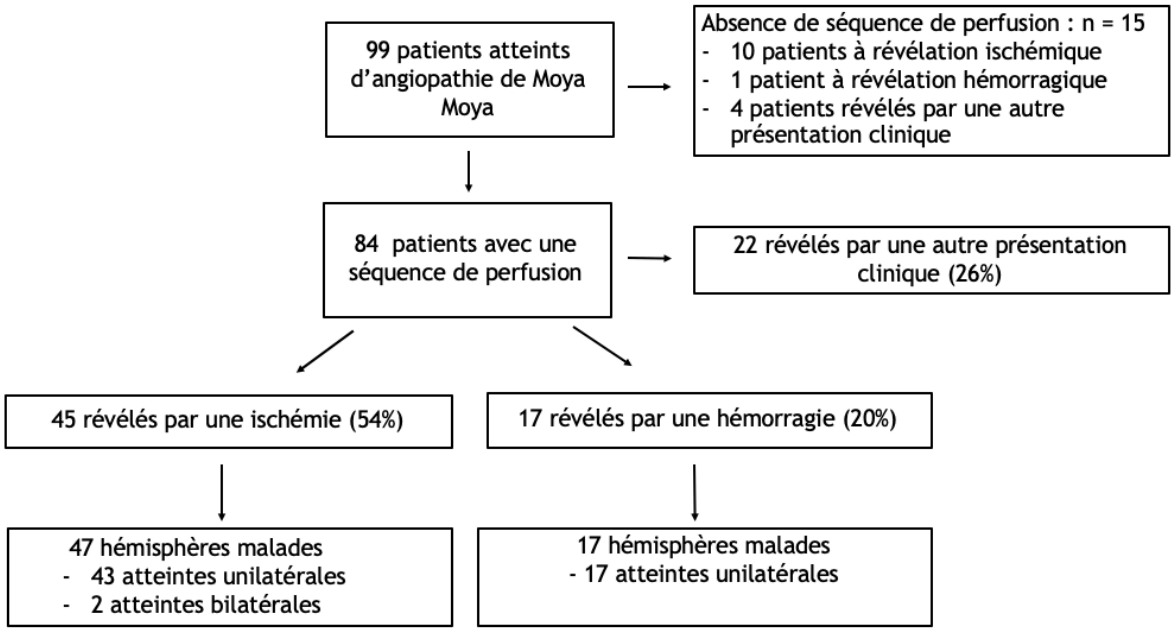

Figure 4. Flow chart de l'étude

Les caractéristiques démographiques des patients ont été résumées dans le tableau 1. Il s'agit d'une population majoritairement féminine 39/62(63%) et caucasienne 45/62(73%), sans différence significative de genre ni d'ethnie entre les deux groupes. En revanche, les patients du groupe hémorragique sont significativement plus âgés que ceux du groupe ischémique avec respectivement un âge moyen de 55 (+/- 15) et 39 ans (+/- 14), (p=0.0006).

Le délai médian entre les premiers symptômes et le diagnostic était de 61 jours dans le groupe ischémique (39 patients sur 47) et de 1,5 jours dans le groupe hémorragique (14 patients sur 17).

De plus, la totalité des patients du groupe hémorragique se sont révélés par une atteinte touchant un seul hémisphère cérébral, alors que 2 patients du groupe ischémique (4%) ont présenté une atteinte ischémique bilatérale au diagnostic.

Dans cette population, 42/45 (89%) des évènements ischémiques révélateurs sont des AIC. Chez les patients diagnostiqués par un évènement hémorragique on dénombre 9/17 (53%) hématomes profonds, 6/17 (35%) hématomes superficiels et 2/16 (12%) HSA.

		Ischémique	Hémorragique	p
Nombre de cas		45	17	
Nombre d'hémisphères		47	17	1.00[F]
Sexe	Homme (%)	19 (42)	4 (24)	0.24[F]
	Femme (%)	26 (58)	13 (76)	
Age diagnostic (min-max)		39 (8-71)	55 (26-74)	0.0006[MW]
Délai 1er symptômes - Diagnostic	Médiane en jours (25%-75%)	61 (0-359)	1,5 (0-15)	0.14[MW]
Ethnie	Caucasiens (%)	31 (69)	14 (82)	0.24[C]
	Autres (%)	14 (31)	3 (18)	
Evènements ischémiques	AIC (%)	42 (89)		
	AIT (%)	5 (11)		
Evènements hémorragiques	Hématome profond (%)		9 (53)	
	Hématome superficiel (%)		6 (35)	
	HSA (%)		2 (12)	

Tableau 1 : Caractéristiques de la population de l'étude

F= test exact de Fisher ; MW = test de Mann-Whitney ; C = test de Chi 2.
AIC = Accident Ischémique Constitué ; AIT = Accident Ischémique Transitoire ; HSA = Hémorragie sous arachnoïdienne

Analyse volumétrique des cartographies Tmax

Dans le groupe ischémique, 10.9% (min-max = 3.1-19.1) du parenchyme des hémisphères étudiés étaient perfusés au-delà de 4 secondes contre 7.8% (2.2-19.2) dans le groupe hémorragique (médianes). Au-delà de 5 secondes on trouvait respectivement 4.5% (1.1-8.2) contre 0.9% (0.1-9.0) et au-delà de 6 secondes, 1.3% (0.2-2.7) contre 0.2% (0-2.8), sans différence significative. (Tableau 2)

Ratios Tmax	Ischémique (%)	Hémorragique (%)	p^{MW}
>4 s (min-max)	10.9 (3.1-19.1)	7.8 (2.2-19.2)	0.57
>5 s (min-max)	4.5 (1.1-8.2)	0.9 (0.1-9.0)	0.33
>6 s (min-max)	1.3 (0.2-2.7)	0.2 (0-2.8)	0.17

Tableau 2 : Comparaison volumétrique des cartographies Tmax

Ratios correspondant au volume de parenchyme cérébral hypoperfusé au-delà de 4, 5 et 6 secondes, rapporté au volume total de l'hémisphère malade calculé en additionnant les volumes de tous les intervalles de temps (exprimé en pourcentage). MW = test de Mann Whitney

Analyse topographique des cartographies Tmax

L'analyse topographique de l'hypoperfusion au-delà de 4 secondes a montré une hypoperfusion significativement plus fréquente dans le groupe ischémique au sein des territoires jonctionnels profonds P1 (p=0.01) et P2 (p=0.03). Il n'y avait pas de différence significative dans les autres territoires (Figure 5).

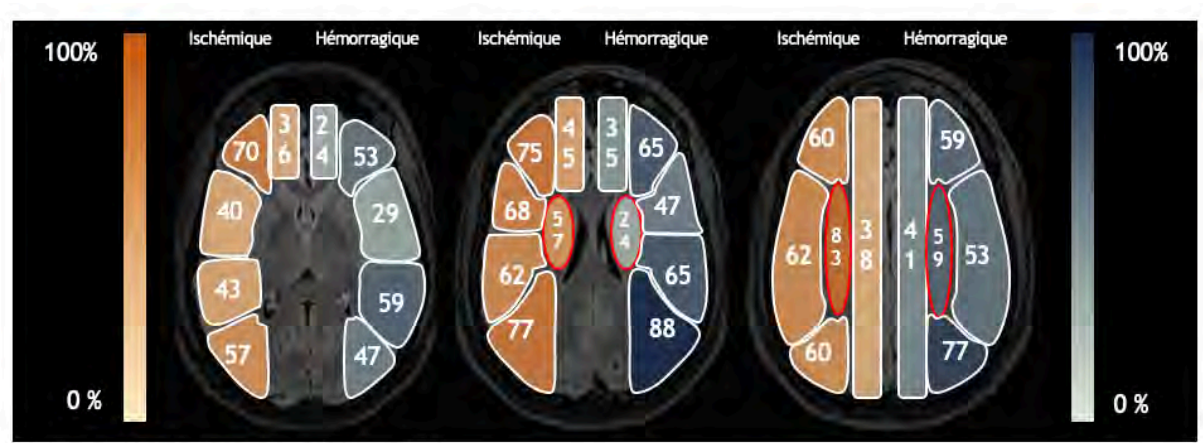

Figure 5 : Représentation des résultats de l'application du Moya score pour les territoires hypoperfusés au-delà de 4 secondes.

Pour chaque territoire le chiffre indique le pourcentage de patients avec une hypoperfusion en Tmax, le groupe ischémique dans les tons orangés et hémorragique dans les tons bleus. Sont encadrés en rouge les territoires dans lesquels il existe une différence significative (p<0,05) entre les deux groupes.

L'analyse topographique de l'hypoperfusion au-delà de 6 secondes a montré une hypoperfusion significativement plus fréquente dans le groupe ischémique au sein du territoire jonctionnel profond P2 (p=0.01). Il n'y avait pas de différence significative dans les autres territoires (Figure 6).

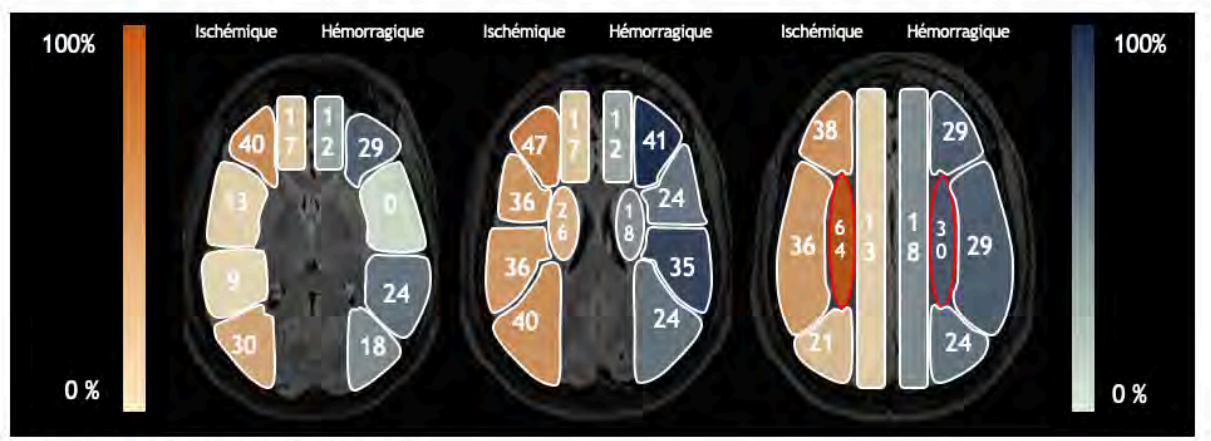

Figure 6 : Représentation des résultats de l'application du Moya score pour les territoires hypoperfusés au-delà de 6 secondes.

Pour chaque territoire le chiffre indique le pourcentage de patients avec une hypoperfusion en Tmax, le groupe ischémique dans les tons orangés et hémorragique dans les tons bleus. Est encadré en rouge le territoire dans lequel il existe une différence significative (p<0,05) entre les deux groupes.

Le Moya Score moyen au-delà de 4 secondes était de 9/16 (5.2) dans le groupe ischémique contre 8/16 (5.3) dans le groupe hémorragique. Au-delà de 6 secondes, le Moya Score était en moyenne de 5/16 (4.4 et 4.9 respectivement) dans les deux groupes. Il n'y avait pas de différence significative (Tableau 3).

	Ischémique	Hémorragique	p^T
Territoires hypoperfusés >4s (SD)	9.3 (5.2)	8.2 (5.3)	0.46
Territoires hypoperfusés >6s (SD)	4.8 (4.4)	4.9 (4.9)	0.36

Tableau 3 : Comparaison des Moya Scores

Moyenne de la somme des territoires hypoperfusés dans chaque hémisphère malade sur un total de 16 territoires (T = T-test)

Discussion

Cette étude avait pour objectif de comparer les cartographies Tmax en IRM de perfusion de patients porteurs d'une AMM révélée par une atteinte ischémique comparativement aux patients avec une forme hémorragique initiale. L'analyse des cartographies Tmax était volumétrique et topographique pour des seuils de Tmax > 4 secondes et 6 secondes.

Nous avons observé une hypoperfusion plus marquée dans les formes ischémiques que dans les formes hémorragiques, sans différence statistiquement significative entre les groupes. Cependant nous avons trouvé une hypoperfusion des territoires jonctionnels profonds significativement plus importante dans les formes ischémiques comparativement aux formes hémorragiques.

Un allongement non significatif du Temps de Transit Moyen (TTM) chez les patients présentant une forme ischémique (AIT) comparativement aux patients hémorragiques a été décrit. [29]

Deux études utilisant le scanner de perfusion ont montré une plus grande prévalence d'hémisphères cérébraux normo-perfusés parmi les patients hémorragiques, et une hypoperfusion matérialisée par une chute du Débit Sanguin Cérébral (DSC) significativement plus importante chez les patients ischémiques.[35, 36]

Nos résultats sont comparables à ces études, nous retrouvons un allongement plus marqué du Tmax chez les patients révélés par un évènement ischémique, restant cependant non significatif.

L'utilisation de cartographies Tmax a permis une mesure semi automatisée portant sur la totalité de l'hémisphère cérébral hypoperfusé, en comparaison avec les études portant sur le DSC ou le TTM basées sur des rapports de régions d'intérêts positionnées manuellement.

L'analyse topographique des séquences de perfusion n'a pas été rapportée. Nous avons proposé une cartographie « Moya Score » qui divise chaque hémisphère cérébral en 16 zones d'intérêts. Dans cette étude nous avons observé que les territoires jonctionnels profonds étaient significativement plus hypoperfusés dans les formes ischémiques que dans les formes hémorragiques. Ceci pourrait être expliqué par la présence de plus de collatérales

dans le territoire profond chez les patients hémorragiques. Ces anastomoses entre les perforantes du polygone de Willis et les artères médullaires perfuseraient le territoire jonctionnel profond.

Ce résultat et cette hypothèse sont en accord avec l'étude de Fujirama et al. qui comparait les profils angiographiques de patients avec des révélations ischémiques aux patients à révélation hémorragique et retrouvait plus de collatérales thalamiques et choroïdiennes chez les patients présentant des formes hémorragiques. [30]

En permettant une meilleure compensation hémodynamique de l'hypoperfusion cérébrale, ces collatérales profondes permettraient aux patients d'éviter les révélations ischémiques. Ils pourraient alors atteindre un stade plus évolué de la maladie où la révélation se ferait préférentiellement sur un mode hémorragique du fait de contraintes trop importantes imposées à ces néo-vaisseaux par l'hypoperfusion croissante du parenchyme cérébral. Ceci est conforté par une différence d'âge significative entre nos deux groupes, avec 39 ans d'âge moyen dans le groupe ischémique contre 55 ans dans le groupe hémorragique.

Ce résultat est d'autant plus intéressant que le nombre de territoires hypoperfusés dans chaque groupe était comparable (absence de différence significative du Moya Score moyen entre les deux groupes), suggérant une atteinte comparable dans les deux groupes.

Ces données pourraient permettre d'améliorer la prise en charge des patients chez qui une AMM est découverte fortuitement. L'IRM de perfusion a l'avantage d'être non invasive, non irradiante et accessible en routine. La cartographie Tmax a comme avantage de quantifier le volume hypoperfusé semi automatiquement et de comparer visuellement les examens entre eux puisque l'échelle de couleur est fixe (contrairement aux cartographies de DSC et TTM). De plus cette cartographie a également déjà été utilisée dans l'évaluation de l'efficacité des traitements chirurgicaux dont l'objectif est justement d'améliorer la perfusion cérébrale (Travail du Dr Brandicourt, en voie de publication).

Enfin, notre étude présente l'originalité de s'intéresser à une population très majoritairement caucasienne probablement différente de la population asiatique prédominante dans la littérature. Cette distinction est importante car les patients caucasiens présentent initialement plus souvent un évènement ischémique comparativement aux

populations asiatiques.[6, 7, 4] Cette tendance se confirme dans notre cohorte avec 73% de présentations ischémiques initiales.

Cette étude présente également plusieurs limites.

(1) L'effectif de notre population était faible, limitant la puissance de nos analyses. Néanmoins cette pathologie est rare dans la population caucasienne et peu d'études portent sur cette population en particulier. [37]
(2) Les effectifs des deux sous-groupes étaient très différents avec un large déficit pour le groupe hémorragique (27%), ce qui s'explique par la prédominance des formes ischémiques dans la population caucasienne.
(3) Notre étude se limitait aux données de l'IRM de perfusion sans analyse angiographique pour visualiser la collatéralité profonde.
(4) Cette étude était monocentrique, pouvant engendrer un biais de sélection.
(5) La perfusion cérébrale n'a pas une résolution spatiale parfaite et la pondération en T2* est artéfactée par le sang, entrainant une possible sous-estimation du volume cérébral hypoperfusé dans le territoire de l'hématome et un biais dans la comparaison avec les formes ischémiques.

Conclusion

Notre étude a montré que l'hypoperfusion des territoires jonctionnels profonds était plus fréquente chez les patients présentant une forme ischémique d'AMM. Chez ces patients l'hypoperfusion sur les cartographies Tmax était plus marquée, mais sans différence significative par rapport à ceux présentant une révélation hémorragique de la maladie.

Cette étude nécessite confirmation sur une cohorte plus importante afin d'avoir plus de puissance. Cela renforcerait encore le poids de l'imagerie de perfusion dans la décision thérapeutique et le suivi de ces patients.

L'application du Moya score sur une cohorte de patients asiatiques serait également intéressante.

Monsieur le Président du jury :

Professeur Fabrice BONNEVILLE
Neuroradiologie Diagnostique
et Thérapeutique
CHU - Hôpital Pierre Paul Riquet
Place du Dr Baylac - TSA 40031
31059 TOULOUSE Cedex 9

Monsieur le Doyen de la faculté :

Vu permis d'imprimer
Le Doyen de la Faculté
De Médecine Rangueil

E. SERRANO

12/10/2021

Références

1. Suzuki J, Takaku A. Cerebrovascular “moyamoya” disease. Disease showing abnormal net-like vessels in base of brain. *Arch Neurol*. 1969;20(3):288-299. doi:10.1001/archneur.1969.00480090076012

2. Suzuki J, Kodama N. Moyamoya disease--a review. *Stroke*. 1983;14(1):104-109. doi:10.1161/01.str.14.1.104

3. Berry JA, Cortez V, Toor H, Saini H, Siddiqi J. Moyamoya: An Update and Review. *Cureus*. 2020;12(10):e10994. doi:10.7759/cureus.10994

4. Duan L, Bao X-Y, Yang W-Z, et al. Moyamoya disease in China: its clinical features and outcomes. *Stroke*. 2012;43(1):56-60. doi:10.1161/STROKEAHA.111.621300

5. Clinical Features and Outcome in North American Adults With Moyamoya Phenomenon. doi:10.1161/01.STR.0000221787.70503.ca

6. Calviere L, Catalaa I, Frugier CG, et al. [Clinical course and outcome in French adults with Moyamoya disease]. *Rev Neurol (Paris)*. 2009;165(8-9):709-717. doi:10.1016/j.neurol.2008.11.018

7. Kraemer M, Heienbrok W, Berlit P. Moyamoya disease in Europeans. *Stroke*. 2008;39(12):3193-3200. doi:10.1161/strokeaha.107.513408

8. Chiu D, Shedden P, Bratina P, Grotta JC. Clinical features of moyamoya disease in the United States. *Stroke*. 1998;29(7):1347-1351. doi:10.1161/01.str.29.7.1347

9. Baba T, Houkin K, Kuroda S. Novel epidemiological features of moyamoya disease. *J Neurol Neurosurg Psychiatry*. 2008;79(8):900-904. doi:10.1136/jnnp.2007.130666

10. Jo K-I, Yeon JY, Hong S-C, Kim J-S. Clinical course of asymptomatic adult moyamoya disease. *Cerebrovasc Dis Basel Switz*. 2014;37(2):94-101. doi:10.1159/000356350

11. Hervé D, Ibos-Augé N, Calvière L, et al. Predictors of clinical or cerebral lesion progression in adult moyamoya angiopathy. *Neurology*. 2019;93(4):e388-e397. doi:10.1212/WNL.0000000000007819

12. Burke GM, Burke AM, Sherma AK, Hurley MC, Batjer HH, Bendok BR. Moyamoya disease: a summary. *Neurosurg Focus*. 2009;26(4):E11. doi:10.3171/2009.1.FOCUS08310

13. Kim H, Jang D-K, Han Y-M, et al. Direct Bypass Versus Indirect Bypass in Adult Moyamoya Angiopathy with Symptoms or Hemodynamic Instability: A Meta-analysis of Comparative Studies. *World Neurosurg*. 2016;94:273-284. doi:10.1016/j.wneu.2016.07.009

14. Matsushima T, Inoue K, Kawashima M, Inoue T. History of the Development of Surgical Treatments for Moyamoya Disease. *Neurol Med Chir (Tokyo)*. 2012;52(5):278-286. doi:10.2176/nmc.52.278

15. Miyamoto S, Yoshimoto T, Hashimoto N, et al. Effects of extracranial-intracranial bypass for patients with hemorrhagic moyamoya disease: results of the Japan Adult Moyamoya Trial. *Stroke*. 2014;45(5):1415-1421. doi:10.1161/STROKEAHA.113.004386

16. Kim T, Oh CW, Kwon O-K, et al. Stroke prevention by direct revascularization for patients with adult-onset moyamoya disease presenting with ischemia. *J Neurosurg*. 2016;124(6):1788-1793. doi:10.3171/2015.6.JNS151105

17. Kinugasa K, Mandai S, Kamata I, Sugiu K, Ohmoto T. Surgical treatment of moyamoya disease: operative technique for encephalo-duro-arterio-myo-synangiosis, its follow-up, clinical results, and angiograms. *Neurosurgery*. 1993;32(4):527-531. doi:10.1227/00006123-199304000-00006

18. Calviere L, Catalaa I, Marlats F, Januel A-C, Lagarrigue J, Larrue V. Improvement in cognitive function and cerebral perfusion after bur hole surgery in an adult with moyamoya disease. Case report. *J Neurosurg*. 2011;115(2):347-349. doi:10.3171/2011.3.JNS101117

19. Endo M, Kawano N, Miyaska Y, Yada K. Cranial burr hole for revascularization in moyamoya disease. *J Neurosurg*. 1989;71(2):180-185. doi:10.3171/jns.1989.71.2.0180

20. Czabanka M, Peña-Tapia P, Schubert GA, Woitzik J, Vajkoczy P, Schmiedek P. Characterization of cortical microvascularization in adult moyamoya disease. *Stroke*. 2008;39(6):1703-1709. doi:10.1161/STROKEAHA.107.501759

21. Kronenburg A, Braun KPJ, van der Zwan A, Klijn CJM. Recent advances in moyamoya disease: pathophysiology and treatment. *Curr Neurol Neurosci Rep*. 2014;14(1):423. doi:10.1007/s11910-013-0423-7

22. Zipfel GJ, Sagar J, Miller JP, et al. Cerebral hemodynamics as a predictor of stroke in adult patients with moyamoya disease: a prospective observational study. *Neurosurg Focus*. 2009;26(4):E6. doi:10.3171/2009.01.FOCUS08305

23. Nambu K, Suzuki R, Hirakawa K. Cerebral blood flow: measurement with xenon-enhanced dynamic helical CT. *Radiology*. 1995;195(1):53-57. doi:10.1148/radiology.195.1.7892495

24. Lee M, Zaharchuk G, Guzman R, Achrol A, Bell-Stephens T, Steinberg GK. Quantitative hemodynamic studies in moyamoya disease: a review. *Neurosurg Focus*. 2009;26(4):E5.

doi:10.3171/2009.1.FOCUS08300

25. Wintermark M, Sesay M, Barbier E, et al. Comparative Overview of Brain Perfusion Imaging Techniques. *Stroke*. 2005;36(9). doi:10.1161/01.STR.0000177884.72657.8b

26. Calamante F, Ganesan V, Kirkham FJ, et al. MR perfusion imaging in Moyamoya Syndrome: potential implications for clinical evaluation of occlusive cerebrovascular disease. *Stroke*. 2001;32(12):2810-2816. doi:10.1161/hs1201.099893

27. Olivot J-M, Mlynash M, Thijs VN, et al. Optimal Tmax threshold for predicting penumbral tissue in acute stroke. *Stroke*. 2009;40(2):469-475. doi:10.1161/STROKEAHA.108.526954

28. Olivot J-M, Mlynash M, Zaharchuk G, et al. Perfusion MRI (Tmax and MTT) correlation with xenon CT cerebral blood flow in stroke patients. *Neurology*. 2009;72(13):1140-1145. doi:10.1212/01.wnl.0000345372.49233.e3

29. Hirai S, Inaji M, Tanaka Y, Hara S, Nariai T, Maehara T. Correlation between Clinical Presentations and Hemodynamic Parameters Measured by Dynamic Susceptibility Contrast Magnetic Resonance Imaging in Adult Patients with Moyamoya Disease. *J Stroke Cerebrovasc Dis Off J Natl Stroke Assoc*. 2017;26(12):2814-2820. doi:10.1016/j.jstrokecerebrovasdis.2017.06.057

30. Fujimura M, Funaki T, Houkin K, et al. Intrinsic development of choroidal and thalamic collaterals in hemorrhagic-onset moyamoya disease: case-control study of the Japan Adult Moyamoya Trial. *J Neurosurg*. Published online May 4, 2018:1-7. doi:10.3171/2017.11.JNS171990

31. Funaki T, Takahashi JC, Houkin K, et al. Angiographic features of hemorrhagic moyamoya disease with high recurrence risk: a supplementary analysis of the Japan Adult Moyamoya Trial. *J Neurosurg*. 2018;128(3):777-784. doi:10.3171/2016.11.JNS161650

32. Wang J, Yang Y, Li X, et al. Lateral Posterior Choroidal Collateral Anastomosis Predicts Recurrent Ipsilateral Hemorrhage in Adult Patients with Moyamoya Disease. *AJNR Am J Neuroradiol*. 2019;40(10):1665-1671. doi:10.3174/ajnr.A6208

33. Liu Z-W, Han C, Zhao F, et al. Collateral Circulation in Moyamoya Disease: A New Grading System. *Stroke*. 2019;50(10):2708-2715. doi:10.1161/STROKEAHA.119.024487

34. Research Committee on the Pathology and Treatment of Spontaneous Occlusion of the Circle of Willis, Health Labour Sciences Research Grant for Research on Measures for Infractable Diseases. Guidelines for diagnosis and treatment of moyamoya disease

(spontaneous occlusion of the circle of Willis). *Neurol Med Chir (Tokyo)*. 2012;52(5):245-266. doi:10.2176/nmc.52.245

35. Yin H, Liu X, Zhang D, et al. A Novel Staging System to Evaluate Cerebral Hypoperfusion in Patients With Moyamoya Disease. *Stroke*. 2018;49(12):2837-2843. doi:10.1161/STROKEAHA.118.022628

36. Xie A, Luo L, Ding Y, Li G. Ischemic and hemorrhagic moyamoya disease in adults: CT findings. *Int J Clin Exp Med*. 2015;8(11):21351-21357.

37. Goto Y, Yonekawa Y. Worldwide distribution of moyamoya disease. *Neurol Med Chir (Tokyo)*. 1992;32(12):883-886. doi:10.2176/nmc.32.883

Résumé :

Introduction : L'objectif de ce travail était d'analyser la perfusion cérébrale en Imagerie par Résonnance Magnétique (IRM) chez des patients atteints de syndrome ou de maladie de Moya Moya, avec une révélation ischémique ou hémorragique.

Matériel et méthodes : Nous avons réalisé une étude rétrospective monocentrique incluant les patients adultes du CHU de Toulouse présentant une Angiopathie de Moya Moya (AMM) révélée par un évènement ischémique ou hémorragique et documentée par une IRM avec séquence de perfusion cérébrale. L'analyse volumétrique et topographique (Moya Score) des cartographies Tmax a été réalisée avec le logiciel OLEA SPHERE® 3.0.

Résultats : Dans cette étude portant majoritairement sur une population caucasienne (73%), 62 patients ont été inclus : 45 dans le groupe ischémique et 17 dans le groupe hémorragique. L'analyse volumétrique n'a pas mis en évidence de différence significative entre les groupes ischémique et hémorragique (10,9%/7,8% >4s ; 1,3%/0,2% >6s). En revanche le territoire jonctionnel profond du Moya Score était significativement plus fréquemment hypoperfusé chez les patients à révélation ischémique, à la partie haute des ventricules latéraux (57%/24%) comme sur la coupe au-dessus des ventricules (83%/59%) pour l'étude de l'hypoperfusion au-delà de 4 secondes ; uniquement sur la coupe au-dessus des ventricules latéraux (64%/30%) pour l'étude de l'hypoperfusion au-delà de 6 secondes.

Conclusion : L'hypoperfusion des territoires jonctionnels profonds était plus fréquente chez les patients présentant une forme ischémique d'AMM. Chez ces patients l'hypoperfusion sur les cartographies Tmax était plus marquée, mais sans différence significative.

MARQUE Jean-François 2021 TOU3 1741

Etude des caractéristiques de perfusion cérébrale par imagerie de résonnance magnétique chez des patients atteints de syndrome ou de maladie de Moya Moya en fonction du tableau clinique initial

RESUME EN FRANÇAIS :
Introduction : L'objectif de ce travail était d'analyser la perfusion cérébrale en Imagerie par Résonnance Magnétique (IRM) chez des patients atteints de syndrome ou de maladie de Moya Moya, avec une révélation ischémique ou hémorragique.
Matériel et méthodes : Nous avons réalisé une étude rétrospective monocentrique incluant les patients adultes du CHU de Toulouse présentant une Angiopathie de Moya Moya (AMM) révélée par un évènement ischémique ou hémorragique et documentée par une IRM avec séquence de perfusion cérébrale. L'analyse volumétrique et topographique (Moya score) des cartographies Tmax a été réalisée avec le logiciel OLEA SPHERE® 3.0.
Résultats : Dans cette étude portant majoritairement sur une population caucasienne (73%), 62 patients ont été inclus : 45 dans le groupe ischémique et 17 dans le groupe hémorragique. L'analyse volumétrique n'a pas mis en évidence de différence significative entre les groupes ischémique et hémorragique (10,9%/7,8% >4s ; 1,3%/0,2% >6s). En revanche le territoire jonctionnel profond du Moya score était significativement plus fréquemment hypoperfusé chez les patients à révélation ischémique, à la partie haute des ventricules latéraux (57%/24%) comme sur la coupe au-dessus des ventricules (83%/59%) pour l'étude de l'hypoperfusion au-delà de 4 secondes ; uniquement sur la coupe au-dessus des ventricules latéraux (64%/30%) pour l'étude de l'hypoperfusion au-delà de 6 secondes.
Conclusion : L'hypoperfusion des territoires jonctionnels profonds était plus fréquente chez les patients présentant une forme ischémique d'AMM. Chez ces patients l'hypoperfusion sur les cartographies Tmax était plus marquée, mais sans différence significative.

TITRE EN ANGLAIS : Magnetic resonance imaging study of brain perfusion characteristics in patients with Moya Moya syndrome or disease according to the initial clinical picture

DISCIPLINE ADMINISTRATIVE : Médecine spécialisée clinique

MOTS-CLÉS : Moya Moya, IRM, perfusion, ischémique, hémorragique

INTITULÉ ET ADRESSE DE L'UFR OU DU LABORATOIRE :
Université Toulouse III-Paul Sabatier
Faculté de médecine Toulouse-Purpan,
37 Allées Jules Guesde 31000 Toulouse

Directeur de thèse : Monsieur le Docteur Jean DARCOURT