UNIVERSITE TOULOUSE III – PAUL SABATIER

FACULTE DE CHIRURGIE DENTAIRE

ANNEE 2021 2021 TOU3 3043

THESE

POUR LE DIPLOME D'ETAT DE DOCTEUR EN CHIRURGIE DENTAIRE

Présentée et soutenue publiquement

par

Camille PANISSARD

Le 8 Juillet 2021

L'AUTOTRANSPLANTATION DENTAIRE

Directrice de thèse : Dr Leonor COSTA MENDES

JURY

Président :	Professeur Philippe POMAR
1er assesseur :	Docteur Marie GURGEL-GEORGELIN
2ème assesseur :	Docteur Sara LAURENCIN-DALICIEUX
3ème assesseur :	Docteur Leonor COSTA MENDES
Invité :	Professeur Frédéric VAYSSE

Faculté de Chirurgie Dentaire

➔ DIRECTION

DOYEN
M. Philippe POMAR

ASSESSEUR DU DOYEN
Mme Sabine JONIOT
Mme Sara DALICIEUX-LAURENCIN

CHARGÉS DE MISSION
M. Karim NASR (*Innovation Pédagogique*)
M. Olivier HAMEL *(Maillage Territorial)*
M. Franck DIEMER *(Formation Continue)*
M. Philippe KEMOUN *(Stratégie Immobilière)*
M. Paul MONSARRAT *(Intelligence Artificielle)*

PRÉSIDENTE DU COMITÉ SCIENTIFIQUE
Mme Cathy NABET

DIRECTRICE ADMINISTRATIVE
Mme Muriel VERDAGUER

➔ HONORARIAT

DOYENS HONORAIRES
M. Jean LAGARRIGUE +
M. Jean-Philippe LODTER +
M. Gérard PALOUDIER
M. Michel SIXOU
M. Henri SOULET

➔ ÉMÉRITAT

M. Damien DURAN
Mme Geneviève GRÉGOIRE
M. Gérard PALOUDIER

➔ PERSONNEL ENSEIGNANT

Section CNU 56 : Développement, Croissance et Prévention

56.01 ODONTOLOGIE PEDIATRIQUE et ORTHOPEDIE DENTO-FACIALE (Mme Isabelle BAILLEUL-FORESTIER)

ODONTOLOGIE PEDIATRIQUE

Professeurs d'Université :	Mme Isabelle BAILLEUL-FORESTIER, M. Frédéric VAYSSE
Maîtres de Conférences :	Mme Emmanuelle NOIRRIT-ESCLASSAN, Mme Marie- Cécile VALERA, M. Mathieu MARTY
Assistants :	Mme Alice BROUTIN, Mme Marion GUY-VERGER
Adjoints d'Enseignement :	M. Sébastien DOMINE, M. Robin BENETAH, M. Mathieu TESTE,

ORTHOPEDIE DENTO-FACIALE

Maîtres de Conférences :	M. Pascal BARON, Mme Christiane LODTER, M. Maxime ROTENBERG
Assistants :	Mme Isabelle ARAGON, Mme Anaïs DIVOL,

56.02 PRÉVENTION, ÉPIDÉMIOLOGIE, ÉCONOMIE DE LA SANTÉ, ODONTOLOGIE LÉGALE (Mme NABET Catherine)

Professeurs d'Université :	M. Michel SIXOU, Mme Catherine NABET, M. Olivier HAMEL
Maître de Conférences :	M. Jean-Noël VERGNES
Assistant :	M. Julien ROSENZWEIG
Adjoints d'Enseignement :	M. Alain DURAND, Mlle. Sacha BARON, M. Romain LAGARD, Mme Géromine FOURNIER M. Fabien BERLIOZ, M. Jean-Philippe GATIGNOL, Mme Carole KANJ

Section CNU 57 : Chirurgie Orale, Parodontologie, Biologie Orale

57.01 CHIRURGIE ORALE, PARODONTOLOGIE, BIOLOGIE ORALE (M. Philippe KEMOUN)

PARODONTOLOGIE

Maîtres de Conférences : M. Pierre BARTHET, Mme Sara DALICIEUX-LAURENCIN, Mme Alexia VINEL
Assistants : Mme. Charlotte THOMAS, M. Joffrey DURAN
Adjoints d'Enseignement : M. Loïc CALVO, M. Christophe LAFFORGUE, M. Antoine SANCIER, M. Ronan BARRE , Mme Myriam KADDECH, M. Matthieu RIMBERT,

CHIRURGIE ORALE

Professeur d'Université : Mme Sarah COUSTY
Maîtres de Conférences : M. Philippe CAMPAN, M. Bruno COURTOIS
Assistants : Mme Léonore COSTA-MENDES, M. Clément CAMBRONNE
Adjoints d'Enseignement : M. Gabriel FAUXPOINT, M. Arnaud L'HOMME, Mme Marie-Pierre LABADIE, M. Luc RAYNALDY, M. Jérôme SALEFRANQUE,

BIOLOGIE ORALE

Professeur d'Université : M. Philippe KEMOUN
Maîtres de Conférences : M. Pierre-Pascal POULET, M Vincent BLASCO-BAQUE
Assistants : M. Antoine TRIGALOU, Mme Inessa TIMOFEEVA, M. Matthieu MINTY, Mme Chiara CECCHIN-ALBERTONI
Adjoints d'Enseignement : M. Mathieu FRANC, M. Hugo BARRAGUE, M. Maxime LUIS

Section CNU 58 : Réhabilitation Orale

58.01 DENTISTERIE RESTAURATRICE, ENDODONTIE, PROTHESES, FONCTIONS-DYSFONCTIONS, IMAGERIE, BIOMATERIAUX (M. Serge ARMAND)

DENTISTERIE RESTAURATRICE, ENDODONTIE

Professeur d'Université : M. Franck DIEMER
Maîtres de Conférences : M. Philippe GUIGNES, Mme Marie GURGEL-GEORGELIN, Mme Delphine MARET-COMTESSE
Assistants : M. Jérôme FISSE, M. Sylvain GAILLAC, Mme Sophie BARRERE, Mme. Manon SAUCOURT M. Ludovic PELLETIER, M. Nicolas ALAUX
Adjoints d'Enseignement : M. Eric BALGUERIE, M. Jean- Philippe MALLET, M. Rami HAMDAN, M. Romain DUCASSE

PROTHÈSES

Professeurs d'Université : M. Serge ARMAND, M. Philippe POMAR
Maîtres de Conférences : M. Jean CHAMPION, M. Rémi ESCLASSAN, M. Florent DESTRUHAUT
Assistants : M. Antonin HENNEQUIN, M. Bertrand CHAMPION, Mme Caroline DE BATAILLE, Mme Margaux BROUTIN, Mme Coralie BATAILLE
Assistant Associé : M. Antoine GALIBOURG,
Adjoints d'Enseignement : M. Christophe GHRENASSIA, Mme Marie-Hélène LACOSTE-FERRE, M. Olivier LE GAC, M. Louis Philippe GAYRARD, M. Jean-Claude COMBADAZOU, M. Bertrand ARCAUTE, M. Eric SOLYOM, M. Michel KNAFO, M. Alexandre HEGO DEVEZA, M. Victor EMONET-DENAND M. Thierry DENIS

FONCTIONS-DYSFONCTIONS , IMAGERIE, BIOMATERIAUX

Maîtres de Conférences : Mme Sabine JONIOT, M. Karim NASR, M. Paul MONSARRAT
Assistants : M. Thibault CANCEILL, M. Julien DELRIEU, M. Paul PAGES
Adjoints d'Enseignement : Mme Sylvie MAGNE, M. Thierry VERGÉ, Mme Josiane BOUSQUET, M. Damien OSTROWSKI

Mise à jour pour le 25 mai 2021

Remerciements,

À mes parents, pour l'amour inconditionnel que vous me portez. Je vous remercie pour vos encouragements, votre soutien et votre implication quel que soit le projet entrepris. Votre parcours personnel et professionnel m'inspire.

À mes sœurs, Adèle et Mathilde, pour leur soutien continuel et sans faille dans mon parcours prolongé d'études. Je termine finalement bien après vous mon cursus universitaire. Que nos moments de complicité continuent !

À Sylvain, le destin a fini par nous réunir, j'espère que nous poursuivrons infiniment le même chemin.

À mamie, je te remercie pour la constance de tes encouragements.

À mémé, je te remercie de toujours croire en moi.

À toute ma famille, mes multiples cousins, je vous remercie.

À ma marraine et mon parrain dont la totale implication auprès de leurs patients m'inspire.

À Carole, je ne te remercierai jamais assez de m'avoir encouragée à suivre ton chemin. Qui aurait pensé que notre inexpérience de sage-femme dans un bloc d'accouchement en suractivité aurait scellé une amitié si profonde ? Je te souhaite le meilleur dans ta vie personnelle.

À Damien, nous savons que notre amitié perdurera au-delà des frontières. Merci pour ton soutien et ta participation.

À Giulia, le poids des années a conforté notre amitié. Que nos moments partagés se poursuivent !

À Florian, je te remercie de m'avoir toujours soutenue dans la bonne humeur et la convivialité. J'ai hâte de retrouver tes talents culinaires autour de mes qualités d'œnologue.

À Paul, je te remercie pour ta compréhension, ton soutien et tes encouragements sans faille.

À Lizza, Iskander, Marie-Ange, Margot, Anne, Pauline, Hélène et les autres, je vous remercie pour être à mes côtés toujours aussi fidèlement pour partager les bons moments de ma vie. Cette amitié nous lie pour toujours.

À Lucie, Doria et Claire, nous nous sommes rencontrées sur les bancs de la fac en première année. Depuis nous avons grandi, mais notre amitié restera fidèle.

À mes amies sages-femmes, Enora, Auriane, Sophie, Carole, Anne-Charlotte, nous avons passé des moments ensemble qui resteront gravés dans ma mémoire. Je souhaite que cette amitié dure.

À Sarah, ma binôme adorée, nous en avons traversé des galères et des péripéties toutes les deux… Bien au-delà d'avoir été ma binôme de clinique, tu es aujourd'hui une amie.

À Laetitia, Pauline, Mélanie, Quentin, Matthieu, Charles j'ai été ravie de partager ces moments à la fac et surtout en dehors, en votre compagnie. J'ai hâte d'en partager d'autres.

À tout le personnel soignant de l'ombre, je vous suis reconnaissante.

À tous ceux que je n'ai pas cités mais que je n'ai pas oubliés.

À Papi, je te dédie cette thèse.

À notre président du jury,

Monsieur le Professeur Philippe POMAR

- Doyen de la Faculté de Chirurgie Dentaire de Toulouse,
- Professeur des Universités, Praticien Hospitalier d'Odontologie,
- Lauréat de l'Institut de Stomatologie et Chirurgie Maxillo-Faciale de la Salpêtrière,
- Habilitation à Diriger des Recherches (H.D.R.),
- Officier dans l'Ordre des Palmes Académiques
- Colonel de réserve citoyenne du service de santé des armées (CDC-RC)

Vous nous avez fait l'honneur d'accepter la présidence de notre jury de thèse, nous vous en remercions sincèrement. Nous vous sommes reconnaissants pour votre disponibilité et votre humanité sans faille. Veuillez trouver ici notre plus grand respect et l'expression de notre gratitude.

À notre jury de thèse,

Madame le Docteur Marie GURGEL-GEORGELIN

- Maître de Conférences des Universités, Praticien Hospitalier d'Odontologie,
- Docteur en Chirurgie Dentaire,
- Maîtrise des Sciences Biologiques et Médicales
- D.E.A. MASS Lyon III,
- Ancienne Interne des Hôpitaux,
- Doctorat d'Université - Université d'Auvergne-Clermont

Nous vous remercions d'avoir accepté de siéger à notre jury avec tant de spontanéité et d'enthousiasme. Votre bienveillance et vos grandes qualités de pédagogue nous aurons marqués tout au long de notre cursus universitaire. Veuillez trouver dans cette thèse le témoignage de notre plus grande gratitude et notre plus grand respect.

À notre jury de thèse,

Madame le Docteur Sara LAURENCIN-DALICIEUX

- Maître de Conférences des Universités, Praticien Hospitalier d'Odontologie,
- Docteur en Chirurgie Dentaire,
- Docteur de l'Université Paul Sabatier,
- Diplôme Universitaire de Parodontologie
- Lauréate de l'université Paul Sabatier
- Diplôme Universitaire d'Injection d'Acide Hyaluronique en Odontologie
- Diplôme Universitaire Approches Innovantes en Recherche Biomédicale et en Méta-recherche

Nous vous remercions d'avoir accepté de prendre part à notre jury de thèse. La qualité de votre enseignement clinique et théorique nous a beaucoup apporté tout au long de notre cursus universitaire, et a développé un attrait certain pour votre matière, la parodontologie. Veuillez trouver ici le témoignage de notre plus grand respect.

À notre directrice de thèse,

Madame la Docteur Leonor COSTA MENDES

- Assistante Hospitalo-Universitaire d'Odontologie,
- Docteur en Chirurgie Dentaire,
- Spécialiste qualifiée en Chirurgie Orale

Nous souhaitons vous remercier d'avoir accepté la direction de cette thèse. Votre accompagnement si bienveillant et si rigoureux tout au long de ce travail nous ont permis d'accomplir cette thèse. Nous vous témoignons nos plus grandes considérations professionnelles et personnelles. Votre humilité force notre admiration et notre respect.

À notre jury de thèse,

Monsieur le Professeur Frédéric VAYSSE

- Professeur des Universités, Praticien Hospitalier d'Odontologie,
- Chef adjoint du pôle CVR,
- Lauréat de l'Université Paul Sabatier.

Vous avez accepté notre invitation avec beaucoup de spontanéité, soyez assuré de notre considération et de notre profond respect.

TABLE DES MATIÈRES

INTRODUCTION **14**

1. GÉNÉRALITÉS **15**

1.1. Terminologie 15

1.2. Histoire 16

1.3. Principes de l'autotransplantation 20

2. NOTIONS ANATOMIQUES ET HISTOLOGIQUES **21**

2.1. Éléments anatomiques à considérer 21

2.1.1. La gencive 21

2.1.2. Le complexe cément - ligament alvéolo-dentaire - os alvéolaire 23

2.1.2.1. Le cément 23

2.1.2.2. L'os alvéolaire 23

2.1.2.3. Le ligament alvéolo-dentaire 24

2.1.3. Le complexe dentino-pulpaire 27

2.1.4. Le sac folliculaire 28

2.1.5. La gaine épithéliale de Hertwig 28

2.2. Édification radiculaire et éruption 31

2.2.1. Édification radiculaire 31

2.2.2. Éruption 32

2.3. Processus de cicatrisation après autotransplantation 34

2.3.1. Au niveau parodontal 34

2.3.2. Au niveau pulpaire 37

2.3.2.1. Transplant immature 37

2.3.2.2. Transplant mature 39

2.4. Complications pulpaires et parodontales suite à une autotransplantation 41

2.4.1. Complications pulpaires 41

2.4.1.1. Nécrose pulpaire 41

2.4.1.2. Oblitération canalaire 41

2.4.1.3. Résorption interne inflammatoire 43

2.4.2. Complications parodontales 44

2.4.2.1. Résorption de surface 44

2.4.2.2. Résorption externe inflammatoire 45

2.4.2.3. Résorption de remplacement et ankylose 46

2.5. Implications cliniques 49

3. TECHNIQUE CHIRURGICALE 52
3.1. Indications 52
3.1.1. Stomatologiques 52
3.1.2. Générales 53
3.1.2.1. Âge 53
3.1.2.2. Motivation et coopération 53
3.1.3. Locales 54
3.1.3.1. Hygiène buccale 54
3.1.3.2. État parodontal 54
3.1.3.3. Le transplant 54
3.1.3.3.1. Édification radiculaire 54
3.1.3.3.2. Morphologie 55
3.1.3.3.3. Antécédents de la dent donneuse 55
3.1.3.3.4. Accessibilité et difficulté opératoire 55
3.1.3.4. Le site receveur 56
3.2. Contre-indications 56
3.2.1. Générales/médicales 56
3.2.2. Locales 58
3.3. Bilan pré-opératoire 59
3.3.1. Anamnèse 59
3.3.2. Examen clinique 60
3.3.2.1. Site receveur 60
3.3.2.2. Site donneur 61
3.3.2.3. Occlusion et parafonctions 61
3.3.3. Examens complémentaires 61
3.3.3.1. Examens biologiques 61
3.3.3.2. Examens radiographiques 61
3.3.3.2.1. Orthopantomogramme 62
3.3.3.2.2. Rétro-alvéolaire 62
3.3.3.2.3. CBCT 62
3.3.3.3. Réalisation de moulages d'étude 63
3.4. Planification de l'intervention et apport du numérique 64
3.4.1. CBCT, bilan pré-opératoire et précision 64
3.4.2. La planification virtuelle 64
3.4.3. Les aides chirurgicales issues du numérique 66
3.4.3.1. Les gabarits chirurgicaux sur mesure ou CARP models 66
3.4.3.1.1. Avènement des CARP models 66
3.4.3.1.2. Intérêt des CARP models 68
3.4.3.1.3. CARP models versus gabarits standardisés 69
3.4.3.2. Guides chirurgicaux 70

3.4.3.3. Forêts personnalisés 72
3.5. Protocole opératoire 74
3.5.1. Anesthésie 74
3.5.2. Préparation du site receveur 75
3.5.2.1. Protocole en 1 temps chirurgical 75
3.5.2.1.1. Site receveur denté 75
3.5.2.1.2. Site receveur édenté 77
3.5.2.2. Protocole en 2 temps chirurgicaux 77
3.5.3. Prélèvement du transplant 78
3.5.4. Mise en place du transplant 80
3.5.5. Sutures du lambeau 81
3.5.6. Contention 82
3.5.7. Prescriptions post-opératoires 83
3.5.7.1. Ordonnance 83
3.5.7.1.1. Antibiotiques 83
3.5.7.1.2. Antalgiques 84
3.5.7.1.3. Matériel d'hygiène bucco-dentaire et solution antiseptique 84
3.5.7.2. Consignes et précautions post-opératoires 84
3.5.8. Traitement endodontique 85
3.5.8.1. Traitement endodontique avant la chirurgie 85
3.5.8.2. Traitement endodontique per-opératoire 85
3.5.8.3. Traitement endodontique post-opératoire 85
3.5.8.4. Vers un traitement endodontique électif 86
3.6. Suivi post-opératoire 87
3.7. Cas clinique 88

4. AUTOTRANSPLANT VERSUS IMPLANT 93
4.1. Comparaison biologique 93
4.2. Taux de survie et taux de réussite 95
4.2.1. Taux de survie et taux de réussite de l'autotransplantation 95
4.2.2. Taux de survie et taux de réussite d'un implant unitaire 97
4.3. Intérêts thérapeutiques de l'implant et de l'autotransplant 99

CONCLUSION 101

TABLE DES ILLUSTRATIONS 103

BIBLIOGRAPHIE 106

INTRODUCTION

À l'ère du tout titane et du collage, les alternatives thérapeutiques au remplacement de l'organe dentaire sont nombreuses. Parmi elles, figure l'autotransplantation, une alternative thérapeutique biologique.

L'autotransplantation dentaire est une technique chirurgicale qui consiste à placer chez un même individu une dent récemment extraite dans une cavité alvéolaire naturelle ou préparée artificiellement, afin de remplacer une dent manquante ou prête à être avulsée.

Pratiquée depuis des millénaires, la technique de l'autotransplantation dentaire peine pourtant à trouver sa place parmi ces thérapeutiques. L'autotransplantation est-elle donc aussi légitime que les autres thérapeutiques prothétiques, notamment implantaires ?

L'histoire de l'autotransplantation portée à notre connaissance dans la première partie de ce travail permet de comprendre la mésestime pour cette technique au profit de l'implantologie. L'empirisme d'autrefois, les complications et échecs sont restés, à tort, ancrés dans la mémoire des praticiens.

L'évolution des connaissances sur les phénomènes biologiques de cicatrisation voire de régénération tissulaire, fulgurante au cours du dernier siècle, a su profiter à l'autotransplantation dentaire. Le deuxième volet fait état de notions histologiques actuelles à ce sujet pour mieux comprendre les implications cliniques qui en découlent.

Par la suite, la technique chirurgicale sera décrite. Nous verrons que l'apport du numérique et la planification chirurgicale optimisent les principes biologiques de cicatrisation et standardisent le protocole pour rendre l'intervention plus prédictible et plus fiable.

Enfin, la dernière partie opposera le transplant à l'implant d'un point de vue biologique et d'un point de vue statistique en termes de succès et de survie. Elle rendra compte de la légitimité de l'autotransplantation par rapport à la technique implantaire dans certaines situations cliniques précises, ainsi que de sa complémentarité avec celle-ci.

1. GÉNÉRALITÉS

1.1. Terminologie

- Une greffe désigne le transfert d'un fragment de tissu ou d'organe d'un point à un autre d'un même individu ou d'un individu à un autre (1).

- Une transplantation consiste en un transfert d'un organe entier d'un **donneur**, impliquant le rétablissement de la continuité vasculaire afférente et efférente de cet organe avec l'appareil circulatoire du receveur.
  Cette définition distingue la transplantation de la greffe, qui consiste en un transfert de tissu ou de partie d'organe sans pédicule vasculaire (1). Le terme de transplantation dentaire semble alors plus exact car il s'agit du transfert de l'organe dentaire dans son intégralité.
  Vincent et Merle Béral définissent la transplantation dentaire comme « une opération qui consiste à placer dans une cavité alvéolaire naturelle ou préparée artificiellement une dent récemment extraite, une dent conservée ou un germe dentaire » (2).

- On parle d'autotransplantation ou d'autogreffe ou encore de greffe/transplantation autogène ou autologue lorsque l'individu est à la fois le donneur et le receveur.

- Le terme d'homotransplantation ou allogreffe (ou greffe/transplantation homologue ou allogénique) est employé lorsque le donneur et le receveur sont différents mais appartiennent à la même espèce.

- Lorsque le donneur et le receveur appartiennent à des espèces différentes, on parle d'hétérotransplantation ou de xénogreffe (ou greffe/transplantation hétérologue ou xénogénique)(2).

- La dénomination d'implantation est réservée à l'insertion intraosseuse de matériaux hétérogènes, soit des racines artificielles en céramique ou plutôt à l'heure actuelle des implants en titane (2).

- Enfin le terme de réimplantation dentaire concerne l'autotransplantation d'une dent qui a été extrusée complètement de son alvéole de manière intentionnelle ou non, dans cette même alvéole (3).

1.2. Histoire

« C'est un vieux rêve humain que de transplanter les dents, et si les échecs ont été nombreux, il faut admirer la persévérance des thérapeutes et quelques fois leur imagination » s'exprima Durivaux (4).

Les techniques de réimplantations et transplantations ne datent pas d'aujourd'hui. Les premiers témoins sont retrouvés au 3e millénaire avant J-C. et l'étude de l'histoire de l'art dentaire révèle que de nombreux praticiens se sont essayés dans ce domaine. Le premier organe à être greffé est d'ailleurs l'organe dentaire.

En Chine, un compendium médical écrit pendant la Haute Antiquité sous les règnes des empereurs Chin-Noug (3216 av J.-C.) et Hou- Angty (2636 av J.-C.) évoque des réimplantations dentaires et des contentions : « lorsque les dents sont ébranlées ou sorties de leurs alvéoles, on les remet en place et on les maintient à l'aide de baguettes de bambou reliées entre elles par des fils d'or » (5).

En Égypte, il a été retrouvé sur des momies des contentions en fil d'or maintenant soit des dents propres à l'individu, soit des dents artificielles (dents en ivoire ou en bois), soit des dents appartenant à un autre individu (probablement des esclaves). La présence d'un forage mésio-distal sur des incisives indique plutôt que les contentions ont été réalisées post-mortem par des embaumeurs précautionneux, soucieux de restaurer une certaine esthétique au visage du défunt. En effet, ce forage semble irréalisable directement en bouche. Néanmoins, le crâne de Tura-El-Asmant daté entre 500 et 300 ans avant J-C découvert par le Dr JJ Quenouille et étudié par le professeur Zaki Iskander dans une tombe d'Hélouan en Basse Égypte peut être considéré comme le témoin de la pratique de la réimplantation à cette époque. Une attelle en argent traverse la 11 et la relie aux collets de 12 et 21. Le rétrécissement de l'espace entre la 12 et la 21 de 1,5 mm est un argument en faveur d'une réalisation de la contention ante-mortem (6).

Figure 1 – *Photographies du crâne de Tura-El-Asmant par J.J Quenouille (époque Ptolémaïque) (6)*

Étrusques, Grecs et Romains de l'Antiquité usaient de ces procédés. Hippocrate (460 av J.-C. – 377 av J.-C.) recommande dans un de ses ouvrages du corpus de « mettre en place les dents dérangées lors de fractures du maxillaire inférieur et de les maintenir à l'aide de fils d'or ».

Vers l'an 1000, le père de la chirurgie moderne, Abulcassis dédie dans son manuscrit de chirurgie « Al-Tasrif » un chapitre entier aux techniques de consolidation au fil d'or de « dents branlantes ou enfoncées par un choc ou une chute » (7).

À l'époque de la Renaissance, l'anatomiste André Vésale (1514-1564) dégagea lui-même une de ses canines maxillaires.

En 1532, Ambroise Paré rapporte un cas d'homotransplantation « un Homme digne d'être cru m'a affirmé qu'une princesse ayant fait arracher une dent, s'en fit remettre subit une autre d'une sienne damoiselle, laquelle se reprint, et quelques temps après mâchait dessus comme sur celle qu'elle avait fait arracher auparavant. Cela ai-je ouï dire, mais je ne l'ai pas vu, et s'il est vrai, il peut bien être. » (8).

Louis Guyon écrit dans *Le miroir de beauté et santé corporelle* en 1595 : « si l'on arrache une dent pour une autre, il faut la remettre soudain dans son alvéole et qu'on l'attache avec filet à la voisine et se reprendra ainsi que je l'ai vu souvent ». Dupont, opérateur du roi Louis XIII traite des odontalgies par la réimplantation immédiate après extraction de la dent douloureuse. Il effectue également des homotransplantations sur des dents prélevées sur des cadavres ou sur des vivants dont il fait la promotion dans des brochures « C'est qu'après avoir arraché une Dent gastée et pourrie, il en remet et applique à l'instant en la mesme place une prise d'un autre corps humain, de pareille forme et grandeur de celle qu'il a arrachée, laquelle par son industrie y prend un tel affermissement qu'elle sert aux mesmes usages qu'une Dent qui aurait pris naissance en ce même lieu... » (9).

En Angleterre, Charles Allen's auteur du premier manuel dentaire anglais The operator for the teeth en 1685 prône la transplantation de dents d'animaux plutôt que d'êtres humains, déclarant que ces dernières étaient "inhumaines" et "pratiquées avec trop de difficultés" (10).

Au XVIIIe siècle, Pierre Fauchard relate le cas d'une homotransplantation d'une canine d'un soldat à son capitaine. Dans son traité Le Chirurgien-dentaire, il recommande la réimplantation ou la transplantation surtout chez les personnes jeunes (2).

En 1771, John Hunter nommé « le fondateur de la réimplantation et de la transplantation dentaire scientifique » par Andreasen démontre qu'une dent humaine transplantée dans une crête de coq « adhère partout à la crête par des vaisseaux analogues à ceux unissant la dent avec la gencive et

l'alvéole ». Il a également décrit les phénomènes de résorption radiculaire après allotransplantation de dents chez l'homme (3).

Benjamin Bell écrit en 1785 sur la transplantation de dents dans son livre, *A system of surgery* (volume 5, p 76), sur la façon dont la dent transplantée doit être "exempte de scorbut et de la lues venera", appréciant ainsi l'importance de l'opération dans la transmission de diverses infections. Il préconise de tremper la dent quelques secondes dans l'eau tiède avant de la transplanter (11).

Figure 2 - *Gravure sur papier colorée à la main intitulée « Transplanting of teeth » par Thomas Rowlandson (1787) (11) Transplantation collective de dents avec la mention sur la porte «* Most money given for live teeth"

Au début du XIXe siècle, une prise de conscience sur la possibilité de transmission de maladies infectieuses (syphilis, tétanos…) par Pfaff ainsi que le caractère « inhumain » de ces pratiques mettent dans l'ombre celles-ci en France et en Allemagne alors qu'en Angleterre le marché des dents fraichement extraites est en plein essor.

Le concept de démarche expérimentale émergeant dans la seconde moitié du XIXe siècle, permet des avancées scientifiques considérables ayant pour conséquence une modification des pratiques. Les notions d'asepsie, d'antisepsie, et les progrès en histologie vont améliorer les procédés autrefois empiriques (11). En 1861, Vasey propose que la transplantation dentaire soit effectuée avant que la dent ait terminé sa formation pour éviter la résorption et la transmission d'infection.

Les premiers essais de transplantations de germes dentaires par Legros et Magitot voient le jour en 1874(2).

Les premières racines artificielles en porcelaine font leur apparition (Waisser, 1885). L'émergence de l'implantologie éclipse alors les techniques de transplantations et réimplantations jugées trop aléatoires et trop exigeantes en terme d'indications et de technique opératoire (11).

Il faudra attendre les années 1950 pour voir ressurgir des expérimentations et des publications à leur sujet. La compréhension des processus de cicatrisation, les observations histologiques et physiopathologiques, la rigueur clinique et l'expérimentation des chercheurs tels que Glasstone, de Mardfin, Lefkowitz (1954), Apfel (1954), Hale (1956), Moss (1958), Andreasen, Nordenran, Bergman(1968), entre autres, permettent de préciser les indications et limites de ces techniques et d'établir des protocoles cliniques (12).

Aujourd'hui, ces derniers auteurs sont encore d'actualités et nombreux de leurs travaux sont cités dans les publications. L'équipe d'Andreasen poursuit ses travaux de recherche à ce jour.

1.3. Principes de l'autotransplantation

Selon Andreasen et Tsukiboshi, les autotransplantations dentaires peuvent être pratiquées dans les trois situations cliniques suivantes (13) :

- le remplacement de dents absentes ou condamnées à l'avulsion, la situation la plus fréquente correspondant à l'autotransplantation de dents de sagesse en place de premières molaires, suite à un processus carieux ;
- le repositionnement chirurgical des dents incluses lorsque le traitement orthodontico-chirurgical est contre-indiqué ou lorsque celui-ci a échoué ;
- le redressement forcé de dents ectopiques ou présentant une ankylose primaire. Il s'agit d'une luxation chirurgicale de la dent dans le but de faciliter, voire de remplacer, le traitement orthodontique. Le terme d'autotransplantation intra-alvéolaire est alors utilisé.

2. NOTIONS ANATOMIQUES ET HISTOLOGIQUES

La réalisation d'autotransplantations requiert une connaissance anatomique et histologique des acteurs mis en jeu au cours de celles-ci : gencive, complexe cément - ligament alvéolaire - os alvéolaire, complexe dentino-pulpaire, sac folliculaire et gaine de Hertwig (3). En effet, ces structures sont impliquées dans des processus de cicatrisation à prendre en considération non seulement en pré-opératoire pour les anticiper, mais aussi en per-opératoire dans la technique chirurgicale et en post-opératoire dans la gestion des réactions tissulaires « indésirables » afin de garantir une intégration parodontale au transplant.

2.1. Éléments anatomiques à considérer

2.1.1. La gencive

La gencive, constituant du parodonte superficiel est une muqueuse orale de type masticatoire recouverte d'un épithélium kératinisé en nid d'abeille pénétré par des invaginations profondes d'un tissu conjonctif fibreux fermement inséré au tissu osseux sous-jacent. C'est un tissu de recouvrement très résistant assurant la protection des structures sous-jacentes et participant ainsi à l'intégrité de la partie coronaire des procès alvéolaires et des septa osseux interdentaires (14).

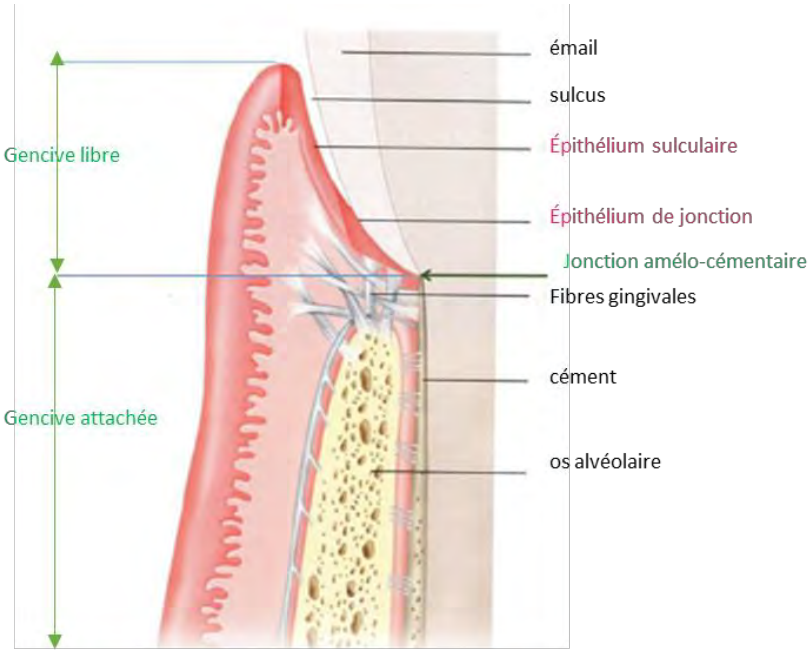

Figure 3 - *Schéma du paradonte en coupe parasagittale (15)*

La gencive libre ou marginale est appelée ainsi en raison de l'absence de liaison physique à la dent. Elle est limitée coronairement par le bord marginal et apicalement par un sillon marginal inconstant, situé sensiblement en regard de la jonction amélo-cémentaire.

Sa hauteur est d'environ 1,5 mm et comprend la hauteur du sulcus (environ 0,5 mm) et la hauteur de l'attache épithéliale (environ 1,0 mm) adhérant à la surface dentaire par des hémidesmosomes. Cet épithélium de jonction représente la limite entre le parodonte et la cavité buccale, car l'épithélium sulculaire fait face à la dent sans être en contact direct avec elle (14).

Cette gencive libre se termine coronairement entre deux dents par la gencive interdentaire : la papille. Le col de la papille est lui constitué de gencive libre, son corps de gencive attachée.

La gencive attachée est limitée coronairement par le sillon marginal ou la base du sulcus et apicalement par la ligne mucogingivale qui la sépare de la muqueuse alvéolaire. Elle est physiquement fermement attachée au cément, au périoste et à l'os alvéolaire par des fibres gingivales qui parcourent l'épaisseur du tissu conjonctif en tous sens (14). En effet, le système fibrillaire de la gencive est très complexe ; il est formé par des groupes de fibres de collagène qui ont différents sites d'insertion (3).

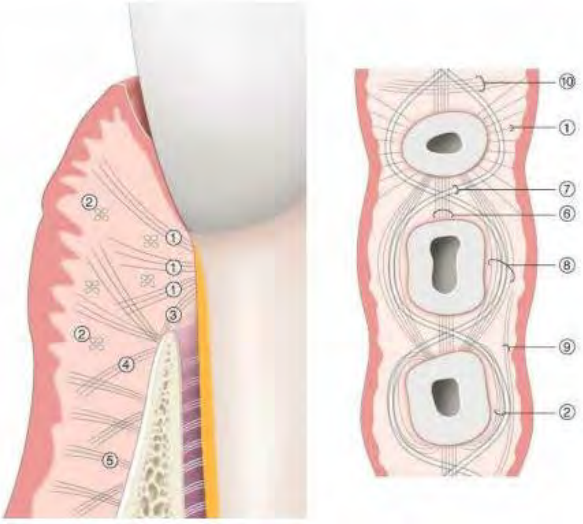

Figure 4 - *Schéma illustrant le réseau des fibres gingivales (14)*

1. dentogingivales ; 2 : circulaires/semi-circulaires ; 3 : dento-périostées ; 4 : alvéolo-gingivales ; 5 : périostogingivales ou gingivo-périostées ; 6 : transseptales ; 7 : transgingivales ; 8 : intercirculaires ; 9 : intergingivales ; 10 ; interpapillaires

Le périoste est une fine membrane ostéogénique et inextensible qui recouvre la surface de l'os cortical. Il est richement innervé et vascularisé. Son rôle principal intervient dans la croissance osseuse transversale, le remodelage et la cicatrisation osseuse post-traumatique (3,16).

2.1.2. Le complexe cément - ligament alvéolo-dentaire - os alvéolaire

2.1.2.1. Le cément

Le cément est un tissu calcifié d'origine conjonctive entourant la racine dentaire et recouvrant la dentine radiculaire. Ni innervé, ni vascularisé, il a pour rôle de permettre l'ancrage de la dent dans son alvéole par l'intermédiaire de l'insertion de fibres desmodontales de Sharpey (16).

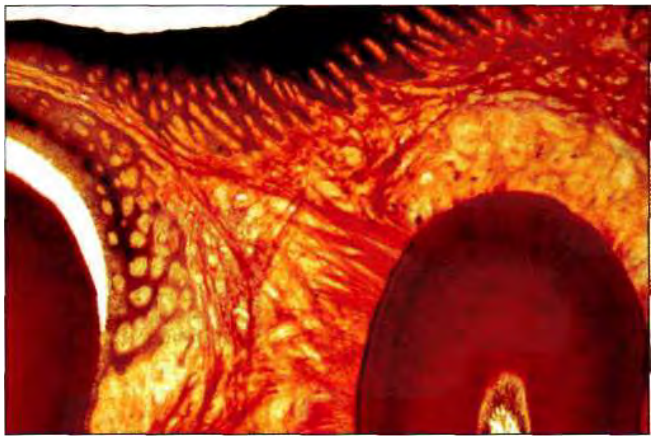

Figure 5 - *Coupe histologique montrant la complexité des faisceaux de fibres gingivales (20)*

2.1.2.2. L'os alvéolaire

L'os alvéolaire ou procès alvéolaire est un os de soutien et d'ancrage des dents qui contient les alvéoles dentaires. Il appartient au groupe des os plats, et est donc composé d'une corticale externe recouverte par le périoste, d'un os spongieux médian et d'une corticale interne appelée également lame cribliforme, lamina dura, paroi alvéolaire ou os alvéolaire propre. Entre deux alvéoles contigües, s'érige le septum interdentaire. Cet os n'existe que par la présence des dents « il naît, vit et meurt avec les dents ». Il est en continuité avec l'os basal du maxillaire et de la mandibule. La paroi alvéolaire est criblée de nombreux orifices (canaux de Volkmann) par lesquels les vaisseaux et les fibres nerveuses entrent et sortent mettant en communication les espaces médullaires osseux et le ligament alvéolo-dentaire. Ce tissu conjonctif calcifié subit un remodelage osseux selon les forces ou contraintes auxquelles il est soumis, qu'elles soient spontanées ou provoquées. Enfin, l'os alvéolaire affiche une double orientation fibrillaire : une trame intrinsèque avec des fibres de Sharpey et une trame extrinsèque constituée de la matrice déposée par les ostéoblastes alvéolaires (14,17–19).

2.1.2.3. Le ligament alvéolo-dentaire

Le ligament alvéolo-dentaire appelé desmodonte ou encore ligament parodontal est un tissu conjonctif fibrocellulaire dense d'origine ectomésenchymateuse qui s'interpose entre la corticale interne de l'os alvéolaire et le cément de la dent. Il est hautement vascularisé et innervé. Son épaisseur moyenne de 0,25 mm varie selon la localisation topographique (plus large au niveau de la crête alvéolaire et de l'apex de la racine, et plus fine au niveau du tiers moyen de la racine), selon l'âge de l'individu (épaisseur diminuée avec l'âge), selon l'état fonctionnel de la dent (élargi en cas d'hyperfonction et diminué en cas d'hypofonction).

- La fonction première du ligament parodontal est l'ancrage de la dent aux structures environnantes. Elle s'exerce par le biais des fibres de Sharpey insérées d'une part dans le cément, et dans l'os alvéolaire d'autre part. Ces fibres ont une orientation spécifique pour maximiser l'absorption des forces appliquées à la dent pendant la mastication (14).

- La composition de la matrice extra-cellulaire riche en glycoprotéines, glycosaminoglycanes, eau ainsi que son plexus vasculaire intervient dans l'adaptation aux pressions occlusales. Lors de l'application d'une force sur la dent, la matrice extra-cellulaire et le sang sont chassés vers les espaces médullaires. Cette **fonction d'amortisseur** n'est cependant pas uniquement imputable au ligament (14,20). Elle appartient à l'ensemble du complexe cément – ligament - os alvéolaire et demeure le fruit d'interactions complexes entre ces trois tissus.

- **La proprioception desmodontale** est garantie par la présence de nombreux mécanorécepteurs ressemblant à des corpuscules de Ruffini présents dans la partie apicale du ligament. La transmission des influx sensoriels permet la gestion de l'équilibre de l'occlusion et le fonctionnement du système manducateur par le système neuro-musculaire (coordination des muscles masticateurs, régulation de l'intensité des forces masticatoires et posture de la mandibule). Cette qualité proprioceptive est donc à considérer dans le cadre de réhabilitations prothétiques qui se voudraient compatibles avec la physiologie oro-faciale (18).

- Outre sa composante fibreuse abondante, le ligament parodontal renferme une population cellulaire dense et hétérogène. Il contient en grande proportion des fibroblastes, mais également des ostéoblastes, des cémentoblastes, des cellules mésenchymateuses indifférenciées, des cellules épithéliales (restes épithéliaux de Malassez), des cémentoclastes, des ostéoclastes et des cellules de l'immunité. Ces dernières assurent d'ailleurs avec le concours des réseaux vasculaires et lymphatiques un rôle trophique et de défense (18).

  Le desmodonte est donc un **véritable réservoir cellulaire** ce qui lui permet de garantir l'homéostasie, la réparation voire même la régénération de l'ensemble de l'appareil d'ancrage (14).

- ✓ ***Les fibroblastes*** desmodontaux sont orientés parallèlement aux faisceaux de fibres autour desquels s'enroulent leurs prolongements cytoplasmiques. De par leur activité de synthèse des fibres ligamentaires, ils sont principalement responsables de la formation et du maintien de l'ancrage de la dent dans l'alvéole osseuse, ainsi que de l'adaptation tissulaire en réponse aux sollicitations mécaniques. Ils assurent le remodelage constant de la composante collagénique, qu'ils sont à la fois capable de synthétiser, de phagoycter et de dégrader (14,18).

Le ligament alvéolo-dentaire est cémentogène par sa face interne et ostéogène par sa face externe (2).

- ✓ ***Les cémentoblastes*** sont les cellules responsables de la formation de la matrice organique du cément (fibres de collagène intrinsèques et substance fondamentale)(3). Ces cellules déposent le long de la surface radiculaire dans la couche hyaline encore non minéralisée des fibres de collagène perpendiculaires à la surface radiculaire puis s'éloignent en continuant la sécrétion de fibres, ce qui permet leur allongement et leur épaississement (17).
- ✓ ***Les ostéoblastes*** s'alignent le long des parois de l'alvéole, des espaces médullaires et des canaux haversiens ; ils sont responsables de la formation de l'os néoformé. Les ostéoblastes et les ostéoclastes participent ensemble au remodelage osseux (3).

Le concept de l'existence d'un progéniteur commun aux fibroblastes, cémentoblastes et ostéoblastes est évoqué pour la première fois en 1985 par Melcher (21). Peu après, des cellules souches mésenchymateuses appelées « Periodontal Ligament Stem Cells » («PDLSC ») sont mises en évidences dans les espaces périvasculaires du ligament(22). In vivo, les PDLSC sont capables de se différencier en fibroblastes, cémentoblastes, ostéoblastes et macrophages selon la réponse à apporter aux pressions exercées dans leur micro-environnement (force masticatoire, force orthodontique par exemple) ; cela dans le but de garantir l'homéostasie du système d'attache (23). Karring et Nyman illustrent à travers une série d'expériences le potentiel de régénération de l'attache parodontale ad integrum que possèdent ces cellules (24–26). Le caractère multipotent a par ailleurs été exploité de manière expérimentale dans le domaine de la thérapie cellulaire et de l'ingénieurerie tissulaire où les PDLSC ont pu dans des conditions de culture spécifiques, se différencier en fibroblastes, cémentoblastes, ostéoblastes, mais également en adipocytes (27), chondrocytes (28,29), cellules rétiniennes (30), cellules musculaires (31), cellules neurales (32), cellules pancréatiques (33). De plus, les propriétés immunosuppressives, la faible immunogénicité de ces cellules et leur accessibilité par des procédures minimalement invasives justifient davantage l'intérêt à leur accorder dans la médecine régénérative (34).

Cependant, le nombre de cellules souches et leur capacité de prolifération et de différenciation diminuent fortement avec l'âge, réduisant de façon importante la capacité de régénération tissulaire. Ainsi, on comprend l'intérêt de proposer davantage une thérapeutique d'autotransplantation à un sujet jeune.

- ✓ ***Les cellules des restes épithéliaux de Malassez*** résultent de la désintégration de la gaine de Hertwig au cours de l'édification radiculaire. Retrouvés près de la surface cémentaire au sein du desmodonte, les débris épithéliaux forment une sorte de résille autour de la racine. Leur localisation varie avec l'âge : jusqu'à une vingtaine d'années, ils sont situés près de l'apex pour être retrouvés plus tard dans la portion cervicale (14,18). Bien que le rôle et les fonctions de ces cellules soient encore mal connus et sujets à controverse (35), il a été montré qu'elles régulent négativement la résorption radiculaire, induisent la formation de cément acellulaire et contribuent à la réparation du cément (36) en activant leur potentiel à sécréter des protéines de matrice qui ont été exprimées dans le développement des dents (37).

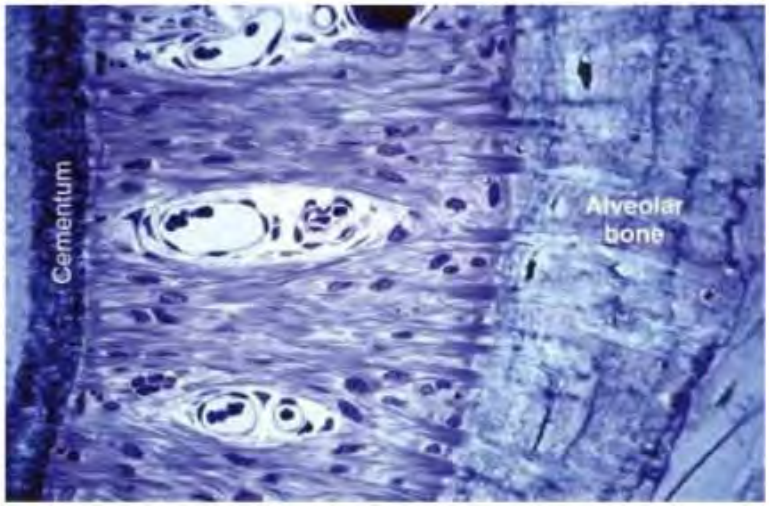

Figure 6 - *Coupe histologique vue au microscope montrant l'insertion des fibres ligamentaires dans le cément et l'os alvéolaire (15)*

Les fibres du ligament s'insèrent en faisceaux plus épais et plus espacés du côté de l'os alvéolaire (à droite), tandis que les faisceaux de fibres sont plus petits mais plus nombreux du côté du cément (à gauche).

S'il est cohérent de considérer ces 3 entités anatomiques - cément, ligament et os alvéolaire - ensemble et de les désigner sous le terme de complexe ou appareil d'ancrage pour mieux apprécier la complexité de leurs interactions réciproques, il faut tout de même souligner que le rôle principal est joué par le ligament alvéolo-dentaire, siège d'un métabolisme incessant et responsable de phénomènes de réparation et régénération.

2.1.3. Le complexe dentino-pulpaire

Le complexe dentino-pulpaire est qualifié ainsi à cause de la relation étroite qui lie ces deux tissus (38). C'est un organe unique capable de s'adapter et de répondre aux différents stimuli (39). Le rôle primaire de la pulpe en association avec la gaine de Hertwig intervient dans la formation radiculaire (3). Ultérieurement, la dentine protège la pulpe qui, elle, assure la « vitalité » de la dent (40).

La dentine recouverte par l'émail au niveau coronaire et par le cément au niveau radiculaire, constitue la masse principale de la dent. Il s'agit d'un tissu conjonctif minéralisé, non vascularisé et sans innervation. La dentine assure le support de l'organe mais surtout lui donne ses propriétés élastiques. Minéralisée à 70% par des cristaux d'hydroxyapatite, elle est également composée de 20% de matière organique et 10% d'eau. La partie organique est majoritairement composée de protéines qui joueront un rôle majeur dans le processus de cicatrisation, régénération pulpaire (38).

La structure tubulaire de la dentine lui confère une perméabilité responsable d'une communication réelle entre l'extérieur et l'intérieur de la dent, jusqu'à avoir des répercussions pulpaires.

La pulpe est un tissu conjonctif lâche spécialisé contenant des fibroblastes pour sa majorité, des odontoblastes possédant des prolongements pénétrant dans les tubuli dentinaires, des cellules souches mésenchymateuses pulpaires (41) (dental pulp stem cells ou DPSC), des cellules de l'immunité (cellules dendritiques, macrophages) (38).

C'est un tissu richement innervé et vascularisé :

- L'innervation pulpaire, une des plus importantes de l'organisme humain, est le support de la transmission des messages douloureux perçus par la dent au système nerveux central. Elle contrôle, à différents niveaux biologiques, la formation de dentine et les réponses inflammatoires et cicatricielles du complexe pulpo-dentinaire.
- L'apport sanguin est issu des artérioles qui pénètrent la pulpe par les foramina apicaux, cheminent vers la partie centrale et donnent naissance à de nombreuses collatérales radiantes (38). Le nombre de vaisseaux qui traversent le foramen apical semble dépendre du stade de maturation de la dent, les dents matures présentant un nombre plus faible de vaisseaux (3).
- Aux vaisseaux sanguins s'ajoutent des vaisseaux lymphatiques impliqués dans la régulation de la pression osmotique pulpaire et participant aux fonctions immunitaires de défense. Les vaisseaux lymphatiques sont en particulier chargés d'évacuer les exsudats en dehors de la pulpe et participent au maintien d'une balance équilibrée des fluides pulpaires (42).

2.1.4. Le sac folliculaire

Le sac folliculaire ou follicule dentaire est un sac de tissu conjonctif lâche qui entoure l'organe de l'émail de chaque dent depuis le stade de cupule. Il sépare alors le germe dentaire de l'os environnant. Il a pour origine les cellules des crêtes neurales céphaliques.

Il donnera naissance au complexe cément - ligament alvéolo-dentaire - os alvéolaire (43).

Le sac folliculaire joue également un rôle primordial dans l'éruption dentaire, notamment dans la phase intra-osseuse. En 1980, Cahill et Marks démontrent après des expériences sur des chiens, que l'ablation du sac folliculaire empêche totalement l'éruption de la dent (44). En 1984, ils remplacent une prémolaire de chien par une réplique de dent en métal sans toucher au sac folliculaire et constatent une éruption de ce matériel inerte (45). La structure responsable de l'éruption est donc le follicule dentaire, sans participation de la dent.

D'autres travaux expérimentaux ont par la suite démontré une polarisation du sac folliculaire :

- la partie coronaire responsable de l'induction de l'ostéoclasie de l'os supra-coronaire
- la partie basale impliquée dans l'apposition osseuse au niveau apical de la crypte osseuse ainsi que dans la formation radiculaire (46).

Parallèlement, les expérimentations de Kristerson (47), Andreasen (48,49) et Pogrel (50) dans le cadre d'autotransplantations ont démontré l'intérêt de maintenir l'intégrité du sac folliculaire pour éviter le phénomène d'ankylose par disparition du ligament parodontal suite à la mort des cellules du sac folliculaire (précurseur du ligament). **Il en ressort que l'abord chirurgical pour le prélèvement de l'autotransplant devra être pensé pour respecter autant que possible l'intégrité du sac folliculaire.**

2.1.5. La gaine épithéliale de Hertwig

La formation de la gaine épithéliale de Hertwig a lieu lorsque la formation de la couronne est achevée. À la fin de l'amélogénèse (stade de la cloche), l'activité mitotique s'intensifie au niveau de la zone de réflexion des épithéliums adamantin externe et interne. Ces deux feuillets épithéliaux s'allongent en s'infléchissant vers l'axe central du germe. Cette prolifération cellulaire conduit à la formation d'un manchon épithélial bi-stratifié qui s'étire en direction apicale : c'est la gaine épithéliale de Hertwig. Elle s'interpose entre deux zones d'ectomésenchyme : d'une part, la papille ectomésenchymateuse ou papille dentaire, future pulpe radiculaire, versant interne et d'autre part, versant externe, la couche interne (ou « investing layer ») du follicule dentaire (51,52).

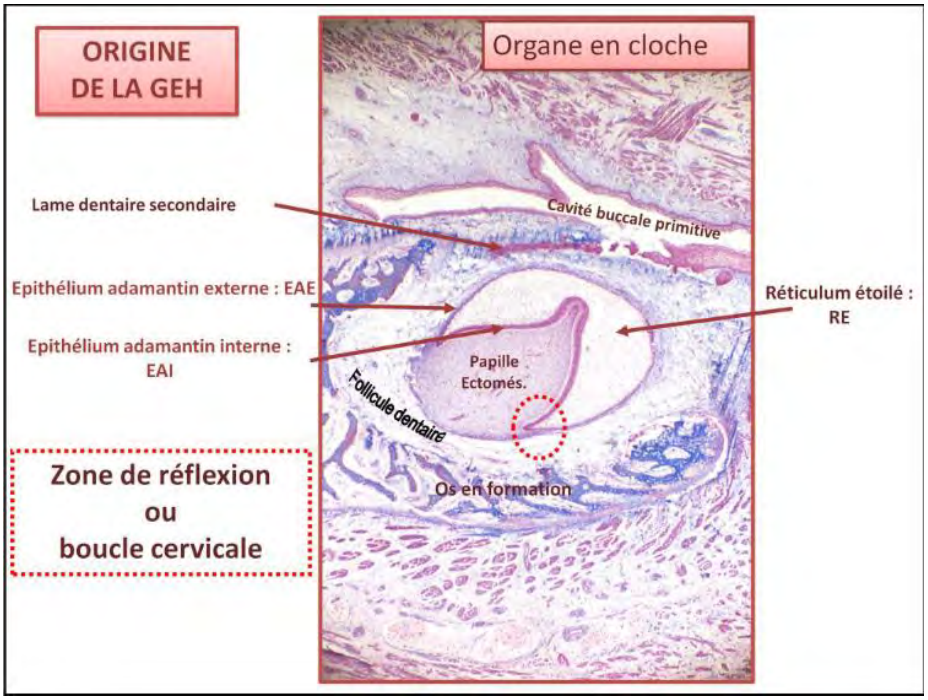

Figure 7 - *Coupe histologique légendée d'une dent en formation au stade d'organe en cloche situant l'origine de la gaine épithéliale de Hertwig (53)*

La gaine épithéliale de Hertwig est constituée de deux parties morphologiquement bien définies qui ne présentent pas de discontinuité visible (53):

- <u>Le diaphragme épithélial</u> (horizontal) qui délimite l'orifice ou foramen primaire par lequel la papille ectomésenchymateuse communique avec le follicule dentaire
- Une partie droite ou <u>gaine épithéliale proprement dite</u> va constituer la partie cervicale de la GEH

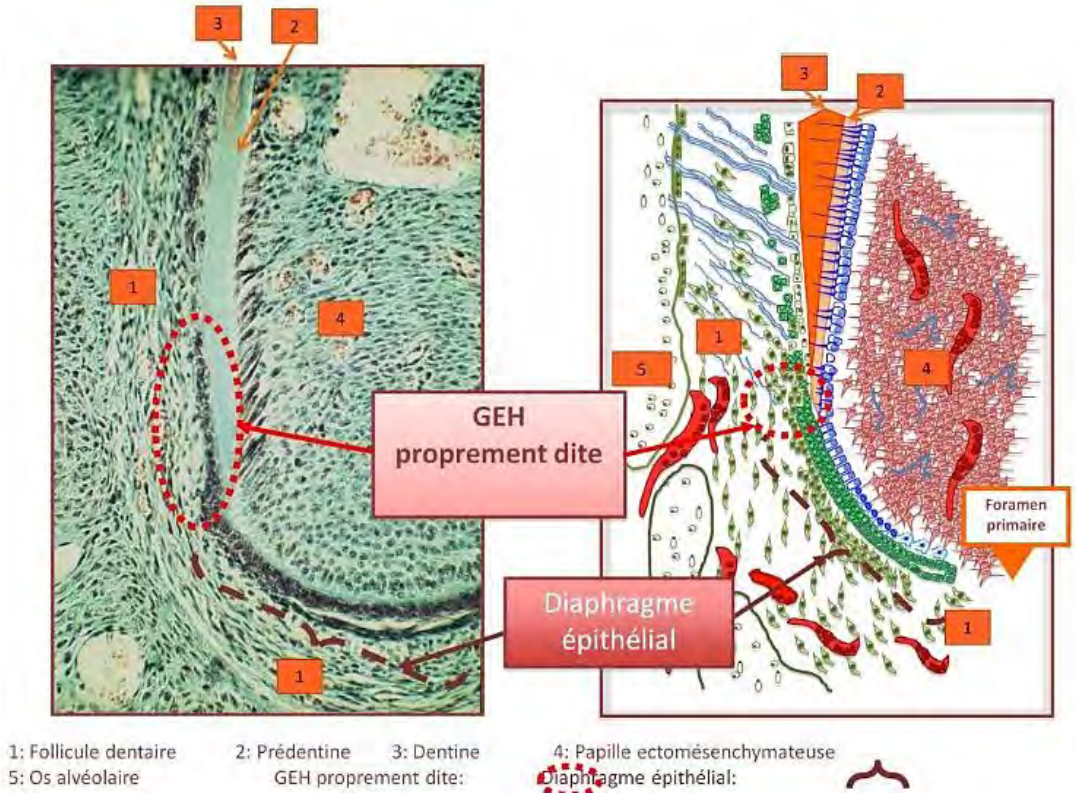

Figure 8 - *Schéma et coupe histologique montrant la structure de la gaine épithéliale de Hertwig (53)*

Elle possède un rôle majeur dans l'édification radiculaire en induisant principalement par sa portion apicale et selon un gradient temporo-spatial de cervical en apical, la cytodifférenciation des cellules indifférenciées de la papille ectomésenchymateuse en préodontoblastes dans un premier temps, puis en odontoblastes. Ceux-ci seront par la suite responsables de la production de dentine radiculaire.

Ultérieurement, elle se désintègre à mesure que la dentine radiculaire se forme, soit selon un gradient temporo-spatial de cervical à apical. Les morceaux résiduels qui ne disparaissent pas totalement forment des îlots résiduels appelés restes de Malassez, entourés d'une membrane basale (54).

Lors d'une réimplantation ou d'une autotransplantation, la gaine de Hertwig peut être endommagée ; il en résulte alors une absence ou une diminution de la croissance radiculaire, et parfois, une invasion osseuse à l'intérieur de la chambre pulpaire (3)**.**

2.2. Édification radiculaire et éruption

Croissance radiculaire et éruption sont deux phénomènes biologiques qui s'effectuent parallèlement l'un à l'autre.

2.2.1. Édification radiculaire

L'édification radiculaire ou rhizagenèse ou radiculogénèse dentaire commence lorsque l'amélogenèse est terminée, soit lorsque la formation coronaire est achevée.
Elle est initiée par la formation de la gaine de Hertwig et se poursuit schématiquement par deux processus distincts : la dentinogenèse radiculaire et la cémentogenèse.

- La dentinogenèse

D'une part, sous l'effet inducteur de la couche cellulaire interne de la gaine de Hertwig (portion diaphragme épithélial), les préodontoblastes vont se différencier et synthétiser de la prédentine qui, après maturation matricielle, donnera la dentine et ce selon un gradient temporo-spatial d'apical en cervical.

- La cémentogenèse

D'autre part, la désagrégation de la gaine de Hertwig mettra à nu la dentine radiculaire ou le « cément intermédiaire » d'origine épithéliale, et une action inductrice s'exercera alors sur des précémentoblastes du sac folliculaire, ce qui aboutira à la différenciation de cémentoblastes et à la formation de cément (51).

- Apexogenèse

L'édification de l'apex parachève le développement de la racine. La fermeture de l'apex est un processus lent. Le diaphragme épithélial se rétrécit et enrobe les éléments vasculaires et nerveux destinés à la pulpe. L'apexogénèse s'effectue par apports successifs et irréguliers de cément cellulaire et acellulaire.
Inspirée de la classification de Moorrees et Fanning (55) (1963), les stades d'édification radiculaire sont définies ainsi par Andreasen et pris pour référence dans les publications autour de l'autotransplantation (3) :

- Stade 0 : Formation radiculaire initiale intervenant après la formation de la couronne.
- Stade 1 : Un quart de formation radiculaire.
- Stade 2 : Formation de la moitié radiculaire.
- Stade 3 : Trois quarts de formation radiculaire.
- Stade 4 : Longueur radiculaire finale quasiment atteinte, apex largement ouvert.
- Stade 5 : Longueur radiculaire atteinte, apex à moitié ouvert.
- Stade 6 : Édification radiculaire achevée, apex fermé.

Figure 9 - *Schéma illustrant les stades d'édification radiculaire selon Andreasen (19)*

2.2.2. Éruption

L'éruption se définit comme l'ensemble des processus complexes de croissance par lesquels les dents font leur transfert de leur crypte osseuse à leur fonction sur l'arcade dentaire.

L'éruption dentaire est classiquement décrite en 3 phases (43,56) :

- La phase pré-éruptive dite « passive » concerne la période pendant laquelle la couronne dentaire se forme. La migration est très faible, on parle davantage de simple dérive du germe dentaire au sein du maxillaire ou de la mandibule.
- La phase éruptive pré-fonctionnelle débute en même temps que la croissance radiculaire. Un déplacement axial du germe dentaire en direction de la cavité buccale est alors initié. Pour les dents permanentes, il s'effectue entre les racines des dents temporaires en voie de résorption en suivant le chemin du gubernaculum dentis (cordon fibreux reliant le sac folliculaire au chorion gingival). Après cette période intra-osseuse, intervient la perforation de la muqueuse lorsque la croissance radiculaire atteint entre la moitié et les deux tiers de la longueur radiculaire, pour laisser place à la période éruptive pré-occlusale. La vitesse d'éruption est alors à son apogée et varie de 1 à 2 mm par mois.
- La phase fonctionnelle post-occlusale ou post-éruptive est la phase avec la plus longue durée car elle prend fin à la perte de la dent. Les mouvements axiaux sont lents et se poursuivent en raison de l'usure occlusale. Aussi, la dérive mésiale accompagne l'attrition interproximale.

Les théories unifactorielles sur les mécanismes de l'éruption n'ayant pas été prouvées (théorie de la passivité du germe, théorie de l'édification radiculaire, théorie de traction des fibres du ligament parodontal, théorie de la pression hydrostatique des fluides pulpaires et vasculaires), les scientifiques se tournent davantage sur un concept multifactoriel.

Celui-ci fait intervenir un moteur primaire, le phénomène de résorption/apposition osseuse en interaction locale avec de multiples éléments régulateurs cellulaires et moléculaires génétiquement encodés (43).

Il est reconnu que le sac folliculaire reste indispensable à l'éruption pour l'initier et réguler les phénomènes d'ostéoclasie et d'ostéogenèse se produisant respectivement aux pôles cervical et apical de la crypte osseuse. À l'interface avec l'os alvéolaire et l'organe de l'émail, sa position est idéale pour réguler les événements de l'éruption dentaire de façon paracrine (57).

On comprend alors **qu'une dent autotransplantée peut conserver son pouvoir éruptif.**

2.3. Processus de cicatrisation après autotransplantation

Les travaux ayant permis de déterminer les chronologies suivantes ont reposé sur des observations de coupes histologiques sur dents réimplantées ou autotransplantées humaines (58), de rats (59) , de singes (60) , ou de chiens (61–63) . En effet, il semblerait qu'aucune différence significative n'ait été trouvée entre les séquences de cicatrisation après réimplantation ou après autotransplantation (3,61,62).

2.3.1. Au niveau parodontal

L'équipe de Panzarini a réalisé une étude histologique sur des incisives maxillaires de rats réimplantées immédiatement après avulsion atraumatique (59). Le ligament parodontal est alors considéré comme vivant et aussi peu dégradé que possible.

- <u>Immédiatement après l'intervention</u> :
  - L'examen histologique révèle une rupture de l'épithélium de la muqueuse gingivale au niveau du tiers cervical de la racine.
  - Dans la partie radiculaire médiane, le ligament parodontal est interrompu et on y retrouve un caillot sanguin s'interposant entre le cément du greffon et le ligament de l'alvéole réceptrice.

  Le ligament alvéolaire est à ce stade richement vascularisé ; nombreux fibroblastes et fibres de collagène organisées et insérées dans l'os alvéolaire sont présents.

  Au niveau de la surface radiculaire du greffon, fibroblastes et cémentoblastes sont conservés.
  - Dans la région apicale, un caillot sanguin est en contact avec le stroma pulpaire.

- <u>3 jours après l'intervention</u> :

  De nombreuses zones du ligament présentent une hyalinisation avec disparition des cellules osseuses et cémentaires. Ces régions correspondent à des zones de compression lors de l'avulsion. À ce stade, il n'y a pas de sang circulant dans la partie cémentaire du LAD.
  - L'épithélium de la muqueuse gingivale est partiellement réinséré à la surface radiculaire
  - Le tissu conjonctif sous-épithélial est bien organisé et ne présente pas d'inflammation.
  - L'os alvéolaire est organisé et présente plusieurs jeunes ostéoblastes ainsi que des petites zones de résorption actives.

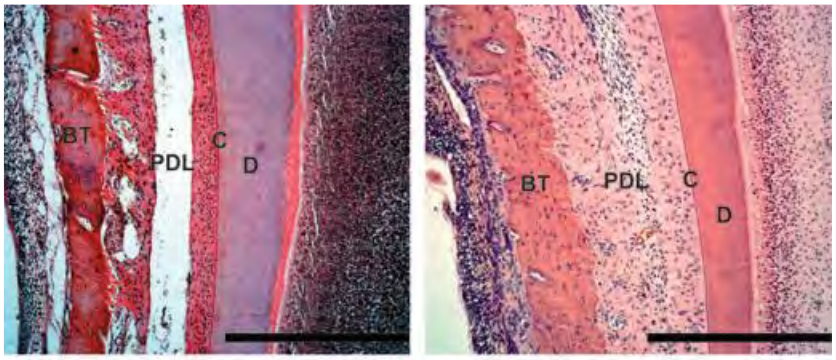

Figure 10 - *Photographies de coupes histologiques du ligament parodontal de rats après réimplantation immédiate à 0 jour (à gauche) et 3 jours (à droite) observées au ME x 100 (59)*

À gauche : Rupture du LAD et présence d'un caillot sanguin dans sa partie médiane
À droite : Partie médiane du LAD avec fibres de collagène parallèles à la surface de la racine
Dentine (D), Cément (C), Tissu osseux (BT), ligament alvéolo-dentaire (PDL)

- <u>7 jours après l'intervention</u> :
  - L'épithélium de la muqueuse gingivale est réinséré à la surface radiculaire et recouvert de parakératine.
  - Le tissu conjonctif sous-épithélial à proximité de la crête alvéolaire remodelée, et de la surface radiculaire est exempt d'inflammation.
  - Une activité ostéoblastique intense est observée dans tout l'os alvéolaire.
  - Au niveau du tiers apical, la portion intermédiaire du ligament alvéolo-dentaire montre une prolifération de fibroblastes intense et on peut observer des fibres de collagène nouvellement formées qui joignent le ligament parodontal cémentaire au ligament parodontal provenant de l'os alvéolaire
  - Au niveau du tiers médian, un tissu conjonctif bien différencié avec des fibres de collagène et des travées osseuses nouvellement formées sont observées.
  - Dans le tiers cervical, un tissu conjonctif lâche riche en vaisseaux sanguins et fibroblastes est présent.

La circulation dans les vaisseaux sanguins est observée dans les parties cémentaire et alvéolaire du ligament.

À ce stade, deux types de résorption peuvent être observées : résorption de surface et résorption externe inflammatoire.

- <u>15 jours après l'intervention :</u>
  - Dans la plupart des régions du ligament alvéolo-dentaire, la ligne de séparation n'est pas visualisable : la réattache s'est opérée.
  - Des zones d'ankylose peuvent être trouvées.

- <u>28 jours après l'intervention :</u>
    - Le long de la surface radiculaire, on observe une intense activité ostéoblastique.
    - Les vaisseaux sanguins près de l'os alvéolaire présentent des parois épaisses.
    - Un rétrécissement de l'espace ligamentaire est mis en évidence.
- <u>2 mois après l'intervention :</u>
    - À ce stade, on peut considérer que le ligament est entièrement réparé. L'architecture des fibres principales semble être normale tant en quantité qu'en orientation. Les fibres de collagène nouvellement formées, auparavant parallèles à la surface radiculaire sont désormais perpendiculaires.
    - Certaines résorptions de la surface radiculaire ont été réparées par du cément ; dans d'autres zones, le tissu racinaire a été remplacé par du tissu osseux (résorption de remplacement).

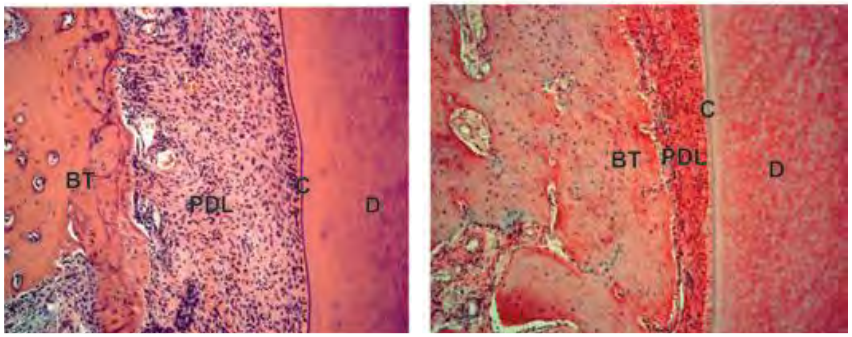

Figure 11 - *Photographies de coupes histologiques du ligament parodontal de rats après réimplantation immédiate à 15 jours (à gauche) et 60 jours (à droite) observées au ME x 100 (59)*

A gauche : Fibres ligamentaires insérées perpendiculairement au cément et à l'os alvéolaire
À droite : ligament alvéolo-dentaire organisé
Dentine (D), Cément (C), Tissu osseux (BT), ligament alvéolo-dentaire (PDL)

Dans le cas où il y a eu une perte partielle du ligament par cause mécanique par exemple, ou une nécrose du ligament liée à un temps extra-alvéolaire prolongé ou conservation dans un milieu sec, le processus de cicatrisation conduit à un attachement gingival cervical apparemment normal alors que la cicatrisation parodontale intra-alvéolaire peut conduire à une ankylose étendue (3). En effet, le nouvel attachement et la formation de cément dépendent de la surface d'endommagement du desmodonte et du cément (64,65).

Lorsque la surface endommagée est petite, les cellules progénitrices forment du cément et un nouveau ligament. Ce processus de guérison est appelé **résorption de surface** ou cicatrisation cémentaire.

Lorsque la surface endommagée est importante, les cellules programmées pour former l'os se fixent sur ces zones de la racine dépourvues de ligament et un processus physiologique de renouvellement de l'os se produit. La racine est alors résorbée (comme l'os adjacent) mais, au stade de l'apposition, ce sont les ostéoblastes et non les odontoblastes qui entrent en jeu. De cette façon, la racine est remplacée par l'os. Ce processus a été appelé **résorption de remplacement** (66).

Enfin, selon les conditions endodontiques de la dent, **une résorption inflammatoire** peut aussi être observée. Lorsque la pulpe est nécrosée, une lésion de la surface radiculaire peut exposer les tubuli dentinaires remplis de toxines bactériennes. Celles-ci peuvent alors se propager au ligament parodontal et engendrer une inflammation qui va déclencher un processus ostéoclastique de la lamina dura et de l'os adjacent. On parle de résorption radiculaire inflammatoire externe. Dans le cadre d'une résorption inflammatoire interne, une inflammation pulpaire chronique associée à une zone nécrotique peuvent être responsables d'un phénomène clastique centrifuge de la dentine péricanalaire (67).

Aussi, il semblerait que ce processus de cicatrisation voire de régénération soit des plus optimaux dans le cadre d'une réimplantation. L'autotransplantation immédiate dans une alvéole réceptrice non préparée artificiellement et dont la dent native vient d'être extraite offrirait également une possibilité de cicatrisation importante mais tout de même moindre. Enfin, l'autotransplantation immédiate dans une alvéole préparée artificiellement montrerait des chances de cicatrisation parodontale moins importantes ; la vascularisation au niveau alvéolaire étant moindre en raison de la perte de la source vasculaire desmodontale (68).

Bien que cette situation clinique soit difficilement applicable en pratique, l'autotransplantation dans une alvéole non préparée est à privilégier dans la mesure du possible.

2.3.2. Au niveau pulpaire

2.3.2.1. Transplant immature

- Immédiatement après l'intervention, dans la région apicale, un caillot sanguin est en contact avec le stroma de la pulpe. Le tissu pulpaire présente des cellules organisées aux caractéristiques normales et des vaisseaux sanguins contenant des globules rouges. Une couche d'odontoblastes organisée et continue est observée sur la prédentine(59).

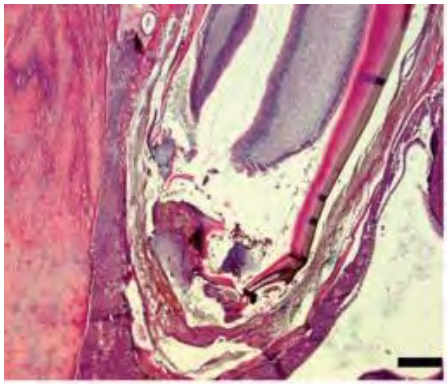

Figure 12 - *Photographie d'une coupe histologique de la région apicale d'une incisive maxillaire de rats après réimplantation observée au ME (x25) immédiatement après l'intervention montrant le caillot sanguin en contact avec le stroma de la pulpe (59)*

- Un jour après l'intervention, aucun vaisseau sanguin n'est visible dans la pulpe à ce stade (61).
- 3 jours après l'autotransplantation, on observe une nécrose pulpaire particulièrement au niveau coronaire. Un tissu pulpaire amorphe avec des cellules pycnotiques est observé, et aucune couche d'odontoblastes n'est mise en évidence (59).
- 4 jours après l'intervention, le processus de revascularisation est induit au niveau apical alors que le tissu pulpaire endommagé est progressivement remplacé par la prolifération de ces cellules mésenchymateuses et des capillaires (3). Les vaisseaux observés sont peu nombreux, séparés les uns des autres, et pour la plupart parallèles au grand axe de la dent. À ce stade, ils sont principalement localisés à proximité de la zone foraminale, et n'atteignent que rarement la moitié de la longueur de la pulpe (61).
- 10 jours après l'autotransplantation, le nombre de vaisseaux parallèles au grand axe de la dent augmente. Quelques branches émanant de ces vaisseaux sont observées. La revascularisation concerne alors la moitié apicale de la pulpe. Aucune couche d'odontoblastes n'est présente.
- 30 jours après l'autotransplantation, la pulpe présente des vaisseaux dans toute sa longueur. Le nombre de vaisseaux est considérablement plus important. Un réseau de ramifications et des anastomoses sont mis en évidence. À ce stade, quelques fibres nerveuses isolées ont pu être observées dans la partie apicale de la pulpe, le réseau vasculaire leur servant probablement de matrice comme échafaudage. Près des parois dentinaires, une couche cellulaire d'odontoblastes s'est organisée. Cependant, ce n'est que dans peu de cas que ces cellules ont donné lieu à une dentine tubulaire normale. La plupart du temps, il s'agit d'un tissu calcifié « ostéodentine » dépourvu de canalicules dentinaires présentant quelques inclusions cellulaires.

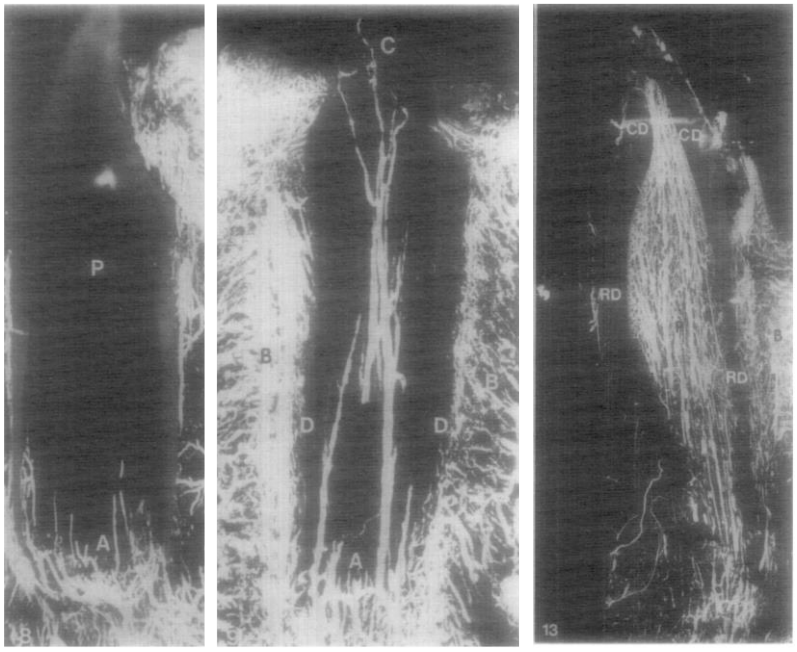

Figure 13 – *Microradiographies d'une première prémolaire maxillaire de chien 4 jours après l'autotransplantation (à gauche), 10 jours après l'autotransplantation (au milieu) et 30 jours après (à droite) (61)*

A : apex ; B : os alvéolaire ; C : couronne ; CD : dentine coronaire ; D : dentine ; P : pulpe ; RD : dentine racinaire

- 2 mois après l'autotransplantation, la réinnervation concerne la pulpe entière. Les nerfs sont plus nombreux et regroupés en faisceaux (60).
- 4 mois après l'autotransplantation, la réinnervation pulpaire est proche d'une dent saine non transplantée (60).
- 180 jours après l'autotransplantation, le tissu pulpaire est réduit en cellules et vaisseaux sanguins. Un tissu calcifié « dentinoïde » ressemblant à de l'os ou du cément, occupe la majeure partie de la cavité pulpaire ; on parle d'oblitération canalaire. Pour quelques rares cas, le tissu pulpaire d'origine semble avoir survécu à la chirurgie : le tissu pulpaire présente alors une apparence normale avec une couche odontoblastique intacte et une dentine néoformée tubulaire (62).

Ces observations sont en relation avec les constations cliniques selon lesquelles une réponse des transplants au test de vitalité peut être obtenue entre 2 et 4 mois (69).

2.3.2.2. Transplant mature

Dans le cas de transplants matures, l'apex étant fermé, la revascularisation apicale ne dépasse pas 1 à 2 mm dans le canal pulpaire. La partie coronaire pulpaire à ces 1-2 mm souffre alors de l'ischémie et nécrose. Il s'agit dans un premier temps d'une nécrose stérile qui peut alors aisément se compliquer en nécrose bactérienne par contamination per et post-opératoire, et aboutir à des phénomènes de résorption inflammatoire externe et interne. La fréquence importante de ces phénomènes indésirables sur les transplants matures a alors conduit à préconiser sur ces dents un

traitement endodontique systématique prophylactique post-opératoire afin d'enrayer ces phénomènes (3,70).

Cependant, dans de rares cas, la revascularisation complète s'effectue et l'oblitération canalaire par un tissu minéralisé de type « ostéodentine » se produit.

Lors d'une réimplantation ou autotransplantation se produit indéniablement une rupture de l'approvisionnement neurovasculaire au niveau de la pulpe de la dent transplantée. Cet événement entraîne par la suite une ischémie du tissu pulpaire qui, en l'absence de revascularisation, aboutit à une nécrose par mort cellulaire. Une compétition a alors lieu entre la croissance d'un nouveau système neurovasculaire et l'invasion bactérienne. Le résultat peut alors être une nécrose stérile, une nécrose liée à une infection ou une revascularisation par régénération de la pulpe (71)**.**

2.4. Complications pulpaires et parodontales suite à une autotransplantation

2.4.1. Complications pulpaires

2.4.1.1. Nécrose pulpaire

La réussite du processus de revascularisation semble dépendre de l'ouverture de l'apex. Un diamètre de foramen apical supérieur ou égal à 1 mm (radiologiquement) est statistiquement lié à un faible risque de nécrose (49). Aussi, le degré de développement de la racine affecte fortement le taux et le degré de cicatrisation pulpaire. Si la revascularisation est quasi assurée lorsque la racine est édifiée à un tiers, elle commence à diminuer lorsqu'elle est édifiée aux deux tiers (72). Il y a deux explications possibles à cette observation : plus la racine est courte, plus la distance de la revascularisation est courte, et plus grande est l'ouverture, meilleure est la chance de revascularisation (73).

Dans leur étude sur 370 prémolaires autotransplantées, Andreasen et Paulsen ont mis en évidence que parmi les 58 cas de nécroses pulpaires, 55% étaient diagnostiqués dans les 8 semaines après l'autotransplantation et 86 % au cours des 6 mois (49). Un diagnostic précoce de cette nécrose est indispensable pour la survie de la dent car elle peut aboutir à une résorption interne inflammatoire ou à une résorption radiculaire externe par infection due à une migration des micro-organismes ayant infecté la pulpe ou de leurs toxines vers le parodonte. Aussi, l'arrêt du développement radiculaire est une des conséquences de la nécrose (71).

Une radioclarté péri-apicale, une absence de réponse au test électrique pulpaire au-delà des 6 mois post-autotransplantation, une symptomatologie algique (spontanée et provoquée à la percussion axiale) et l'absence d'oblitération canalaire doivent faire évoquer une nécrose pulpaire et déclencher éventuellement une prise en charge endodontique.

2.4.1.2. Oblitération canalaire

L'oblitération canalaire ou dégénérescence calcique est en réalité davantage une conséquence de la réponse pulpaire suite à une revascularisation, qu'une complication.
Après revascularisation, il y a formation sur les parois canalaires d'un tissu calcifié « dentinoïde » ressemblant à de l'ostéo-dentine, à du tissu osseux ou à du tissu cémentaire (38). Les mécanismes biologiques sont encore méconnus.

Pour Andreasen, il pourrait s'agir d'une réponse incontrôlable du système nerveux sympathique en réponse au traumatisme ; pour Torneck, la calcification pulpaire proviendrait d'une simple stimulation des cellules pulpaires et/ou odontoblastes préexistants (74).

Ce phénomène biologique serait pour Tsukiboshi (66) « inévitable ». Andreasen et al. comptent dans leur étude sur 370 prémolaires autrotransplantées, 3 dents uniquement avec un test de vitalité positif et sans oblitération canalaire (75). Plus récemment et à moindre effectif, Mendoza-Mendonza et al., ainsi que Czochrowska et al. retrouvent une oblitération canalaire sur 100% des dents transplantées ayant une revascularisation pulpaire (69). Ce phénomène de cicatrisation est d'ailleurs considéré dans certaines études comme le signe radiographique de la revascularisation pulpaire (76).

Il apparaîtrait la plupart du temps à partir de 4 mois après l'autotransplantation (3).

Cliniquement, la dent peut présenter une dyschromie coronaire jaune liée à la diminution de la translucidité des tissus du fait de l'augmentation de l'épaisseur de dentine.

Radiographiquement, l'oblitération canalaire qui peut être partielle ou totale, s'objective par un rétrécissement de la lumière canalaire.

Seulement 1 à 16% des dents ayant présenté une oblitération canalaire développent des lésions péri-apicales.

Figure 14 – *Radiographies rétroalvéolaires montrant une oblitération canalaire d'une seconde prémolaire 1 an après son autotransplantation (à droite) (75)*

Notons ici la fin de l'édification radiculaire et la fermeture apicale malgré l'oblitération canalaire

2.4.1.3. Résorption interne inflammatoire

La résorption interne inflammatoire est un processus pathologique en lien avec une inflammation pulpaire chronique irréversible entrainant une destruction de la dentine péricanalaire alors remplacée par un tissu de granulation. Elle s'effectue de manière centrifuge et se situe généralement au tiers médian de la racine. Une zone de tissu nécrotique est souvent retrouvée dans la partie coronaire de la résorption. Cette zone nécrotique entretient le processus de résorption mais il est indispensable qu'une partie de la pulpe reste vitale.

Elle est faiblement observée dans les dents autotransplantées. Les études de Gonnissen et Patel révèlent l'apparition de résorptions internes inflammatoires respectivement dans 9,5% et 9% des cas, après plus de 10 ans de suivi de canines autotransplantées (77).

La résorption interne inflammatoire reste asymptomatique tant qu'il n'y a pas de perforation radiculaire. Si la résorption atteint la partie coronaire une coloration rose de la dent peut apparaître (« pink spot ») (78).

Radiologiquement, on observe un élargissement ovale bien délimité de la lumière canalaire.

Lorsque la résorption interne est cliniquement détectée, une pulpectomie est nécessaire pour arrêter la résorption (79).

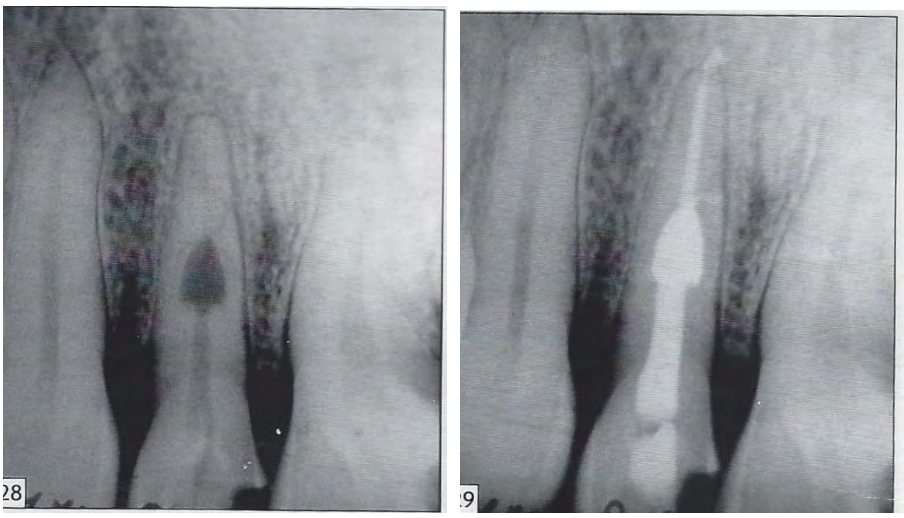

Figure 15 – *Radiographies rétroalvéolaires d'une incisive latérale maxillaire réimplantée montrant une résorption interne inflammatoire avant (à gauche) et après traitement endondontique (à droite) (38)*

2.4.2. Complications parodontales

La résorption radiculaire des dents permanentes se définit comme un processus pathologique correspondant à une perte progressive de substance de la surface radiculaire.

Elle constitue la cause majeure de la perte des dents transplantées (69,80) : la méta-analyse de Machado et al. (2016) retrouve un pourcentage de 19% toute résorption confondue (69). Etudiées histologiquement en 1966, dans le cadre de réimplantations, Andreasen a mis en évidence trois types de résorption externe : la résorption de surface, la résorption externe inflammatoire et la résorption de remplacement (ankylose) (58). D'autres classifications existent, mais celle-ci est toujours utilisée dans le cadre de la traumatologie et des autotransplantations.

Dans des conditions normales, les tissus durs sont protégés de la résorption par leurs couches de surface de cellules blastiques. Cette couche forme donc une barrière protectrice qui doit être détruite pour déclencher l'activité clastique. Deux mécanismes sont donc impliqués dans la résorption du tissu dur :

- un mécanisme déclenchant qui provoque une blessure de la couche des cellules blastiques (lésion directe ou indirecte du ligament alvéolo-dentaire, du cément ou de la dentine)
- un mécanisme de progression de la lésion, principalement représenté par la persistance du stimulus (mécanique, infectieux, chimique) (38).

2.4.2.1. Résorption de surface

La résorption de surface résulte de lésions de faibles étendues et limitées à la couche plus profonde du ligament parodontal voire du cément (66). Elle peut être classée comme une résorption inflammatoire radiculaire transitoire auto-limitative car, faute de stimulus pour maintenir leur action, les cellules clastiques arrêtent leur activité de résorption et les cellules du ligament parodontal favorisent la réparation de la zone. La résorption est suivie d'une rapide phase de cicatrisation (à partir d'une semaine) par formation de néo-cément et réattache des fibres de Sharpey (79).

Histologiquement, elle se caractérise par des cavités lacunaires de petites tailles localisées dans le cément bordées de cellules géantes multinucléées appelées ostéoclastes (81).

Cliniquement, il n'y a aucun signe indicatif de cette résorption.

D'un point de vue radiographique, elle est rarement visualisée en radiographie en 2D, car sa taille est limitée et elle nécessite une incidence adéquate (82). On peut tout de même fortuitement la mettre en évidence par la présence de petites excavations à la surface de la racine et une lamina dura normale (81).

La réparation étant spontanée, aucune thérapeutique n'est à envisager.

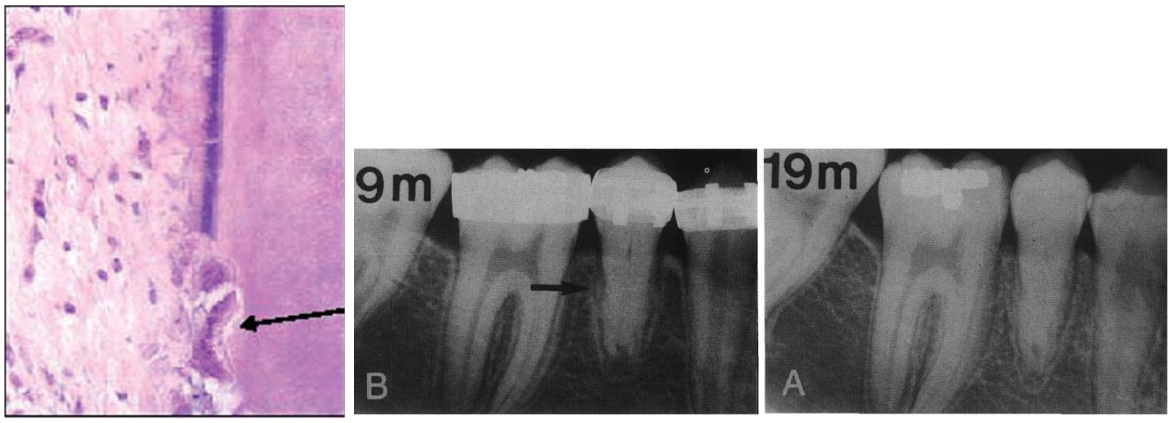

Figure 16 – *Microphotographie montrant une résorption superficielle radiculaire au ME x 80 (à gauche), radiographies rétroalvéolaires montrant des résorptions de surface sur une seconde prémolaire mandibulaire 9 mois (au milieu) et 19 mois après une autotransplantation (à droite) (76,81)*

À droite : on remarque une réparation des résorptions de surface.

2.4.2.2. Résorption externe inflammatoire

La résorption inflammatoire externe est une réponse à une lésion de la surface radiculaire exposant des tubuli dentinaires en communication avec un endodonte nécrosé et infecté, provoquant une inflammation du ligament alvéolodentaire qui stimule alors la résorption (3). La présence de restes de nécrose pulpaire ou de bactéries dans les tubules dentinaires attire un grand nombre d'ostéoclastes ; la résorption progresse continuellement jusqu'à ce que le canal radiculaire soit exposé (81).

Histologiquement, on observe des zones de résorption en forme de cupules, impliquant à la fois le cément et la dentine ; on observe également une inflammation du ligament parodontal adjacent et une résorption osseuse (81).

Cliniquement, la dent ne répond généralement pas aux tests de vitalité. La couleur de la couronne dentaire peut être altérée jusqu'au gris. La dent peut présenter une douleur à la percussion verticale ou horizontale, selon la zone dans laquelle le processus de résorption est installé (apicale, latérale, cervicale) (81).

Sur le plan radiographique, cette complication apparaît sous la forme d'une lacune cupuliforme intéressant le cément et la dentine associée à une radio-clarté de l'os adjacent. Elle peut être diagnostiquée dans les 2 mois suivants la transplantation (66).

Dès sa détection, il est nécessaire d'éradiquer le stimulus bactérien afin d'arrêter la progression du phénomène de résorption. Ainsi, un traitement endodontique s'impose : l'hydroxyde de calcium est considéré comme le médicament intracanalaire de choix (83).

Elle peut se produire rapidement chez les jeunes dents car les tubules dentinaires sont plus larges et permettent aux irritants de se déplacer librement à travers la surface externe de la racine (81).

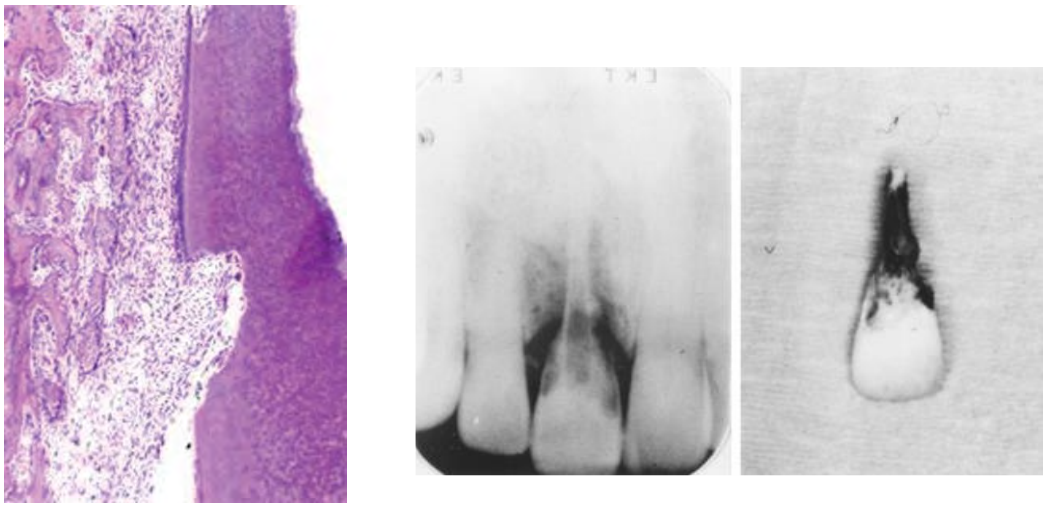

Figure 17 – *Microphotographie montrant une résorption externe inflammatoire radiculaire au ME x 80 (à gauche), radiographie rétroalvéolaire montrant une résorption externe inflammatoire sur une incisive maxillaire (au milieu), photographie de la même incisive après avulsion (à droite) (79,81)*

2.4.2.3. Résorption de remplacement et ankylose

La résorption de remplacement ou résorption de substitution ou résorption-ossification est le résultat d'une lésion étendue de la couche profonde du desmodonte et probablement du cément (3). C'est un processus durant lequel la racine se résorbe progressivement pour être remplacée par de l'os. En fonction de la sévérité du traumatisme, l'évolution va se faire vers une forme transitoire si moins de 20 % de la surface radiculaire est détruite ou vers une forme progressive si la destruction est supérieure à 20 % (38). Elle se caractérise par une connexion directe entre l'os alvéolaire et la dent, un phénomène appelé ankylose. Elle est due à l'absence de ligament parodontal vital et au remodelage osseux, au cours duquel l'activité ostéoclastique provoque la résorption de la dent tandis que l'activité ostéoblastique crée un nouvel os dans la zone résorbée.
La vitesse de remplacement est dépendante du métabolisme du patient, et est donc plus rapide chez les jeunes que chez les adultes (79).

Histologiquement, les travées osseuses sont en contact direct avec la racine de la dent.
Sur le plan radiographique, la résorption de remplacement peut être objectivée par une disparition de l'espace ligamentaire et des contours radiculaires irréguliers avec un envahissement progressif de l'os venant remplacer le cément et la dentine.

Sur le plan clinique, on constate une absence de mobilité, un son métallique en réponse à une percussion verticale. Chez les sujets jeunes, une infraclusion de la dent peut être observée car elle n'accompagne pas la croissance alvéolaire.

La résorption de remplacement est un processus irréversible ; il n'existe à ce jour aucun traitement pour son interruption car il n'y a pas de facteur étiologique à éliminer.

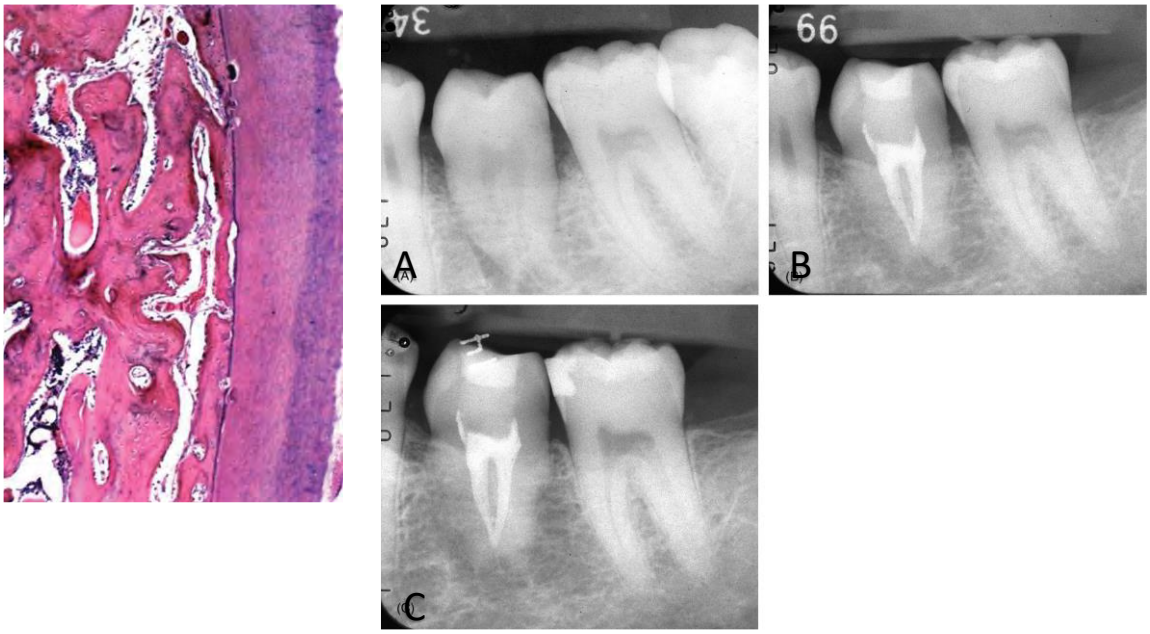

Figure 18 – *Microphotographie montrant les caractéristiques histologiques d'une résorption de remplacement au ME x 80 (à gauche) et rétroalvéolaires d'une 3e molaire maxillaire 0 jour (A), 2 ans (B) et 4 ans après son autotransplantation (C) (66)*

À gauche : On peut observer une lacune osseuse en contact direct avec la dent
B : L'espace ligamentaire n'est pas observable et l'ankylose est apparente

Les travaux de Schwartz sur les résorptions et les autotransplantations (suivi de 291 transplantations sur 25 ans) retrouvent un **lien statistique entre l'augmentation du temps extra-alvéolaire, la conservation du transplant dans un milieu sec et l'augmentation de fréquence de résorption inflammatoire et de résorption de remplacement** (80).

Il constate également une **fréquence plus élevée de perte des greffons lorsque ceux-ci présentent une résorption inflammatoire plutôt qu'une résorption de remplacement** (80). En effet, la cinétique d'évolution de la résorption inflammatoire semble être plus rapide que celle de la résorption de remplacement qui peut, elle, durer des années sans pour autant compromettre la survie du transplant (84).

Parmi le faible pourcentage de résorptions retrouvées sur les transplants de dents immatures de jeunes patients, les résorptions inflammatoires sont les plus fréquentes (80). Plusieurs facteurs peuvent expliquer ce phénomène : les caractéristiques anatomiques des dents immatures, notamment la largeur des tubuli dentinaires, qui les rendent plus vulnérables à une contamination

bactérienne, et l'exacerbation de la réponse immuno-inflammatoire chez un jeune patient par rapport à un patient plus âgé présentant une dent mature. Ce propos ne doit cependant pas faire oublier que le greffon de choix reste une dent immature d'un jeune patient, pour ses capacités de cicatrisation pulpaire et parodontale.

Compte tenu de l'hétérogénéité des études à propos de l'analyse des complications pulpaires et parodontales, nous en avons sélectionné quelques-unes dont les résultats sont répertoriés dans le tableau suivant.

Auteurs	Nombre de dents	Édification radiculaire	Type de dent donneuse	Durée de suivi (ans)	Complications pulpaires		Complications parodontales		
					Nécrose pulpaire	Oblitération canalaire	Résorption de surface	Résorption inflammatoire	Résorption de remplacement et ankylose
Kafourou et al. (2017) (85)	89	Incomplète et complète	Prémolaires (92,0%)	9-16	NR	NR	**11,2%**	**2,2%**	**13,5%**
Jang et al. (2016) (86)	105	Complète	Tous types	12	NR	NR	NR	**17,1%**	**27,8%**
Chung et al. (2014) (87) Méta-analyse	1075	Complète	Tous types	1-14,5	NR	NR	NR	**2,1%**	**1,2%**
Mendoza-Mendoza et al. (2012) (88)	12	De ½ à complète	Prémolaires Mx et Md	10-14	**16,7%**	**100%**	**10%**	**16,7%**	NR
Gonissen et al. (2010) (77)	73	De ½ à complète	Canines Mx et Md, 2e molaires Md	6-14	NR	57,5% (des 33 dents non traitées endodontiquement)	NR	**38,2%**	NR
Watanabe et al. (2010)(89)	38	Incomplète	Prémolaires, incisives et molaires	6,1-14,5	NR	NR	NR	**3%**	**18,2%**

Figure 19 – *Tableau statistique des complications pulpaires et parodontales des transplants d'après une collection personnelle d'études (77, 85, 86, 87, 88, 89)*

NR : non rapporté
Mx : maxillaire
Md : Mandibulaire

2.5. Implications cliniques

Ces connaissances sur les processus de cicatrisation mis en jeu lors d'une autotransplantation et leurs complications éventuelles, permettent de comprendre en quoi la cicatrisation pulpaire et la cicatrisation ligamentaire du transplant sont deux événements biologiques déterminants dans la réussite de l'autotransplantation. De ces notions découlent des considérations et des applications cliniques pour limiter les risques d'échecs.

- **Le stade de développement radiculaire du transplant s'avère être l'un des facteurs les plus importants affectant à la fois les résultats de la cicatrisation pulpaire et ceux de la cicatrisation desmodontale** (87)**.** Depuis les années 70, les diverses études et méta-analyses retrouvent toutes un meilleur taux de succès avec des transplants de dents immatures (96,6 % d'après la méta-analyse de Rohof et al. en 2012(90)) en comparaison avec des transplants de dents matures (63,1 % d'après l'étude rétrospective de Watanabe et al. en 2010 (89)) (69,72,75,85,89–92) .

  Évoqué précédemment, Kristerson a pu mettre en évidence que les chances de revascularisation pulpaire diminuaient dès lors que la dent avait une édification radiculaire aux deux tiers (72). Parallèlement, il est aussi constaté que la poursuite de la croissance radiculaire après une autotransplantation est en relation avec le stade de développement radiculaire du transplant. Plus le stade d'édification radiculaire du transplant est avancé, plus il y a de chance que l'édification radiculaire se poursuive jusqu'à la fin car il y a moins de risque de léser la gaine épithéliale de Hertwig (72,92,93). Une transplantation à un stade trop précoce (stade 0,1) conduit à un arrêt d'édification radiculaire précoce. Un stade plus avancé comme un stade 2 ou 3 peut permettre une édification complète. En intégrant cet autre paramètre, il est conclu par Kristerson (72) (1985) puis par Paulsen et Andreasen (76) (1995), et Mendoza-Mendoza et al. (88) (2012) que **le transplant idéal est une dent immature dont l'édification radiculaire est comprise entre la moitié et les trois quarts** : la revascularisation pulpaire est permise après transplantation, et les chances de poursuite du développement radiculaire sont maximales (permettant l'obtention d'un bon rapport couronne/racine).

  Aussi, grâce à son potentiel de régénération cellulaire et de défense accru, la dent immature présente moins de risque de complications parodontales telles que les résorptions radiculaires (de surface, inflammatoires externes et internes, de remplacement) (74).

- **L'âge du patient** au moment de l'autotransplantation est également un critère à prendre en considération. Différents auteurs trouvent un lien statistique entre l'âge et le taux de succès, lequel apparaît significativement supérieur chez les plus jeunes patients, notamment chez les moins de 20 ans (74,94,95).

Ce lien statistique peut être cependant discuté du fait que les dents immatures, plus propices au succès de la transplantation, évoluent avec l'âge pour devenir matures. Néanmoins, plus récemment, Jang et al. (2016) ont réalisé une étude rétrospective sur 105 cas d'autotransplantations avec uniquement des transplants matures suivis sur 12 ans. Ils ont rapporté que les patients âgés de moins de 45 ans présentaient un taux de survie significativement supérieur à ceux âgés de plus de 45 ans (OR=4,05 ; IC 95%= 1,58-10,3 ; p=0,004) (74,86). L'explication biologique principale proviendrait de la diminution du potentiel régénérateur des cellules souches desmodontales avec le vieillissement (96). Aussi, si l'on considère que la densité de minéralisation de la mandibule augmente avec l'âge, le traumatisme chirurgical pendant l'extraction d'une dent donneuse mandibulaire pourrait être accru chez les patients plus âgés et donc nuire à la survie du transplant (86).

Bien qu'il soit préférable d'obtenir les deux cicatrisations, la cicatrisation du ligament peut, elle, être considérée comme le facteur clé (66,85,93). En effet, si la cicatrisation pulpaire n'a pas lieu, une gestion endodontique efficace peut encore garantir un bon résultat pour la transplantation. Cependant, une cicatrisation desmodontale défavorable compromet le pronostic et donc le résultat à long terme (85).

- **Le protocole chirurgical doit donc s'attacher à préserver <u>la vitalité du ligament</u>** (93)**.** Une cicatrisation favorable du desmodonte dépend du nombre de cellules viables et non endommagées présentes à la surface radiculaire (66,97). Ces dernières peuvent être endommagées mécaniquement lors de l'avulsion, ou encore biochimiquement en raison de diverses conditions extra-orales potentialisant les risques de résorptions.

  Les compressions desmodontales néfastes à la survie cellulaire sont donc à éviter. Cela implique au praticien de favoriser certains gestes chirurgicaux aux dépens d'autres (mouvements de rotation aux dépens des mouvements pendulaires) (2,3), ainsi que le choix d'un transplant avec une morphologie compatible avec une avulsion atraumatique (69,74,87,98). La manipulation du transplant une fois avulsé doit également être effectuée avec précaution afin de ne pas léser les cellules ligamentaires. Ces traumatismes desmodontaux peuvent être responsables de résorptions de surface, mais aussi de résorptions inflammatoires externes, et de résorptions de remplacement (99).

  La viabilité de ces cellules est aussi largement compromise par les conditions de stress telles que la déshydratation, le pH, la pression osmotique. Le temps extra-alvéolaire est un facteur pronostique déterminant car directement relié à la viabilité des cellules du ligament alvéolo-dentaire. Plus le délai passé à l'air libre est important, plus la viabilité des cellules est compromise. Une augmentation du temps extra-alvéolaire et une conservation du transplant

dans un milieu sec sont en lien avec une augmentation de la fréquence de résorption inflammatoire et de résorption de remplacement (80)**.** L'étude de Jang et al. a montré des résultats statistiquement meilleurs dans les cas où le transplant était resté moins de 15 minutes hors de la cavité buccale au cours de l'intervention (86). D'autre part, un faible temps extra-alvéolaire sous-entend un nombre de manipulations du transplant restreint, et donc un risque de contamination bactérienne réduit.

Ainsi, on comprend que **le protocole chirurgical doit s'appliquer à minimiser ce temps extra-alvéolaire et à réduire les manipulations du transplant pouvant être responsables de lésions des cellules desmodontales et de contamination bactérienne.**

3. TECHNIQUE CHIRURGICALE

3.1. Indications

3.1.1. Stomatologiques

La finalité de l'autotransplantation est le remplacement d'une dent manquante (3).

Cette dernière peut être absente de l'arcade dentaire pour diverses raisons (2,84,100,101):

- Agénésie dentaire
- Ectopie, inclusion, ou impaction de la dent
- Perte de la dent suite à un traumatisme (expulsion, fracture)
- Avulsion thérapeutique dans les situations cliniques suivantes :
    - Processus carieux trop évolué (atteinte de la furcation, atteinte du cément radiculaire)
    - Pathologie endodontique évoluée et/ou récidivante (malgré une prise en charge adaptée)
    - Lésion endo-parodontale avancée avec pronostic défavorable
    - Anomalie de développement de la dent
    - Fracture radiculaire
    - Présence d'une tumeur odontogène

Le cas clinique le plus fréquemment rencontré est celui du remplacement de la première molaire par une dent de sagesse, et ce pour deux raisons majeures. Tout d'abord, la première molaire permanente est la dent la plus fréquemment atteinte par les lésions carieuses, probablement car elle est l'une des premières dents définitives à faire éruption dans la cavité buccale à un âge (6 ans) où le brossage est encore très perfectible. En 2017, Alkhadra effectue une revue systématique de la littérature et trouve que 50% des enfants de plus de 11 ans présentent au moins une première molaire permanente cariée (102). D'autre part, la dent de sagesse, dernière dent à évoluer, est celle qui demeure immature le plus tard et garde le plus longtemps un potentiel de cicatrisation élevé. À ce titre, elle constitue un greffon de choix (74).

Le cas d'une prémolaire agénésique remplacée par une autre prémolaire est également une situation rencontrée dans les autotransplantations. L'agénésie des deuxièmes prémolaires mandibulaires et maxillaires représente dans la méta-analyse de Polder et al respectivement 41,0% et 21,2% des agénésies (dents de sagesses exclues) (103). Afin d'obtenir une symétrie et un équilibre occlusal droite-gauche dans le cas d'une double agénésie unilatérale des prémolaires d'un quadrant, l'autogreffe d'une prémolaire controlatérale peut être indiquée et s'intègre dans la thérapeutique orthodontique.

Le remplacement d'une incisive par une prémolaire est également une situation clinique rencontrée chez l'enfant, notamment lors de traumatismes ayant entrainé la perte de l'incisive maxillaire. La seconde prémolaire mandibulaire est classiquement utilisée car elle présente une maturation apicale tardive, autorisant une prise en charge orthodontique au préalable pour ménager un espace mésio-distal suffisant. En effet, bien que proches, les dimensions d'une seconde prémolaire mandibulaire sont en général supérieures à celles d'une incisive maxillaire en termes d'espace interproximal. Une technique consiste à positionner la prémolaire en rotation de 90° : sa face proximale à la place de la face vestibulaire de l'incisive. Une fois l'intégration parodontale obtenue, une coronoplastie en technique directe ou indirecte est effectuée pour une intégration esthétique optimisée (74).

Le redressement forcé des deuxièmes ou troisièmes molaires est une autotransplantation intra-alévolaire fréquente. Aussi l'autotransplantation d'une canine incluse fait partie des situations les plus fréquemment retrouvées (74).

Dans de plus rares situations, l'autotransplantation peut servir à la fermeture d'une communication bucco-sinusienne grâce aux propriétés ostéogéniques du desmodonte du transplant (104). Ce potentiel est parfois exploité dans le cas de fentes alvéolaires nécessitant une greffe osseuse (74,105).

3.1.2. Générales

3.1.2.1. Âge

L'âge du patient est un facteur de pronostic important pour le succès de l'autotransplantation. Il est ainsi préférable de réaliser cette intervention chez les patients de moins de 20 ans pour les diverses raisons exposées précédemment (95).

3.1.2.2. Motivation et coopération

Comme dans les autres domaines de la santé, l'alliance thérapeutique en odonto-stomatologie est un élément clé dans la réussite du traitement (106). Si la coopération et la motivation du patient sont requises, il convient également au praticien d'évaluer les paramètres psychologiques, sociaux et culturels selon une approche centrée sur la personne afin non seulement d'identifier et d'anticiper certains paramètres pouvant être responsables d'échecs, mais aussi afin de renforcer la relation patient/soignant pour une meilleure observance et compliance (107). Les patients doivent être capables de suivre les instructions post-opératoires et être disponibles pour les visites de suivi (99,101).

3.1.3. Locales

3.1.3.1. Hygiène buccale

Une bonne hygiène buccale est nécessaire afin de faciliter la santé du parodonte et de réduire la probabilité d'inflammation et d'infection secondaire au niveau du site de transplantation (93).

3.1.3.2. État parodontal

Il semble évident que l'autotransplantation, à l'identique des autres chirurgies de la sphère buccale, requiert un terrain parodontal sain voire assaini au préalable (enseignement à l'hygiène, détartrage, débridement radiculaire). Garcia écrit même que « c'est un risque inacceptable que de tenter une autogreffe dans un environnement infecté, tant au niveau du site donneur que du site receveur » (84).

Au niveau de l'état parodontal du transplant plus spécifiquement, Sugai et al. rapportent des taux de succès significativement moins bons lorsque le sondage parodontal du transplant avant prélèvement relève une profondeur de poche supérieure à 4 mm contre une profondeur inférieure à 4 mm (p=0,007) (108).

3.1.3.3. Le transplant

Avant toute autre considération, il convient de rappeler que le transplant doit être une dent non fonctionnelle, ou bien vouée à ne plus l'être , comme dans les cas d'extractions à visée orthodontique (100) ; sans cela, l'intervention n'aurait pas d'intérêt thérapeutique.

3.1.3.3.1. Édification radiculaire

Abordé précédemment, le stade d'édification radiculaire idéal pour un meilleur taux de succès est compris entre la moitié et les trois quarts de la future longueur radiculaire (stade 2 et 3 selon la classification de Moorrees et Fanning (55)). Le praticien a alors tout intérêt à planifier son intervention de façon à ce que le transplant soit dans ces stades de développement radiculaire au moment de l'autotransplantation (55,72,74,76,88).

3.1.3.3.2. Morphologie

La dent donneuse doit présenter une morphologie compatible anatomiquement (dimensions coronaire et radiculaire) avec le site receveur nécessitant un minimum de retouches occlusales (93,95).

Un transplant à racine unique et de forme conique, permettant une luxation par des mouvements de rotation selon le grand axe de la dent, constitue la situation la plus favorable. À contrario, les dents pluriradiculées avec des racines divergentes compliquent l'avulsion en induisant des traumatismes tissulaires plus importants, sont plus difficiles à adapter au site receveur et présentent une cicatrisation plus complexe notamment au niveau de la zone de la furcation (84,108,109). Ainsi, toutes les morphologies radiculaires qui risquent de provoquer des difficultés à l'avulsion (crochet apical, racine en baguette de tambour, dent ankylosée, racines divergentes, courbure radiculaire prononcée) sont à proscrire dans le choix du transplant (100,110).

Plusieurs études retrouvent un taux de succès plus important sur les dents monoradiculées que les dents pluriradiculées. Ronchetti et son équipe notent dans leur étude rétrospective sur l'autogreffe de 75 molaires et prémolaires une différence significative de succès en faveur de l'autotransplantation de prémolaires versus l'autotransplantation de molaires ($p<0,001$) (111). Le type de dent influence par conséquent la survie du transplant (72,80,111).

3.1.3.3.3. Antécédents de la dent donneuse

Aoyama et al. ont trouvé que les transplants avec des antécédents de caries dentaires et/ou de restaurations montraient un pronostic significativement plus mauvais que les dents du donneur sans antécédent de caries dentaires et/ou de restauration ($p=001$). Aussi, ils ont mis en évidence de manière significative que les dents donneuses avec un antécédent de traitement endodontique avaient un taux de survie significativement moins bon que les dents exemptes de traitement endodontique ($p<0,001$). Ils expliquent ce résultat par le fait que, sur ces dents restaurées, cariées ou traitées endodontiquement, des bactéries et toxines peuvent résider dans les tubules dentinaires et engendrer une colonisation bactérienne pouvant aboutir à une nécrose pulpaire si la dent est vitale, ou à une résorption inflammatoire (109). Par conséquent, le choix d'un transplant exempt de lésions carieuses, restaurations, ou traitement endodontique est à privilégier.

3.1.3.3.4. Accessibilité et difficulté opératoire

L'accessibilité du transplant est un facteur à étudier avec minutie car il va conditionner la difficulté opératoire. Or, cette dernière est un facteur prédictif négatif dans la réussite de l'autotransplantation (94). Plus l'avulsion est simple, meilleur est le résultat à long terme, d'où l'importance d'un examen préopératoire clinique et radiographique rigoureux afin d'anticiper les

difficultés opératoires. En effet, une position ectopique du greffon, de même que l'enclavement ou la version du greffon nécessitant des manœuvres d'alvéolectomie, peuvent engendrer des difficultés de prélèvement, lesquelles sont susceptibles non seulement de majorer le risque de lésions des cellules ligamentaires mais aussi de prolonger la durée de la procédure (74).

3.1.3.4. Le site receveur

D'après son étude chez les enfants et les adolescents sur les facteurs pronostiques influençant la réussite de l'autotransplantation, Kafourou et al. résument ainsi les critères du site receveur pour le succès de l'intervention (85) :

- Le site doit être exempt d'inflammation chronique
- Le site doit être exempt d'infection
- La gencive attachée doit être en bonne santé
- Le site ne doit pas présenter d'interférences occlusales
- La largeur mésio-distale doit être suffisante
- Le niveau osseux doit être adéquat

Ces deux derniers points s'étudient lors de l'analyse tridimensionnelle de l'espace osseux disponible (dimensions verticale, sagittale et transversale). À l'identique de la chirurgie implantaire, le respect des structures anatomiques avoisinantes doit être pris en considération. Les équipes de Kafourou (85) et Mejàre (110) décrivent des résultats moins probants en terme de cicatrisation ligamentaire dans des situations cliniques de faible volume osseux.

En ce qui concerne la durée d'absence de la dent sur le site receveur, il semblerait préférable que celle-ci soit inférieure à 2,5 mois ; les résultats étant meilleurs quand cette durée n'est pas excédée (108,109).

Pour ce qui est de l'origine du site receveur, les études se contredisent. Il n'est à ce jour pas possible de conclure sur l'influence positive ou négative de la nature maxillaire ou mandibulaire (74).

3.2. Contre-indications

3.2.1. Générales/médicales

La première contre-indication formelle à citer est l'absence de coopération et de motivation du patient. Le patient doit être informé des bénéfices, risques et pronostic liés à l'intervention et son consentement éclairé recueilli en pré-opératoire, conformément à la loi Kouchner de mars 2002 (112). Dans le cas d'un patient mineur une autorisation de soins émanant du représentant légal doit être demandée.

La réalisation de l'autotransplantation s'envisage pour un patient « en bonne santé » ne présentant pas de contre-indications médicales (93).

Comme la chirurgie implantaire, les contre-indications médicales de la chirurgie de l'autotransplantation sont conditionnées principalement par le risque infectieux et le risque hémorragique (113).

Elles peuvent être absolues dans les cas suivants (100,113–115):

- Cardiopathies à haut risque d'endocardite infectieuse (recommandations AFSSAPS 2011)
    - Porteurs de prothèses valvulaires (mécanique ou bioprothèse) ou matériel étranger pour une chirurgie valvulaire conservatrice (anneau prothétique)
    - Antécédent d'endocardite infectieuse
    - Cardiopathie congénitale cyanogène (non opérée ou avec dérivation chirurgicale pulmonaire systémique/opérée mais présentant un shunt résiduel/opérée avec mise en place d'un matériel prothétique par voie chirurgicale ou transcutanée, sans fuite résiduelle seulement dans les 6 mois suivant la mise en place/opérée avec mise en place d'un matériel prothétique par voie chirurgicale ou transcutanée avec un shunt résiduel
- Insuffisance cardiaque sévère
- Déficit immunitaire sévère : leucémie aigüe, agranulocytose, traitement immunosuppresseur, SIDA déclaré …
- Hémopathies : leucémie, hémophilie, troubles de la coagulation
- Cancer évolutif
- Patients sous biphosphonates administrés par voie intraveineuse
- Affections sévères du métabolisme osseux (maladie de Paget, ostéomalacie, ostéogenèse imparfaite…)
- Pathologies systémiques non équilibrées : diabète, hypertension …
- Néphropathies, insuffisance rénale sévère
- Pathologies infectieuses évolutives : tuberculose, syphilis…

À la différence de la chirurgie implantaire, l'autotransplantation n'est pas contre-indiquée chez le patient en cours de croissance, bien au contraire.

Parallèlement à ces contre-indications absolues, se trouvent des contre-indications relatives et/ou temporaires (100,113,116) :

- Grossesse
- Toute pathologie aigüe non stabilisée ou non traitée sera une contre-indication qui pourra être levée après une prise en charge médicale et l'instauration d'un traitement

- Traitements immunosuppresseurs de longue durée
- Conduites addictives : alcool, tabac, drogues…

L'autotransplantation ne fait pas exception à l'action néfaste du tabac et de ses dérivés. Garcia considère le tabagisme comme un facteur de prévisibilité négative. Sur 215 cas suivis, il retrouve une multiplication du risque d'échec par 3,5 en cas de tabagisme (95). Ces résultats semblent cohérents avec les données de la littérature scientifique (117). Le tabac provoque une vasoconstriction des vaisseaux périphériques et parfois une ischémie, préjudiciables pour la bonne vascularisation du greffon. Aussi, il est responsable d'une altération de la réponse inflammatoire et immunologique, induisant un retard de cicatrisation (118).

3.2.2. Locales

Certaines contre-indications sont inhérentes au greffon (17,99,100) :

- Une position trop ectopique, entrave à l'avulsion atraumatique
- Une morphologie radiculaire inadaptée à l'avulsion atraumatique ou à un repositionnement sans contrainte sur le site receveur (crochet radiculaire, courbure prononcée, importante divergence des racines, ankylose...)
- Des dimensions inadéquates avec le site receveur

A ces contre-indications s'ajoutent des contre-indications locales comme la limitation d'ouverture buccale, la présence d'un mauvais contrôle de plaque, une inflammation aigüe ou une infection chronique du site receveur, une maladie parodontale non stabilisée, les pathologies cancéreuses de la sphère oro-faciale, un antécédent d'irradiation sur les sites concernés (100,113,114,116).

Au même titre que le tabagisme, le bruxisme est identifié par Garcia comme un facteur de prévisibilité négative. Si dans les phases initiales de cicatrisation, le transplant est soumis à des contraintes traumatiques résultat d'une parafonction, il peut se produire une percolation bactérienne des fluides buccaux dans l'espace périradiculaire occupé par le caillot sanguin (95). Cette contamination pourrait alors engendrer une nécrose pulpaire, voire une résorption inflammatoire (externe ou interne) aboutissant à la perte du transplant. Certains auteurs comme Gault, perçoivent le bruxisme comme une contre-indication relative, et prévoient dans ce cas-là, une mise en sous occlusion du greffon qui pourra une fois la cicatrisation parodontale achevée, bénéficier d'une coronoplastie additive (119).

3.3. Bilan pré-opératoire

Le bilan pré-opératoire à l'autotransplantation est un élément indispensable et décisif permettant de récolter les divers éléments qui seront utiles pour poser ou non son indication.

En premier lieu, il permet de déceler d'éventuelles contre-indications absolues et d'avorter ainsi définitivement le projet thérapeutique d'autotransplantation. Une alternative thérapeutique pourra alors être proposée au patient.

Dans le cas de contre-indications temporaires, il conviendra de reporter l'intervention pour se laisser le temps de réunir des conditions plus favorables.

Enfin, dans le cadre de contre-indications relatives, il appartiendra au praticien de considérer les bénéfices et les risques de l'autotransplantation en concertation avec le reste de l'équipe médicale et d'en informer le patient.

Ce bilan pré-opératoire comporte trois étapes : l'anamnèse, l'examen clinique et les examens complémentaires.

3.3.1. Anamnèse

L'ANAES recommande d'effectuer une anamnèse médicale et odontologique en associant deux méthodes successives : un interrogatoire écrit ou auto-questionnaire (rempli par le patient) suivi d'un interrogatoire oral. L'interrogatoire oral permet de préciser avec plus d'exactitude l'état de santé du patient, et de lever des doutes ou incompréhensions à l'égard de certains items. Aussi, l'écoute des réponses du patient permet d'évaluer le niveau intellectuel du patient, ses connaissances, son degré de compréhension et d'ainsi adapter la prise en charge au patient (120).
L'anamnèse médicale doit permettre d'évaluer les risques allergiques, infectieux ou hémorragiques et les risques de complications possibles dues au stress (décompensation de pathologies systémiques), aux pathologies existantes actuelles ou anciennes et aux interactions médicamenteuses (120). À l'issue de celle-ci, le praticien doit pouvoir scorer l'état général de son patient selon la classification ASA (American Society of Anaesthesiologists). Cette classification facile d'utilisation et universelle permet de résumer efficacement l'état de santé général du patient (121).
Les éléments suivants doivent être recueillis (116,120) :

- Nom, prénom, date de naissance, profession du patient
- Motif de consultation
- Allergies
- Antécédents médicaux

- Antécédents chirurgicaux
- Antécédents de radiothérapie : site irradié, dose reçue
- Traitements médicamenteux en cours : nature, mode d'administration, posologie, durée
- Troubles de l'hémostase
- Antécédents d'anesthésie dentaire et réaction néfaste éventuelle (résistance à l'anesthésie, réaction allergique…)
- Fréquence des visites chez le chirurgien-dentiste
- Traitement orthodontique réalisé ou envisagé
- État de grossesse : avérée, présumée ou non
- Conduites addictives: tabac, alcool, stupéfiants

3.3.2. Examen clinique

L'examen clinique permet d'apprécier en premier lieu le contrôle de plaque et l'état de santé parodontale. Le degré d'ouverture buccale ou l'existence de réflexes nauséeux doivent être également évalués car ils peuvent, soit contre-indiquer formellement l'intervention, soit orienter le choix vers une anesthésie générale au lieu d'une anesthésie locale ou loco-régionale (122).
Par la suite, l'analyse du site receveur et du site donneur s'imposent.

3.3.2.1. Site receveur

Outre l'absence d'inflammation et d'infection, l'examen clinique permet d'objectiver les mesures mésio-distales et mésio-linguales du site receveur. L'espace disponible doit être suffisant pour recevoir le transplant. Il doit comporter une marge d'au moins 1 mm par rapport aux mesures du site donneur. Dans le cas contraire, un aménagement préalable du site par traitement orthodontique peut être envisagé (123).

Hauteur et épaisseur de la gencive kératinisée au niveau du site receveur doivent également être appréciées. Un minimum de 2 mm de hauteur de gencive kératinisée permet de maintenir une santé gingivale (124).

L'espace prothétiquement utilisable doit également être pris en compte (100). L'absence prolongée de dent sur le site receveur peut faire redouter une égression de la dent antagoniste et donc un manque d'espace vertical pour le futur transplant.

3.3.2.2. Site donneur

L'examen clinique du site donneur permet de se renseigner sur la qualité du futur transplant, sa morphologie et ses dimensions coronaires, sa position, sa non-fonctionnalité.

3.3.2.3. Occlusion et parafonctions

L'analyse de l'occlusion n'est pas à négliger lors de l'examen clinique car le futur transplant devra s'intégrer au schéma occlusal du patient et respecter au mieux les courbes occlusales (Spee et Wilson) (118). Si cette condition ne peut être remplie complètement, il faudra envisager des stratégies de coronoplasties soustractives ou overlays, voire une thérapeutique orthodontique pour parfaire l'engrènement et la fonction occlusale.

L'examen clinique a également pour but de relever l'existence de parafonctions éventuelles comme un bruxisme, une onychophagie, des tics de mordillement, succion ou autres, car ils peuvent nuire à la cicatrisation notamment lors de la phase de contention (2,118).

3.3.3. Examens complémentaires

3.3.3.1. Examens biologiques

En cas de doute ou de suspicion d'anomalie de la crase sanguine non explorée, un bilan d'hémostase doit être prescrit et analysé. Il comprend en première intention : une numération formule sanguine avec numération plaquettaire, le TCA (taux de céphaline activé) pour l'exploration de la voie endogène, le TP (taux de prothrombine) pour l'exploration de la voie exogène (125).

De même, une suspicion d'allergie à une molécule d'anesthésique local ou à un des excipients (sulfites...) associés doit motiver une exploration allergologique afin d'adapter les modalités d'anesthésie lors de l'intervention.

3.3.3.2. Examens radiographiques

Les examens radiographiques viennent compléter de manière indispensable l'examen clinique. Le bilan radiographique pour une autotransplantation possède de nombreuses analogies avec celui du bilan implantaire, à la différence qu'il nécessite de considérer en plus du site receveur, le site donneur. De plus, si l'implant reste standardisé dans sa morphologie, le transplant, lui, possède une morphologie qui lui est propre.

3.3.3.2.1. Orthopantomogramme

L'orthopantomogramme permet d'avoir une vision globale de l'état de la dentition. Non seulement, il donne une idée sur l'orientation, la morphologie radiculaire, le degré d'inclusion, les rapports avec les structures anatomiques avoisinantes (canal alvéolaire inférieur, foramen mentonnier, sinus maxillaire, dents avoisinantes) mais il rend surtout compte en un seul et même cliché du stade d'édification radiculaire de l'ensemble des dents. Ainsi, cela permet d'orienter le choix vers un transplant plutôt qu'un autre en fonction des difficultés opératoires identifiées et du stade d'édification radiculaire.

Cependant, les distorsions de ce cliché ne permettent pas d'évaluer avec exactitude les dimensions du transplant et celles du site receveur (126).

3.3.3.2.2. Rétro-alvéolaire

Le cliché rétro-alvéolaire pris avec angulateur de Rinn et technique long cône permet d'obtenir avec fidélité une projection morphologique et dimensionnelle des structures dentaires et alvéolaires (123). Cependant, comme pour tout cliché en deux dimensions, les superpositions des structures anatomiques sont inévitables (127).
Ainsi, le cliché rétro-alvéolaire est peu indiqué par rapport au CBCT et à l'orthopantomogramme.

3.3.3.2.3. CBCT

Contrairement aux techniques précédemment citées, l'imagerie tridimensionnelle permet de définir avec exactitude, sans superposition, sans déformation, ni agrandissement, les structures anatomiques dans les trois plans de l'espace (128). Actuellement, les progrès en imagerie médicale légitiment dans le domaine de l'odontologie et de la chirurgie orale, l'utilisation de la tomographie à faisceau volumique (ou Cone Beam Computed Tomography) par rapport à la tomodensitométrie (scanner). Moins onéreux, moins irradiant (dosimétrie jusqu'à six fois inférieure au scanner), le CBCT possède, en outre, une meilleure résolution spatiale que le scanner (129). Le CBCT permet de déterminer avec précision les rapports du transplant avec son environnement dans les trois dimensions (dents avoisinantes, rapports avec les cavités sinusiennes des maxillaires, fosses nasales, canal infra-orbitaire, canal du nerf alvéolaire inférieur, foramen mentonnier). Aussi, il révèle la morphologie du transplant, une éventuelle courbure de sa racine, et dépiste des dysplasies, des anomalies ligamentaires, voire des résorptions ou ankyloses, le degré d'édification radiculaire et d'ouverture de l'apex du transplant (2). Il permet également l'analyse du site receveur (largeur et hauteur osseuses, proximité avec éléments anatomiques nobles) et son adéquation avec le transplant.

Cependant, l'utilisation de la tomographie à faisceau conique en dentisterie pédiatrique reste un point délicat compte tenu des doses de rayonnement impliquées. Le projet européen multidisciplinaire DIMITRA (dentomaxillofacial paediatric imaging : an investigation toward low-dose radiation induced risks) et le projet de recherche OPERRA (Open Project for European Radiation Research Area), se sont fixés pour but d'élaborer des recommandations spécifiques aux patients et axées sur les indications pour l'utilisation justifiée du CBCT en odontologie pédiatrique. Le consortium DIMITRA préconise alors de passer des principes ALARA (As Low As Reasonably Achievable) et ALADA (As Low as Diagnosis) au principe ALADAIP (As Low As Diagnostically Acceptable being Indication-oriented and Patient-specific) (130,131). Parmi les indications en odontologie pédiatrique répondant à ce principe, figure l'autotransplantation dentaire dans un cadre bien spécifique, celui de la planification virtuelle de la chirurgie par utilisation de guides ou de répliques stéréolithographiés. En pré-opératoire, il serait alors préconisé et justifié d'utiliser doses efficaces comprises entre 74,6 et 157,9 µSv et un grand champ 100 x 90 mm (130,131). Pour le suivi post-opératoire, les auteurs préconisent le choix de protocoles à faible énergie et à faible résolution, associés à de petits champs de vision 50 x 50 mm ou 50 x 55 mm (dose efficace entre 24,2 et 41,5 µSv) (130,131).

3.3.3.3. Réalisation de moulages d'étude

L'étude des moulages peut compléter l'examen clinique. Elle permet d'anticiper l'occlusion de la dent transplantée. Elle apporte une visualisation tridimensionnelle concrète et un support palpable permettant d'apprécier, outre les rapports occlusaux dento-dentaires, les dimensions mésio-distales, vestibulo-linguales, et les hauteurs des sites de prélèvement et d'implantation (132). C'est aussi un outil de communication avec le patient.

3.4. Planification de l'intervention et apport du numérique

L'évolution des techniques d'imagerie médicale, notamment le développement du CBCT, et l'émergence des techniques d'impression 3D dans le domaine médical sont aujourd'hui mises à profit dans la technique d'autotransplantation dentaire.

3.4.1. CBCT, bilan pré-opératoire et précision

Le CBCT permet dans un premier temps d'établir un bilan pré-chirurgical d'une grande précision aussi bien dans l'analyse du site receveur que dans l'analyse du transplant (cf. chapitre 3.3.4. CBCT) (133). Dans leur étude in vitro réalisée sur 53 dents issues de 2 cadavres humains, Lee et Kim trouvent que les reconstructions dentaires volumiques à partir des coupes du CBCT présentent un volume quasi identique à celui des dents réelles. À noter qu'un léger sous-dimensionnement du volume segmenté, d'environ 0,149 mm est observé, ce qui représente une différence négligeable d'un point de vue clinique (134). Ceci confirme la fiabilité des données acquises par CBCT pour une application dans le cadre d'une autotransplantation.

3.4.2. La planification virtuelle

Les données du CBCT du patient sont acquises sous forme de fichiers DICOM (Digital Imaging and COMmunication in Medecine). La norme DICOM est la principale norme mondiale dans le domaine de l'imagerie médicale.

Tout d'abord, les données DICOM issues du CBCT sont importées dans un logiciel d'analyse 3D.

Ensuite, à l'aide du logiciel, il convient de délimiter la zone d'intérêt à segmenter. Il s'agit de la dent pressentie comme futur transplant et de son parodonte environnant.

Intervient ensuite la segmentation de cette zone d'intérêt.
La segmentation 3D est un processus d'imagerie qui permet d'extraire un groupe de voxels du reste des données en fonction des différences de densité et d'intensité selon une valeur seuil entre les structures observées, dans ce cas entre les structures dentaires et l'os environnant. Le choix d'une valeur seuil appropriée est très important pour une segmentation précise (135). Un maillage 3D de la surface de la dent est ainsi créé et enregistré sous forme d'un fichier stl (136). Autrement dit, une image 3D du futur transplant est ainsi obtenue au format stl. Celle-ci peut alors être déplacée virtuellement de sa position d'origine au niveau du site receveur à l'aide des outils de positionnement du logiciel de planification (137).

Cela permet en premier lieu de donner une idée concrète de la faisabilité du projet d'autotransplantation. Puis, lorsque le transplant pressenti est retenu, son positionnement virtuel idéal est planifié.

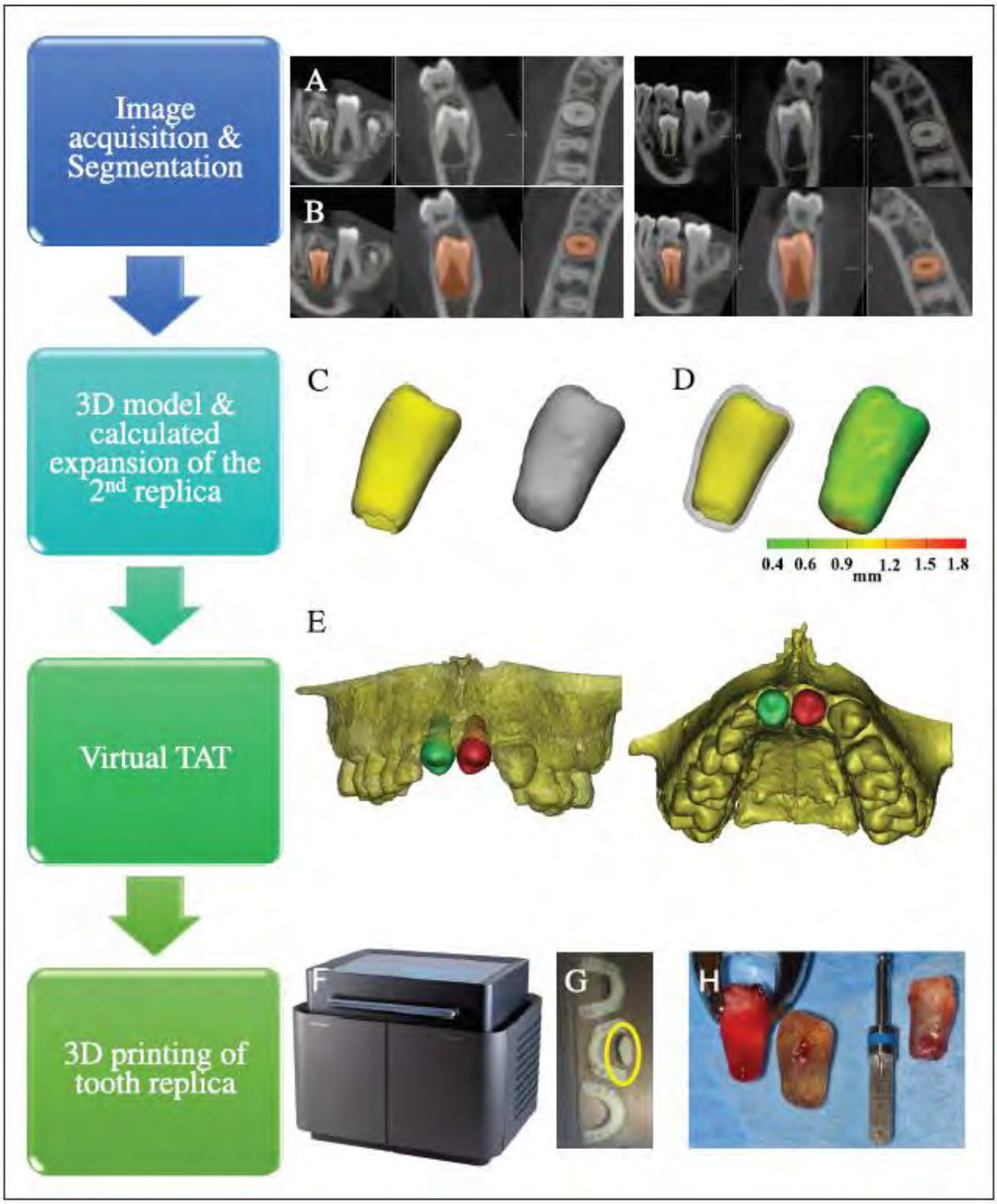

Figure 20 - *Illustration des différentes étapes du flux numérique au service de la chirurgie d'autotransplantation (138)*

A : Acquisition par tomographie à faisceau conique (CBCT)/ B : Segmentation de la dent du donneur / C : Modèle tridimensionnel 3D de la dent donneuse segmentée (le modèle jaune représentant la taille réelle et le gris le modèle étendu tenant compte des tissus mous et de l'intervalle de temps entre le CBCT et le CBCT et la chirurgie/D : Deuxième expansion de la réplique allant de 400 µm à 1,5 mm/ E : Autotransplantation virtuelle de la seconde prémolaire inférieure gauche (vert) sur le site de l'incisive centrale maxillaire supérieure droite et autotransplantation virtuelle de seconde prémolaire inférieure droite (rouge) sur le site de l'incisive centrale maxillaire supérieure gauche/ F et G : impression 3D de la réplique et des guides/ H : utilisation de deux répliques pendant la chirurgie.

3.4.3. Les aides chirurgicales issues du numérique

La planification virtuelle est généralement exploitée par la suite pour la conception de gabarits chirurgicaux et/ou guides chirurgicaux. Ces outils ont pour but d'aider le chirurgien en per-opératoire à placer le futur transplant dans la position la plus proche de la simulation virtuelle initiale. Une fois la planification virtuelle effectuée, plusieurs options sont possibles selon le niveau de guidage souhaité pour la chirurgie.

- Le fichier stl de l'image 3D du transplant peut être exporté vers un logiciel de modélisation pour être imprimé en 3D. Une réplique sur mesure du greffon est alors obtenue. C'est ce que l'on nomme un CARP model (Computer Aided Rapid Prototyping model). Le praticien va se servir de cette réplique pour aménager le site receveur et positionner le transplant au plus proche de la position virtuelle planifiée (137).

- Dans le cadre d'une chirurgie avec guide, un scan intra-oral de l'arcade receveuse ou un scan du modèle en plâtre de l'arcade receveuse est effectué au préalable et ses données au format stl sont ensuite importées dans le logiciel de planification avec le fichier DICOM du CBCT. Les deux fichiers sont alors superposés par l'outil de « matching » ou d'alignement du logiciel en sélectionnant un minimum de trois zones de référence distantes communes présentes dans les deux fichiers. L'objectif est alors de modéliser un guide chirurgical (voire plusieurs) qui va permettre de donner un axe et une profondeur de forage défini pour façonner la néo-alvéole selon le contour externe virtuellement positionné du transplant. Le principe est similaire à celui de la chirurgie implantaire guidée. Plusieurs axes de forage peuvent être nécessaires pour couvrir tout le contour externe du transplant ; ce qui implique parfois la fabrication de plusieurs guides chirurgicaux, lorsque ces axes de forage ne peuvent être prévus sur le même guide. Cette technique peut être accompagnée de l'impression d'un CARP model du greffon afin de valider pour la préparation de la néo-alvéole.

3.4.3.1. Les gabarits chirurgicaux sur mesure ou CARP models

3.4.3.1.1. Avènement des CARP models

En 1990, Palser et son équipe, inspirés par les techniques de stéréolithographie de l'industrie manufacturière, utilisent les données volumiques d'images tomographiques d'un crâne sec d'humain pour construire des modèles stéréolithographiques tridimensionnels (139).

Le principe de cette technique est de récupérer les données DICOM à partir de l'acquisition CBCT de la structure à reproduire, pour ensuite les convertir au format stl, et enfin imprimer la structure virtuelle avec une imprimante 3D (140).
En effet, l'impression d'une structure 3D à partir d'images DICOM nécessite la segmentation et la conversion de ces données en un format tel un « empilement d'images 2D » compatible avec une imprimante 3D. Parmi la centaine de formats de fichiers de données de CAO (Conception Assistée par Ordinateur) 3D utilisés comme fichiers natifs et fichiers intermédiaires, le format de fichier de stéréolithographie (stl) est le plus couramment utilisé pour l'impression 3D (141).
Cette technique peut être employée dans le cadre des autotransplantations pour produire une réplique de la dent à transplanter.

En 2001, Lee et al. proposent, pour la première fois, l'utilisation de la tomographie par ordinateur pour produire un modèle chirurgical en 3D, réplique exacte du transplant, afin de réduire la période extra-alvéolaire (142). Ces gabarits chirurgicaux sur mesure, répliques à l'échelle 1/1 du greffon fabriqués par impression 3D, sont aussi dénommés par la littérature scientifique « CARP models ».

Depuis la dernière décennie, le prototypage rapide voit sa popularité croître dans le domaine dentaire et maxillo-facial. Son application pour la planification thérapeutique et le développement d'aides chirurgicales en chirurgie orale et maxillo-faciale connaît actuellement un essor justifié (143). Le prototypage rapide est le nom donné au groupe de techniques utilisées pour fabriquer, à l'échelle 1/1, un modèle physique complexe ou un assemblage en utilisant des données de conception assistée par ordinateur (CAO) en trois dimensions. La fabrication additive est la technique utilisée majoritairement pour celui-ci ; de ce fait, les termes d'impression 3D et de prototypage rapide sont souvent employés improprement comme synonymes (144). Plusieurs technologies d'impression 3D ou fabrication additive pour l'application à l'autotransplantation sont décrites : SLA®, FDM et Polyjet™. Aujourd'hui, le procédé SLA est considéré comme le gold standard de l'impression 3D dans le domaine médical.

Néanmoins, Khalil et al. ont récemment étudié ces différents procédés d'impression ex vivo. Ils rapportent que les différences dimensionnelles de ces technologies avec la dent originale sont bien inférieures au niveau de précision de 250 µm requis par la pratique clinique chirurgicale. Ils en concluent que des répliques fiables peuvent être produites avec l'une de ces trois techniques (143).

Nom du procédé	Signification acronyme	Procédé	Description principe
SLA ®	StereoLithograph Apparatus	Stéréolithographie	Le procédé de stérolithographie est considéré comme le procédé à l'origine de l'impression 3D. Le procédé utilise le principe de photopolymérisation pour fabriquer des modèles 3D à partir d'une résine liquide photodurcissable sensible aux UV. Celle-ci est solidifiée par le passage d'un laser couche après couche (145).
FDM	Fused Deposition Modeling	Modélisation par dépôt de fil fondu	Le procédé utilise un filament de matière polymère thermoplastique qui est fondu puis extrudé pour que la buse d'impression puisse déposer ce filament fondu couche par couche sur la zone de fabrication. Ce procédé nécessite en général la présence de supports d'impression (145).
Polyjet ™		Jet de matière	L'impression 3D par jet de matière ou Material Jetting, brevetée par la société Objet Ltd. en 1999 (qui a fusionné avec Stratasys en 2012), combine la technologie Inkjet (jet d'encre) et l'utilisation de photopolymères. Ce procédé peut permettre l'impression d'objets combinant plusieurs matières et plusieurs couleurs (146).

Figure 21 - *Tableau résumant les caractéristiques des procédés SLA®, FDM et Polyjet™ (145,146)*

Figure 22 – *Photographies de répliques sur mesure (147)*

À gauche : répliques sur mesure métalliques imprimées par SLS (frittage sélectif par laser)
À droite : répliques sur mesure en résine méthacrylate imprimées par FMD

3.4.3.1.2. Intérêt des CARP models

Les résorptions radiculaires sont les complications les plus fréquemment retrouvées en post-opératoire. Elles surviennent lorsque les cellules desmodontales, voire la surface radiculaire, sont endommagées au cours de la transplantation. La préservation de la vitalité des cellules du ligament parodontal apparaît comme un facteur pronostique des plus importants pour la réussite de l'autotransplantation (142). Cette considération biologique implique de minimiser le temps extra-alvéolaire pendant la période chirurgicale, et de réduire les manipulations du greffon, une fois celui-ci extrait du site donneur.

Dans ce sens, l'utilisation d'une réplique aux dimensions réelles de la dent à transplanter permet au chirurgien de façonner la néo-alvéole du site receveur en parfaite adéquation avec le greffon. Ainsi, une fois la préparation du site receveur terminée, le transplant est avulsé, et, en quelques

secondes, il peut être placé sans contrainte et sans nécessité de retouches au niveau de la néo-alvéole. Par conséquent, non seulement la période extra-alvéolaire est réduite mais les manipulations du transplant sont aussi minimisées (134). L'utilisation d'un gabarit sur mesure permet donc de s'affranchir des tentatives d'essayage du greffon dans la néo-alvéole qui peuvent être source de contamination bactérienne, ainsi que des dommages ligamentaires par les contacts multiples et parfois appuyés contre les parois alvéolaires durant la préparation du site (74,147).

L'utilisation d'un gabarit permet également de limiter les lésions de la gaine de Hertwig lors de l'insertion d'un transplant immature puisque celle-ci peut être prise en compte dans le volume segmenté.

La revue systématique de littérature de Verweij et al. publiée en 2017 sur les autotransplantations dentaires utilisant les CARP models (19 articles) fait état d'un temps extra-alvéolaire compris entre 0 et 7 min pour les études cliniques, et inférieur à 3 min pour les rapports de cas contre 3 à 10 min dans l'étude de Shahbazian (148) pour le groupe témoin (technique conventionnelle) . En outre, Jang identifie le temps extra-alvéolaire de moins de 15 min comme un facteur pronostique de réussite (86), ce qui conforte les observations d'Andreasen pour lequel une cicatrisation parodontale normale est retrouvée pour un temps extra-alvéolaire n'excédant pas 18 min (75). Ainsi, il n'est pas surprenant de trouver des meilleurs taux de réussite et de survie dans le cadre d'une chirurgie utilisant des CARP models en comparaison à une chirurgie conventionnelle. Les taux de réussite et de survie pour une autotransplantation avec gabarit sur mesure sont respectivement de 80,0% à 91,1% et de 95.5% à 100%, contre 79% à 100% et 57% à 100% pour une autotransplantation avec technique conventionnelle (147).

3.4.3.1.3. CARP models versus gabarits standardisés

L'émergence des CARP models doit vraisemblablement son existence aux gabarits standardisés précédemment développés par quelques équipes avec cette même idée de réduire le temps extra-alvéolaire et le nombre de manipulations du transplant.

Ashkenazi et al. (149) et, Day et al. (150) ont fait état de la production de modèles archétypaux en métal sur la base des tailles de dents les plus courantes parmi des échantillons d'étude respectivement de 84 et 125 dents extraites. D'après les procédures décrites dans ces deux études, le chirurgien estime la taille de la dent du donneur après l'extraction et sélectionne un gabarit métallique correspondant pour la préparation de la néo-alvéole. Ces gabarits offrent manifestement certains des avantages de la réplique. Aussi, il n'y a pas de nécessité d'une analyse CBCT, ce qui élimine l'exposition aux radiations ionisantes. Les modèles archétypaux standards peuvent être réutilisés après stérilisation. Ils impliquent donc des coûts de production inférieurs à

ceux des répliques de dents de donneurs conçues sur mesure. Aussi, ils permettent un gain de temps au praticien car l'étape de planification virtuelle, étape chronophage, n'est pas nécessaire. Néanmoins, les modèles standards ne possèdent pas la précision qu'offre une réplique de la dent du donneur.

La taille et la forme exactes de la néo-alvéole sont difficilement appréhendées, et par conséquent on constate une augmentation du temps extra-alvéolaire et une augmentation du nombre de tentatives d'essayage. Ainsi, cela compromet le taux de réussite de la procédure. Il est donc préférable d'utiliser des répliques sur mesure, réplique exacte de la dent réelle pour une parfaite adaptation avec la néo-alvéole.

Figure 23 – *Photographies de gabarits standardisés et comparaison avec le transplant (149)*

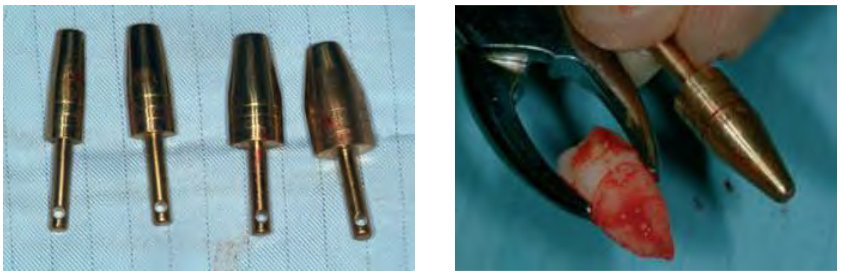

Figure 24 – *Photographies de série de gabarits ovales et comparaison avec le transplant (150)*

3.4.3.2. Guides chirurgicaux

Aboutissement de la chaîne numérique et de la planification chirurgicale, la fabrication assistée par ordinateur d'un guide chirurgical est appliquée désormais au domaine de l'autotransplantation.

Plusieurs types de guides chirurgicaux sont décrits dans la littérature : ceux permettant une chirurgie partiellement guidée et ceux permettant une chirurgie totalement guidée. Ces derniers ont été évoqués très récemment (137).

Ces guides possèdent un appui dentaire et peuvent présenter similairement à certains guides implantaires une fenêtre ajourée afin de s'assurer de sa bonne mise en place (137).

Ils présentent l'avantage de garder à l'esprit la position finale de la couronne par rapport aux dents adjacentes, points essentiels en terme de fonction occlusale et d'esthétique (151).

A l'identique des guides implantaires, ils possèdent un puits de forage dont l'emplacement est planifié selon les contours du transplant pour le passage d'un ou plusieurs forêts implantaires. Ce guide peut servir pour préformer la future alvéole en donnant les « grandes lignes » du contour du transplant (emplacement tridimensionnel, longueur de forage, …). Un ajustement avec la réplique imprimée du transplant est alors nécessaire pour terminer le modelage de la cavité réceptrice du transplant(148,151).

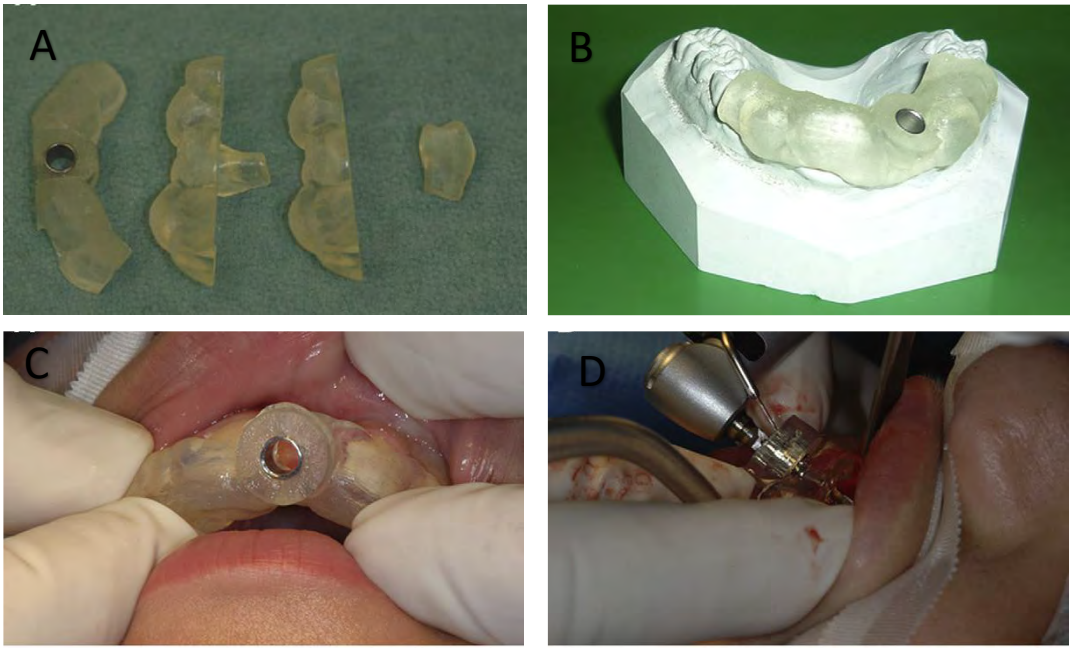

Figure 25- *Photographies de guides chirurgicaux et répliques, et utilisation clinique (148)*

A : série de guides chirurgicaux et réplique sur mesure
B : guide chirurgical avec un axe de forage sur modèle en plâtre
C : essayage du guide en bouche
D : passage du forêt implantaire dans axe de forage du guide

En 2020, Lucas-Taulé et al. présentent, pour la première fois, un protocole de chirurgie totalement guidée sur 10 cas d'autotransplantation. Ils utilisent un guide unique, usiné, avec multi-axes de forage, sans douille métallique. Ils rapportent qu'un seul cas a requis un ajustement chirurgical supplémentaire et qu'un autre cas n'a pu se faire avec le guide en raison d'une limitation d'ouverture buccale. Par ailleurs, aucun signe de résorption ou d'autres complications n'ont été rapportés. Aussi, ils défendent l'intérêt d'utiliser un seul guide pour éviter les pertes de précision et risques d'erreurs de repositionnement lors de l'utilisation de multiples guides. Cependant, lorsque la séquence de forage prévoit des axes de forage trop proches les uns des autres, un guide unique ne peut être fabriqué car il faut une distance minimale entre les puits de forage pour garantir la solidité du dispositif (137).

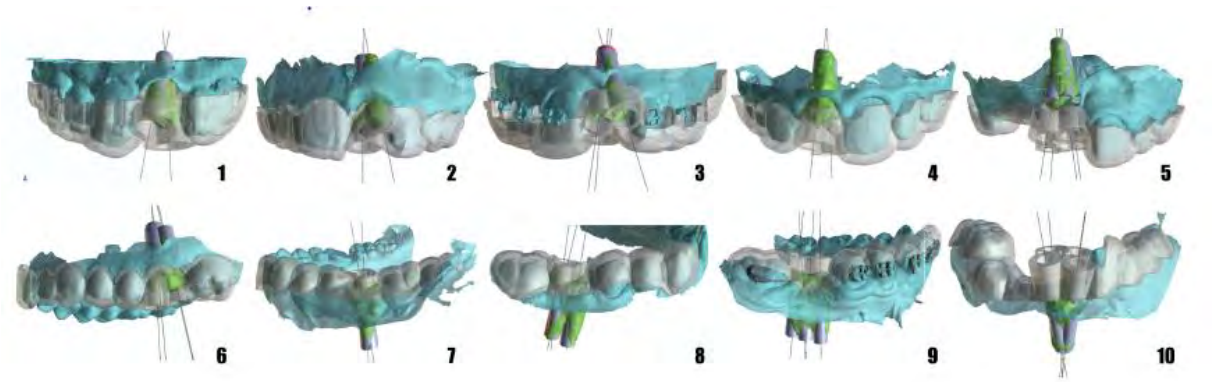

Figure 26 – *Planifications tridimensionnelles virtuelles de 10 cas d'autotransplantations réalisés en full-guided (137)*

La précision de la planification de la transplantation à l'aide d'un guide de forage chirurgical et d'une réplique de la dent du donneur a été évaluée dans deux études. Dans l'étude d'Anssari Moin et al., l'évaluation de la précision de l'autotransplantation à l'aide de CARP models et d'outils chirurgicaux conçus sur mesure a révélé des déviations cervicales et apicales de 1,25 et 0,89 mm, respectivement. La déviation angulaire de la dent transplantée par rapport à la position prévue de la dent du donneur était de 3,1° (133). Shahbazian et al. ont conclu que le guidage chirurgical stéréolithographique permet une approche plus efficace et prévisible de l'autotransplantation (152).

3.4.3.3. Forêts personnalisés

Couplée aux progrès de la CAD/CAM, la « reverse engineering » a inspirée certaines équipes dans la fabrication d'instruments chirurgicaux sur mesure comme les forêts d'ostéotomie personnalisés (133,151). Pour Park et al. ils présenteraient l'avantage de raccourcir le temps de préparation du site receveur, et de limiter les échauffements de l'os avec de multiples passages successifs de forêts, ce qui est préjudiciable à la survie des cellules osseuses et donc à la cicatrisation ultérieure. Aussi, l'adaptation serait optimisée en évitant la surpréparation de l'alvéole, néfaste pour la stabilité du caillot sanguin (137,151), nécessaire à la régénération parodontale (153). Ce procédé serait par conséquent particulièrement intéressant dans le cas où il faut recréer complètement et artificiellement une alvéole, car la cicatrisation y est moins optimale que dans une alvéole où la dent vient d'être fraichement extraite (151). En effet, lorsqu'une dent vient d'être extraite les cellules progénitrices de la paroi alvéolaire travaillent en synergie avec celles du ligament du transplant pour la cicatrisation (154).

L'utilisation de ces outils chirurgicaux reste cependant expérimentale. D'autres études seront nécessaires pour valider leur utilisation dans ce champ d'application.



Figure 27 - *Modèles de forets personnalisés proposés par Park (151)*

A : Il est recommandé que le diamètre du foret soit le même que celui de la dent donneuse à un niveau situé 1 mm sous la jonction cément-émail.
B : Le foret pilote peut maintenir la position de forage le long du point central guidé par le trou de forage percé par le foret hélicoïdal final. Le deuxième forêt peut aider à finaliser la forme de l'alvéole préparée.

Figure 28 – *Outils chirurgicaux imprimés en 3D dans l'étude d'Anssari Moin et al. (133)*

De gauche à droite : guide chirurgical, douille métallique, 5 forêts et ostéotome

Si des études randomisées à plus grande échelle sont indispensables pour conclure que la planification numérique associée à des CARP models et/ou guides chirurgicaux augmente la prévisibilité et la réussite de l'autotransplantation, il semble légitime de penser que l'autotransplantation assistée par CBCT pourrait être adoptée comme une alternative à l'approche conventionnelle (138)**.**

3.5. Protocole opératoire

Plusieurs protocoles opératoires sont décrits dans la littérature. Le plus connu est sans doute celui d'Andreasen (3). Il est d'ailleurs parfois emprunté et quelque peu modifié par certains praticiens. D'autres auteurs présentent des protocoles qui peuvent différer notamment dans l'ordre des étapes chirurgicales.

Aujourd'hui, face à ces procédés chirurgicaux « conventionnels » émergent des protocoles qui usent des progrès de la technologie numérique (planification virtuelle, CARP models, guides chirurgicaux en FAO, forêts personnalisés).

Quels que soient l'approche ou le protocole choisis, les étapes suivantes sont communes à l'autotransplantation dentaire (2) :

- Le prélèvement atraumatique du transplant
- La préparation soigneuse du site récepteur, tant d'un point de vue gingivopériosté que du point de vue osseux
- La mise en place du transplant dans sa nouvelle alvéole
- La contention
- La surveillance post-opératoire : clinique et radiologique

L'approche conventionnelle est détaillée en premier lieu. La description d'un cas clinique nous permettra ensuite d'appréhender le protocole opératoire d'une autotransplantation utilisant une réplique sur mesure imprimée en 3D.

3.5.1. Anesthésie

L'anesthésie locale ou loco-régionale est largement préconisée dès lors qu'elle est possible. Elle présente moins de risques que l'anesthésie générale et est moins onéreuse (lourd plateau technique et nécessité d'une consultation de pré-anesthésie). Elle requiert cependant un certain degré de coopération et de sérénité de la part du patient qui reste en état de conscience pendant toute la durée de l'intervention. Pour cette raison, elle n'est pas toujours adaptée dans le cadre d'une autotransplantation chez un jeune enfant. L'anesthésie générale ambulatoire pourra alors être choisie car elle apportera du confort au patient et au praticien. Une intubation naso-trachéale avec tamponnement pharyngé à l'aide d'une éponge en mousse synthétique (packing) est souhaitable dans ce contexte, afin de ne pas gêner pas l'examen per-opératoire de l'occlusion (2,74).

Concernant l'utilisation de vasoconstricteurs de type adrénaline, les avis des auteurs divergent. Les vasoconstricteurs possèdent l'avantage de limiter le saignement et d'accroître la durée et la profondeur d'action de la solution anesthésique, mais ils ont l'inconvénient d'augmenter le risque d'ischémie des tissus infiltrés. Dans ce sens, cela pourrait être néfaste pour la cicatrisation du transplant (155).

3.5.2. Préparation du site receveur

Andreasen décrit un protocole en un temps chirurgical, où préparation du site receveur, prélèvement et mise en place du transplant sont consécutifs.

3.5.2.1. Protocole en 1 temps chirurgical

Cette chronologie de procédure présente l'avantage de réduire la période extra-alvéolaire du transplant. En revanche, elle nécessite au préalable une bonne analyse morphologique tridimensionnelle du transplant et du site receveur, ainsi que des qualités de projection dans l'espace pour le praticien. En effet, Il doit conformer le site receveur selon la projection mentale tridimensionnelle qu'il a du transplant, afin que ce dernier et le site receveur soient en parfaite adéquation. De toute évidence, cette procédure en un temps permet au patient de ne subir l'inconfort d'une intervention qu'une seule fois.

3.5.2.1.1. Site receveur denté

Si une dent est encore présente sur le site receveur (dent délabrée condamnée ou dent déciduale), elle est avulsée.

Figure 29 – *Rétro-alvéolaire d'une 36 condamnée à l'avulsion et vues intrabuccales lors de l'avulsion (3)*

A : 36 délabrée coronairement avec fracture radiculaire
B : situation clinique pré-opératoire de la 36
C : luxation de la 36 au davier

Lors de cette étape, il est impératif de réduire au minimum les traumatismes osseux. Ainsi, lorsque les racines de la dent à avulser sont divergentes, Andreasen recommande de réaliser une séparation radiculaire pour extraire chaque racine individuellement, dans le but de ne pas léser les septa osseux interdentaires. Aussi, l'usage de l'élévateur doit être réservé préférentiellement à la région inter-radiculaire afin de ne pas endommager l'os alvéolaire périphérique.

S'il existe du tissu de granulation, celui-ci doit être méticuleusement cureté (3).

La réalisation d'un lambeau muco-périosté sur le site receveur n'est pas systématique ; selon l'anatomie crestale et dentaire un geste muqueux peut être envisagé afin d'adapter la gencive marginale à sa nouvelle situation anatomique au contact du transplant.

Pouvant constituer une gêne à l'insertion du greffon, le septum inter-radiculaire est retiré jusqu'à la base de l'alvéole à l'aide d'une pince gouge, ou bien d'une fraise chirurgicale montée sur contre-angle ou pièce à main chirurgicale.

L'alvéole est ensuite élargie si nécessaire avec cette fraise ou avec des forêts implantaires pour correspondre au volume du transplant surdimensionné de 1 mm (3,123). Cet aménagement d'espace se fait en respectant les corticales externe et interne.

Figure 30 – *Modelage osseux du site receveur avec fraise chirurgicale carbure de tungstène à refroidissement interne montée sur contre angle pour l'autotransplantation de la 38 (3)*

Enfin, l'alvéole est abondamment rincée avec du sérum physiologique afin de retirer tous les débris. Puis l'alvéole est immédiatement recouverte par une compresse pour éviter la contamination salivaire pendant la formation du caillot en attendant la mise en place du transplant qui doit d'abord être prélevé (3).

3.5.2.1.2. Site receveur édenté

Dans le cas où le site est édenté, une incision de pleine épaisseur au bistouri lame froide n°15 et /ou 12 sur le sommet de la crête est effectuée. Un simple clivage étendu aux collets des dents voisines est possible. De même, une décharge à distance peut être éventuellement effectuée pour obtenir une laxité du lambeau afin de faciliter l'adaptation au niveau de la partie cervicale du transplant. La fibromuqueuse est alors réclinée pour permettre la création d'une nouvelle alvéole.

L'ostéotomie se fait soit avec des forêts implantaires calibrés de longueur et taille adaptées pour un forage correspondant à la hauteur radiculaire du transplant, soit avec une fraise chirurgicale en carbure de tungstène montée sur contre-angle ou pièce à main (3,123).
L'utilisation d'une jauge permet de vérifier l'orientation que prendra le transplant (2).

Le principe est identique à celui du site denté : créer une néo-alvéole légèrement surdimensionnée pour recevoir le transplant sans lui infliger de contraintes pouvant entraîner des dommages desmodontaux, et cela en limitant les traumatismes des tissus environnants. Ainsi, l'utilisation de rotatifs à basse vitesse avec une irrigation abondante au sérum physiologique est préconisée pour ne pas échauffer l'os et risquer une nécrose (156).

3.5.2.2. Protocole en 2 temps chirurgicaux

- À la fin des années 80, les auteurs scandinaves Nethander et Andersson expérimentent un protocole en deux temps. Ils partent de l'hypothèse qu'une carence nutritionnelle du greffon serait à l'origine des complications élevées retrouvées sur les dents matures telles que les résorptions et la perte du greffon. Pour eux, la distance entre le tissu du site receveur et la surface de la racine (tous deux séparés par un caillot sanguin) serait la cause de cette carence nutritionnelle. Ainsi, ils pensent qu'une meilleure nutrition pourrait être obtenue si un contact intime du transplant avec un tissu conjonctif richement vascularisé était établi, comme cela est le cas pour une plaie en cours de cicatrisation. Pour vérifier cette hypothèse, ils ont effectué un suivi sur 5 ans de 57 autotransplantations de dents matures qui ont été autotransplantées sur des sites receveurs préparés et laissés en cicatrisation 14 jours avant la transplantation. 12 sur 57 transplants (21%) ont présenté une résorption radiculaire (de surface, inflammatoire ou de remplacement). Ils en concluent que l'autotransplantation de dents matures avec cette technique permet de diminuer l'incidence de ces complications (157).

    - Lors de la première intervention, le site receveur est préparé selon les mêmes principes que ceux du protocole en un temps chirurgical.

- La deuxième intervention qui a lieu 14 jours après la première, nécessite tout de même une préparation du site receveur. Elle consiste en un curetage partiel afin de laisser en place la première couche de tissu néoformé pour ne pas perdre le bénéfice recherché, celui de placer le greffon dans un lit hypervascularisé.
  Une meilleure diffusion des nutriments vers les cellules desmodontales du greffon est alors rendue possible. Aussi, la régénération des cellules desmodontales semble être maximale à 14 jours. En outre, la plasticité de ce site en cours de guérison permet une meilleure adaptation à l'anatomie radiculaire du transplant sans pour autant induire des contraintes mécaniques (12,157).

➢ Actuellement, le protocole en deux temps est davantage voire uniquement envisagé lorsque le site receveur est infecté et risque de compromettre la cicatrisation du transplant (119). En effet, le principal inconvénient de ce protocole est de faire subir deux interventions au patient dans un intervalle de temps court.

3.5.3. Prélèvement du transplant

L'enjeu majeur de cette étape est de ne pas léser le ligament alvéolo-dentaire du transplant. L'extraction doit donc se faire de manière atraumatique en évitant les forces de compression sur le desmodonte. En effet, les corps cellulaires desmodontaux supporteraient mieux les efforts de traction et de cisaillement que les compressions, qui auraient tendance à les faire exploser. Les mouvements de luxation en rotation ou en traction selon le grand axe de la dent (effets de cisaillement ou de déchirement) sont donc à privilégier. Les mouvements pendulaires vecteurs de forces compressives sont eux à éviter, car ils risquent d'écraser les cellules desmodontales (3,74,95). Pour être le moins traumatisant possible, il est préférable d'utiliser un davier qu'un élévateur. Les contacts ne doivent concerner que la couronne ; les appuis sur le collet et la racine sont proscrits (2).

➢ Lorsque la dent est sur arcade, Andreasen décrit dans un premier temps une incision intrasulculaire avec un bistouri à lame fine pour effectuer une syndesmotomie atraumatique. Puis une prise coronaire au davier et des petits mouvements de rotation sont effectués (3).

- <u>Lorsque la dent est incluse</u>, un premier temps muqueux a lieu. Il convient alors de lever un lambeau muco-périosté permettant une bonne visibilité et accessibilité en gardant à l'esprit les principes de vascularisation d'un lambeau. Le second temps osseux consiste à réaliser un dégagement suffisant de la couronne. Une alvéolectomie large est préconisée de façon à rendre la luxation de la dent la moins traumatisante possible. Dès que possible, la dent est prise au davier au niveau coronaire (74).

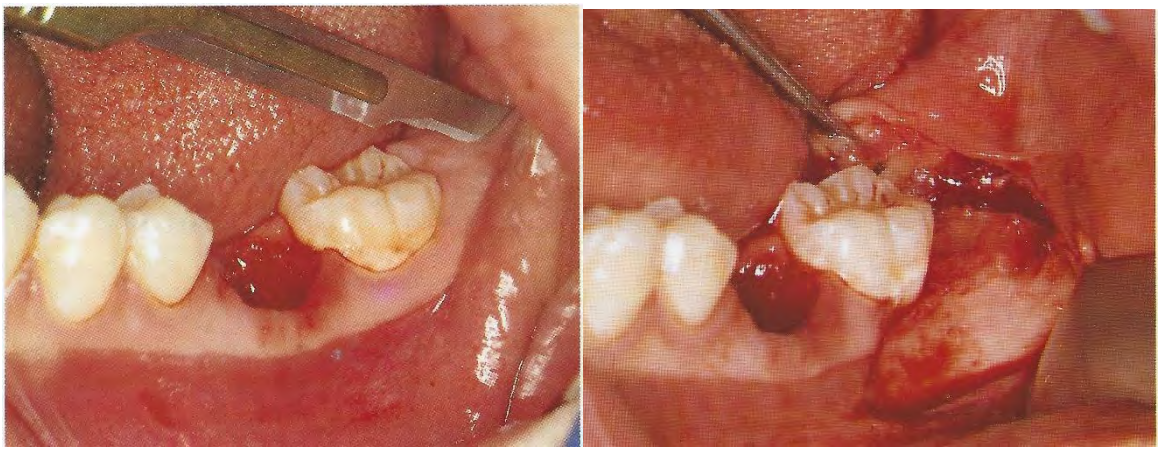

Figure 31 – *Vues intrabuccales de l'incision pour lambeau d'accès à la 38 (transplant) (à gauche) et du lambeau décollé (à droite) (3)*

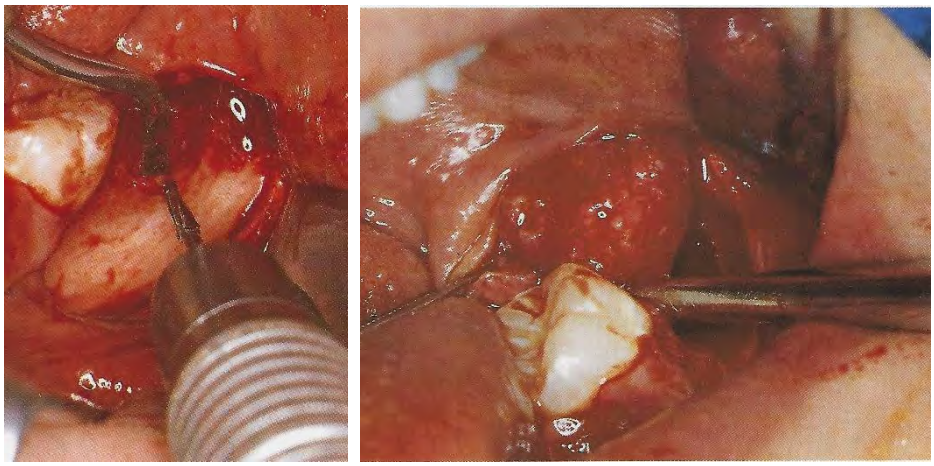

Figure 32 – *Vues intrabuccales du dégagement coronaire de la 38 par ostéotomie à la fraise chirurgicale montée sur contre angle (à gauche) et luxation de la 38 à l'élévateur (à droite) (3)*

Lorsque la dent est extraite, l'inspection de celle-ci s'impose à la recherche d'éventuelles lésions du desmodonte (3).

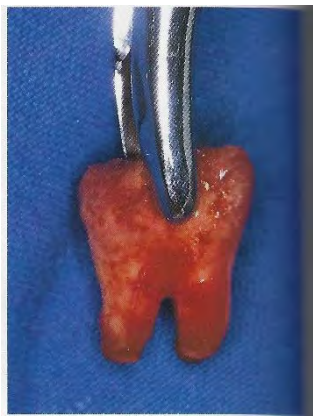

Figure 33 – *Prise au davier du greffon sur sa partie coronaire et inspection du greffon (3)*

Si un lambeau a été levé, il sera suturé après la mise en place et la contention du transplant sur le site receveur pour ne pas prolonger la période extra-alvéolaire ou exposer davantage le greffon à une contamination bactérienne.

Pour cette même raison, Andreasen fait intervenir cette étape de prélèvement une fois la préparation du site receveur effectuée. Par ailleurs, il s'affranchit ou presque de la problématique de conservation du greffon. En effet, lorsque le prélèvement du transplant a lieu avant la préparation du site receveur se pose la question du milieu de conservation du transplant.

Il n'y a pas de consensus à ce sujet si ce n'est qu'il faut tenter de placer le transplant dans des conditions de tensions d'oxygène et d'osmolarité les plus physiologiques possibles. La contamination du transplant (notamment par la salive), et sa déshydratation doivent être évitées car cela pourrait avoir des conséquences préjudiciables sur la survie des cellules desmodontales (158). Certains chirurgiens comme Tsukiboshi (66) ou Jang (86) placent le greffon dans une solution saline équilibrée de Hanks, tandis que d'autres l'immergent dans du sérum physiologique (123), ou bien la remettent en place sur le site receveur (3,95). Une conservation dans de l'eau n'est cependant pas recommandée car elle est hypotonique (66).

3.5.4. Mise en place du transplant

Lorsque le site receveur est préparé et le transplant disponible, le chirurgien tente d'insérer celui-ci dans la néo-alvéole en veillant à ne pas comprimer la dent sur les parois alvéolaires. À ce stade, des retouches de l'alvéole pour une meilleure adaptation peuvent s'avérer nécessaires. Dans le cas où l'espace proximal au niveau coronaire n'autorise pas l'insertion du greffon, une coronoplastie soustractive par meulage des faces proximales jusqu'à 0,5mm peut être effectuée. Pour éviter un échauffement pulpaire, la réduction doit s'effectuer avec une fraise diamantée dont la pointe est

refroidie par un spray continu et abondant de sérum physiologique. Au contraire, lorsque l'espace est trop large, on peut tourner le greffon pour améliorer le contact avec les dents adjacentes et antagonistes (3).

Ensuite, il convient de vérifier l'absence de contraintes occlusales car toute compression apicale pourrait endommager la gaine de Hertwig, ce qui conduirait à un arrêt prématuré de l'édification radiculaire du transplant. Le transplant est mis en légère sous-occlusion, en respectant l'espace biologique établi de 2 mm entre la jonction amélo-cémentaire et le rebord de la crête alvéolaire (159).

Juste avant la mise en place du transplant dans sa néo alvéole, Skoglund proposait de réaliser une apicectomie franche avec une pince gouge bien affûtée lorsque l'apex était fermé dans le but de faciliter la revascularisation (62). Cette idée a semble-t-il été abandonnée faute de résultats probants. La manipulation supplémentaire du transplant et le risque de lésions desmodontales potentielles ont probablement pesé en défaveur du bénéfice escompté.

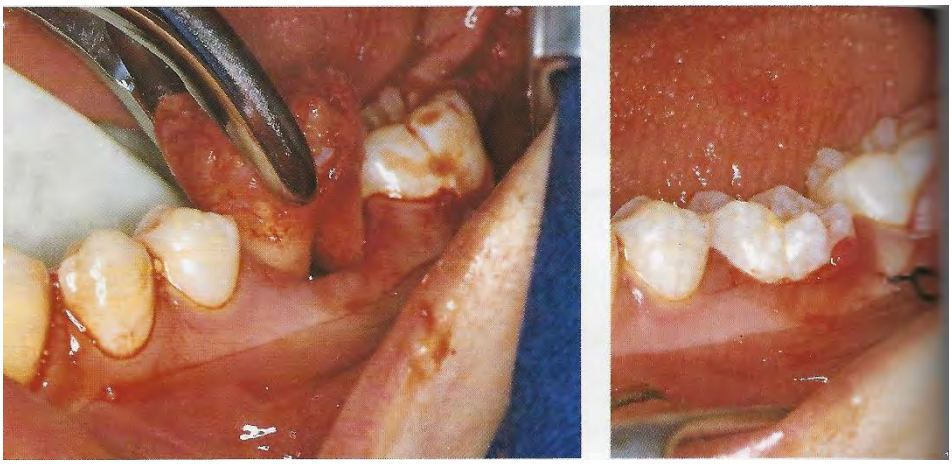

Figure 34 – *Vues intrabuccales de la mise en place du greffon (38) dans l'alvéole modifiée de la 36 avulsée (3)*

3.5.5. Sutures du lambeau

L'ajustement du lambeau au contour anatomique cervical de la dent transplantée et sa suture constituent une étape critique dans la procédure chirurgicale. Les sutures doivent s'appliquer à replaquer le lambeau sans tension excessive autour du collet de la dent. Cette fermeture hermétique garantit une protection de la surface radiculaire du transplant contre la contamination bactérienne salivaire, facilite l'activité ostéogénique du périoste et optimise la réattache parodontale (2,66,74).

Il est important de rappeler qu'au bout de deux semaines, un manchon épithélial étanche peut déjà assurer l'étanchéité (59).

Ces sutures (généralement points matelassiers) peuvent aussi déjà jouer un rôle de contention du transplant.

3.5.6. Contention

De multiples types de contention (simple sutures, ligature au fil métallique, attelle rigide collée au fil métallique, attelle semi-rigide, attelle souple, utilisation d'un arc orthodontique déjà présent, attelle collée en résine, gouttière de contention …) sur des durées variables de port (de 1 à 10 semaines) sont rencontrées dans la littérature (87).

L'attelle rigide est plutôt évitée car d'après les travaux de Kristerson et Andreasen, elle serait associée à une incidence plus élevée d'ankylose (160).

La méta-analyse de Chung rapporte un taux d'ankylose 3 fois plus élevé lorsqu'une contention au fil métallique est utilisée. Cependant, la durée de contention n'étant pas renseignée dans toutes les études comparées, il est difficile de conclure (87).

Il est admis que la contention doit assurer une stabilité primaire au transplant afin d'éviter une extrusion voire une expulsion de celui-ci. Aussi, la contention doit permettre des micro-mouvements, car la revascularisation pulpaire s'effectuerait par la croissance de nouveau-vaisseaux favorisée par ces derniers (160). Enfin, il est nécessaire que la méthode de contention choisie ne compromette pas les soins d'hygiène bucco-dentaire (159).

Par conséquent, la méthode de contention doit être guidée par la situation clinique et l'appréciation de la stabilité initiale (93).

Une contention par suture simple ou en X qui traverse la face occlusale peut suffire (2). Un point de composite sur la face occlusale peut aussi maintenir la suture.

Figure 35 – *Illustrations d'une technique de contention par suture décrite par Gault (119)*

Un point distal est placé dans la papille gingivale en laissant dépasser de 5 cm les 2 brins de fil. Un point mésial est réalisé en laissant l'aiguille d'un côté et au moins 12 cm de fil de l'autre. Chaque brin mésial est noué à un brin distal en passant par le sillon occlusal mésiodistal. Le brin côté aiguille, une fois noué au centre de la face occlusale, est repris avec des points de matelassier dans la muqueuse palatine puis dans la gencive vestibulaire et, enfin, est renoué au centre de la face occlusale avec un des trois autres brins.

Figure 36 – *Vue intrabuccale montrant la contention par suture de la 38 autotransplantée en site de 36 (3)*

Elle peut être complétée par une attelle souple ou semi-rigide collée sur les dents adjacentes.

Fauroux et al. mettent en garde contre l'agressivité de l'agent acide de mordançage utilisé lors d'un collage avec résine composite (74). Pour cette raison, certains praticiens comme Mejàre (110) contournent cette étape par l'utilisation de résine bis-acrylique provisoire (Luxatemp® - DMG) ou de ciment verre ionomère pour Catherine et al. (123).

3.5.7. Prescriptions post-opératoires

3.5.7.1. Ordonnance

L'ordonnance des prescriptions post-opératoires est en général anticipée par le chirurgien pour être délivrée en même temps que celle des prescriptions pré-opératoires.

3.5.7.1.1. Antibiotiques

L'effet des antibiotiques par voie systémique sur la cicatrisation pulpaire et parodontale du transplant n'est pas encore bien défini. On peut tout de même évoquer les études d'Hammarström et al. sur les réimplantations de dents qui mettent en évidence une réduction significative de l'étendue des résorptions radiculaires lors d'une administration d'antibiotiques par voie générale (161). Plus récemment, Chung et al. dans leur méta-analyse mentionne un taux d'échec 2,5 fois plus élevé lorsque la procédure chirurgicale ne prévoit pas le recours aux antibiotiques (87). Parmi les auteurs préconisant l'antibiothérapie systématique, nombreux sont ceux qui prescrivent une pénicilline en prophylaxie pré-opératoire (amoxicilline dans l'heure précédant l'acte chirurgical), et post-opératoire sur une durée de 7 à 14 jours (87). D'autres, optent pour une tétracycline (119). Il est cependant utile de mentionner que cette famille d'antibiotique est contre-indiquée chez l'enfant de moins de 8 ans.

En France, l'antibiothérapie prophylactique pré-opératoire dans le cadre d'une autotransplantation est recommandée par l' AFSSAPS (115) :

- La prise de 2 grammes d'amoxicilline par voie systémique 1 heure avant l'intervention est préconisée.
- En cas d'allergie aux pénicillines, le praticien prescrira de la clindamycine à un dosage de 600 mg, à prendre 1 heure avant l'intervention.

3.5.7.1.2. Antalgiques

Il est courant de prescrire un antalgique de palier 2 associé à un corticoïde pour son effet anti-oedémateux et son pouvoir analgésique. En pratique, de la prednisolone selon une posologie de 1mg/kg/jour et sur une durée de 3 jours est prescrite. Pour un effet optimisé, la prise doit débuter 4 heures avant l'intervention (162). Du paracétamol codéiné 500mg/30mg à raison de 2 comprimés toutes les 6 heures et sur une durée de 3 jours peut être choisi comme antalgique de palier 2.

En relai du palier 2, un antalgique de palier 1 de type paracétamol peut être prescrit.

3.5.7.1.3. Matériel d'hygiène bucco-dentaire et solution antiseptique

Élément clé de la cicatrisation, l'hygiène bucco-dentaire est une notion que le patient doit intégrer (101). Il lui sera prescrit une solution pour bain de bouche antiseptique de type chlorexidine (0,12%) /chlorobutanol (2 fois par jour pendant 10 jours) à débuter 24h après l'intervention afin de ne pas déstabiliser le caillot sanguin.

Le brossage soigneux de la zone d'intervention pourra se faire 48h après la chirurgie au moyen d'une brosse à dent post-chirurgicale 7/100e et ce jusqu'à cicatrisation complète (17).

3.5.7.2. Consignes et précautions post-opératoires

Les consignes post-opératoires sont identiques à celles d'une avulsion :

- Respecter les consignes de l'ordonnance
- Appliquer du froid sur le versant cutané des zones d'intervention
- Ne pas fumer, ni boire d'alcool pendant au moins 48h
- Ne pas consommer d'aliments ou de boissons chaudes pendant 48h
- Éviter de pratiquer une activité physique intense pendant 48h
- Ne pas cracher ou aspirer.

A ces consignes s'ajoutent la recommandation d'une alimentation molle pendant quelques jours et celle ne pas mastiquer du côté où le transplant est en place pendant 4 semaines) afin de ne pas le solliciter pendant cette première phase de cicatrisation (118).

3.5.8. Traitement endodontique

Il a été observé qu'une résorption inflammatoire du transplant pouvait survenir à la suite d'une nécrose puis d'une infection pulpaire. Les dents matures ayant moins de potentiel de revascularisation pulpaire que les dents immatures (et donc davantage de chance de nécrose pulpaire) une incidence de résorptions inflammatoires plus élevée sur les greffons matures est retrouvée. Pour anticiper cette complication qui peut aboutir à la perte du transplant, nombreux auteurs comme Garcia et Andreasen préconisent le traitement endodontique systématique des transplants matures (3,95).

3.5.8.1. Traitement endodontique avant la chirurgie

Tsukiboshi évoque la possibilité de réaliser ce traitement endodontique avant la chirurgie, dès lors que le transplant est accessible et permet une obturation canalaire à la gutta percha dans de bonnes conditions (163).

3.5.8.2. Traitement endodontique per-opératoire

Auparavant préconisé, le traitement endodontique per-opératoire réalisé hors de la cavité buccale et dans les mains de l'opérateur, est aujourd'hui déconseillé. Non seulement cette étape augmente la période extra-alvéolaire, ce qui expose davantage les cellules desmodontales et les tubuli dentinaires au risque de contamination bactérienne, mais elle implique aussi une manipulation supplémentaire du greffon pouvant induire des lésions desmodontales (160).

3.5.8.3. Traitement endodontique post-opératoire

Lorsque le transplant n'est pas accessible au traitement canalaire (dent incluse par exemple), la majorité des auteurs effectuent le traitement endodontique entre le 7e et 14e jour post-chirurgical.

La question de la temporalité de ce traitement a été abordée par Chung et al. dans leur méta-analyse et revue systématique de littérature : ils rapportent un taux de résorptions radiculaires deux fois plus élevé lorsque le traitement canalaire a lieu au-delà des 14 jours post-opératoires, en comparaison à celui trouvé lorsque celui-ci est réalisé au 14e jour (87). Néanmoins, il est nécessaire de ne pas réaliser le traitement canalaire trop précocement car les matériaux d'obturation pourraient avoir une certaine cytotoxicité (notamment l'hydroxyde de calcium) sur les cellules du

ligament et compromettre la cicatrisation parodontale. D'autre part, les micro-mouvements induits par le thérapeutique endodontique sont délétères dans les premiers temps de cicatrisation.

Une obturation en un temps à la gutta percha peut alors être effectuée, ou bien un traitement à l'hydroxyde de calcium en interséance avant l'obturation définitive à la gutta percha peut être préféré pour ses propriétés antiseptiques et anti-inflammatoires.

3.5.8.4. Vers un traitement endodontique électif

Dernièrement, les rapports de cas cliniques font état de plus en plus d'autotransplantations de dents matures ayant bénéficié d'une revascularisation pulpaire, et n'ayant donc pas nécessité de traitement endodontique.

L'analyse rétrospective de Murthada et al. rapporte que parmi les 184 transplants à l'édification radiculaire complète suivis sur une période d'au moins 5 ans, 109 (59,3%) ne présentaient aucun signe de pathologie et par conséquent n'avaient eu à recevoir un traitement canalaire (164).

Ainsi, il semble judicieux que la décision du traitement endodontique de dents matures ou immatures se fasse uniquement en cas de signes de complications (résorption externe inflammatoire, résorption interne inflammatoire ou nécrose pulpaire), dans le but de laisser une « chance » à la revascularisation de se faire, plutôt que d'intervenir systématiquement ou de façon trop précoce.

La détection de ces complications appuie l'importance et la nécessité d'un suivi post-opératoire rigoureux.

3.6. Suivi post-opératoire

Immédiatement après l'intervention ou lors du premier contrôle à 1 semaine, un cliché radiographique rétro-alvéolaire est pris pour vérifier l'emplacement du greffon. Il servira de référence pour évaluer l'évolution de la cicatrisation lors des visites de contrôle ultérieures.

Par la suite, le suivi post-opératoire est clinique et radiographique. Il a pour but d'évaluer la cicatrisation pulpaire et desmodontale. Il permet de détecter d'éventuelles complications afin de déclencher précocément une prise en charge.

Cliniquement, un examen visuel, des tests de vitalité pulpaire (test au froid, test électrique) comparatifs avec les dents adjacentes, un test de percussion axiale, une évaluation de la mobilité, un sondage parodontal, une analyse des rapports occlusaux sont effectués. En revanche, une réponse négative au test de vitalité ne doit pas engendrer de conclusion hâtive, car la sensibilité pulpaire des dents immatures n'est retrouvée que dans les 6 à 12 mois dans 90% des cas (93).

Radiographiquement, la présence et la continuité de la lamina dura, une image radio-claire péri-apicale, l'évolution de l'édification radiculaire, le volume de la chambre pulpaire et canalaire, les signes radiographiques de résorption radiculaire (de surface, inflammatoire ou de remplacement), le niveau osseux, sont autant d'éléments à analyser.

Suivi post-opératoire des dents autotransplantées	
1 semaine	Contrôle radiographique (rétroalvéolaire)
3 semaines	Retrait des points de suture Contrôle clinique et radiologique Dépose de la contention en fonction de la stabilité initiale
4 semaines	Optionnel : pour les cas à haut risque de résorption radiculaire
8 semaines	Contrôle clinique (incluant test de vitalité pulpaire) et radiologique
6 mois	Contrôle clinique (incluant test de vitalité pulpaire) et radiologique
1 an	Contrôle clinique (incluant test de vitalité pulpaire) et radiologique
Tous les ans pendant 5 ans	Contrôle clinique (incluant test de vitalité pulpaire) et radiologique

Figure 37 – *Tableau synthétisant les échéances du suivi post-opératoire (3)*

3.7. Cas clinique

Afin d'illustrer la technique d'autotransplantation par planification numérique et utilisation de CARP model, un cas clinique du Dr L. Costa Mendes est ici présenté (165).

- **Anamnèse**

  Il s'agit d'un homme de 19 ans sans antécédents médicaux ou chirurgicaux.

- **Bilan pré-opératoire**
  - Il présentait une première molaire maxillaire gauche avec une lésion carieuse étendue. Le pronostic défavorable à long terme pour cette dent indiquait son avulsion.
  - La dent de sagesse maxillaire gauche était incluse et présentait une formation complète de la racine.

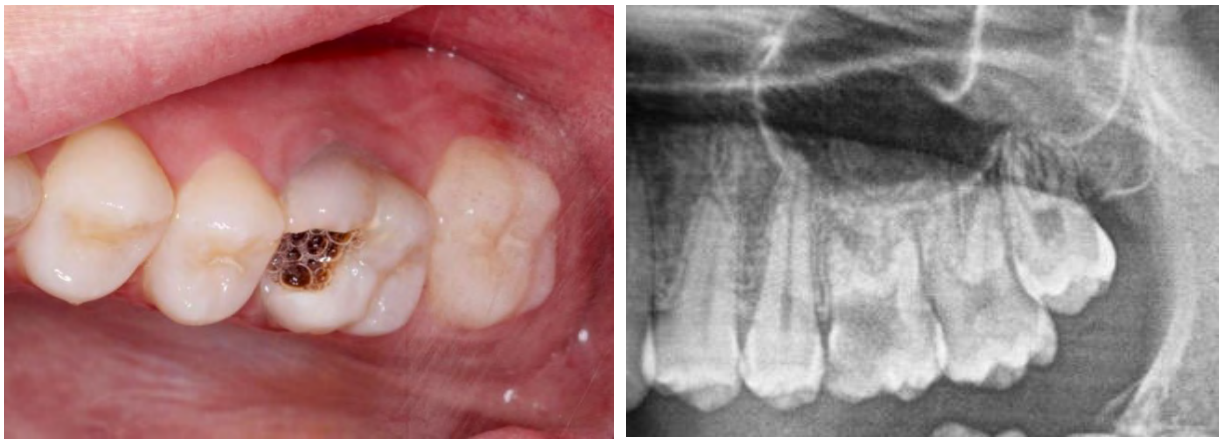

Figure 38 – *Vue intrabuccale pré-opératoire du secteur 2 postérieur (à gauche) et radiographie pré-opératoire de la première et troisième molaire maxillaire gauche (à droite) (165)*

Après évaluation de toutes les alternatives de traitement, une transplantation de cette dent de sagesse maxillaire gauche à la place de la première molaire gauche a été proposée.

➢ **<u>Analyse morphologique au CBCT, planification et impression d'une réplique sur mesure</u>**

Un CBCT a été réalisé pour évaluer la forme et les dimensions du site receveur, de la dent 28 et la faisabilité de la procédure.

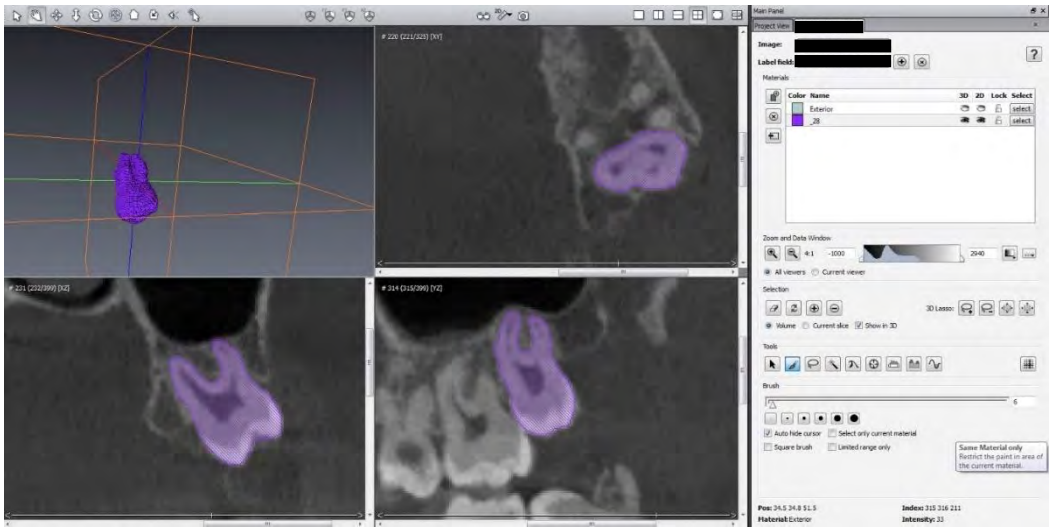

Figure 39 – *Analyse 3D du CBCT et sélection de la zone à segmenter sur le logiciel Avizo™ (165)*

Ensuite, les fichiers DICOM de l'acquisition CBCT du patient ont été importés dans un logiciel d'analyse et de modélisation 3D (Avizo™ v. 8.1, http:// www. fei. com/ software/ avizo3d/), afin d'extraire une image de surface de la future dent et de l'imprimer sous forme de modèle tridimensionnel).

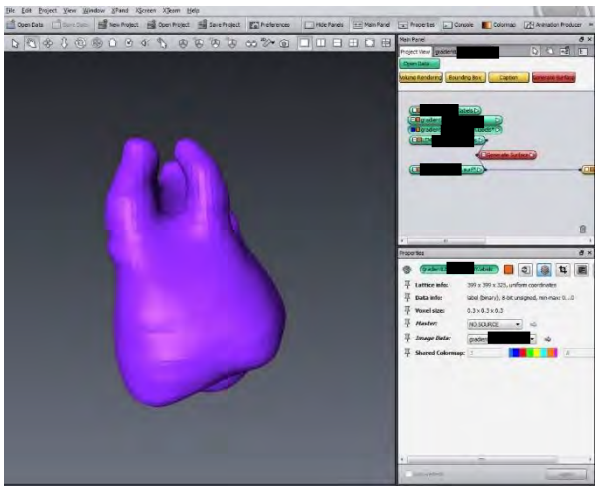

Figure 40 – *Vue tridimensionnelle du transplant obtenue par segmentation de surface et de contour (165)*

L'image de surface de la troisième molaire maxillaire a ensuite été convertie au format STL et une réplique de la dent a été obtenue en imprimant le modèle avec une imprimante 3D VOCO et une résine de guidage chirurgical (V-Print SG, VOCO™).

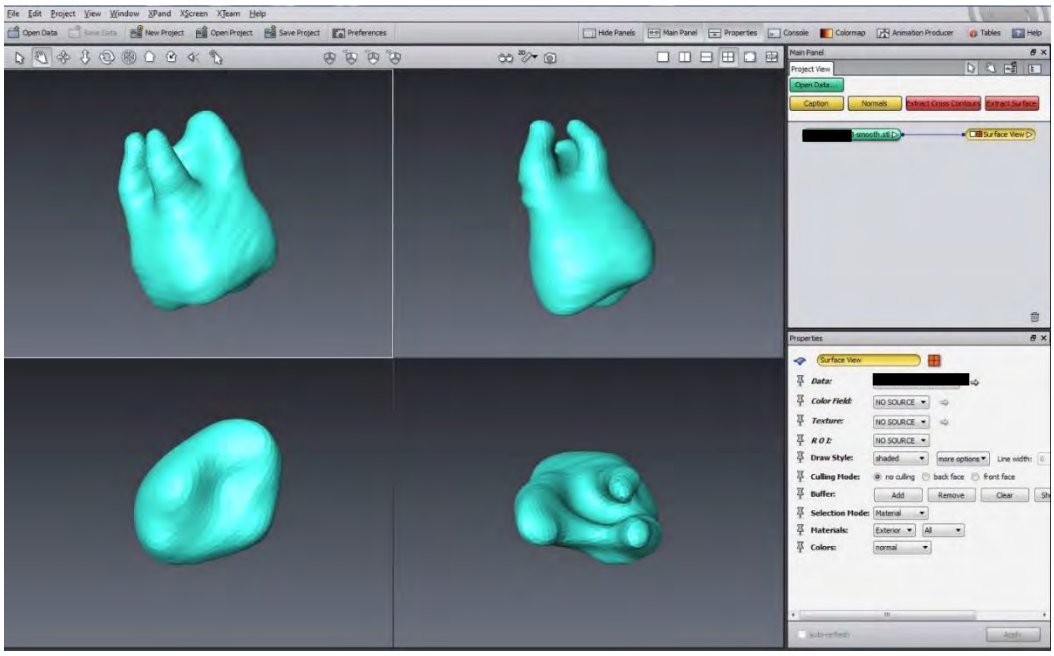

Figure 41 – *Conversion des données volumiques 3D au format STL pour l'impression 3D (165)*

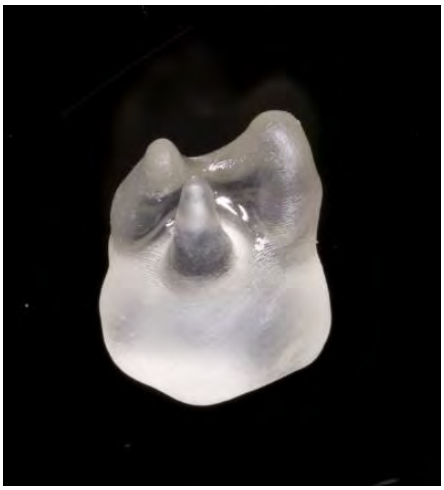

Figure 42 – *Réplique en résine chirurgicale de la 3e molaire maxillaire gauche (transplant) imprimée par imprimante 3D (165)*

- **<u>Technique chirurgicale</u>**
  - La chirurgie a eu lieu sous anesthésie locale.
  - Après l'avulsion de la première molaire maxillaire et un débridement soigneux de l'alvéole, l'alvéole a été préparée et dimensionnée en utilisant le gabarit 3D du transplant préalablement décontaminé par immersion dans une solution de digluconate de chlorexidine à 0,2% (30 minutes).

Le modelage du site receveur a été réalisé avec une fraise boule en carbure de tungstène montée sur une pièce à main chirurgicale, et a été considéré comme satisfaisant lorsque la réplique 3D du futur transplant a pu être insérée sans interférence dans la position souhaitée.

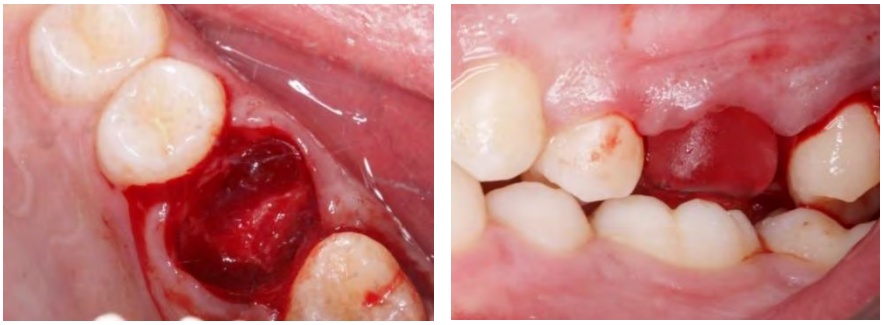

Figure 43 – *Vues intrabuccales du site receveur après avulsion de la 1ère molaire maxillaire gauche (à gauche) et vérification de l'adaptation alvéolaire et occlusale avec réplique en place du transplant (à droite) (165)*

- La troisième molaire maxillaire gauche a ensuite été soigneusement avulsée et immédiatement placée dans l'alvéole remodelée. Le temps extra-alvéolaire de la dent transplantée a été inférieur à cinq secondes.

- Du fait de la différence de morphologie radiculaire entre la première et la troisième molaire maxillaire gauche, le transplant présentait une stabilité insuffisante pour une contention par simple sutures. Une attelle en composite et en fil métallique a été placée afin de maintenir la dent dans la position souhaitée, en légère sous-occlusion, et de fournir une stabilité primaire supplémentaire au transplant.

- Une légère coronoplastie soustractive a été réalisée afin d'éviter toute surcharge ou interférence occlusale lors de la phase de cicatrisation du transplant.

Figure 44 – *Mise en place de la 3e molaire maxillaire gauche et contention par fil métallique collé (165)*

➢ **<u>Prescriptions post-opératoires</u>**

Un traitement antibiotique (3 g d'amoxicilline par jour) a été prescrit pendant 7 jours, en association avec des antalgiques et des bains de bouche pluriquotidiens.

- **Suivi post-opératoire**
  - Le patient a été revu une semaine et un mois après l'intervention. Les tissus mous ont montré une bonne cicatrisation et une bonne stabilité dentaire (mobilité de classe 1 selon Mülhemann).
  - Le choix a été fait de ne pas réaliser de traitement endodontique en première intention. Une surveillance rapprochée a été instaurée les premiers mois post-opératoires.
  - A 2 mois post-opératoires, les examens cliniques et radiologiques n'ont révélé aucune altération fonctionnelle, ni résorption ou ankylose radiculaire, et la contention a pu être retirée. Le sondage parodontal était physiologique et la dent transplantée présentait une mobilité de classe 1.
  - A 8 mois post-opératoires, aucune plainte fonctionnelle, esthétique ou douloureuse n'était à signaler. Aucune dyschromie n'a été notée à l'examen clinique. La percussion axiale et latérale a montré une absence d'ankylose, la dent présentait une mobilité physiologique, et la vitalité dentaire était très positive et non algique. Le CBCT a révélé une formation osseuse péri-radiculaire sans signes de résorption ou d'ankylose radiculaire, et un néo-espace desmodontal était clairement visible.

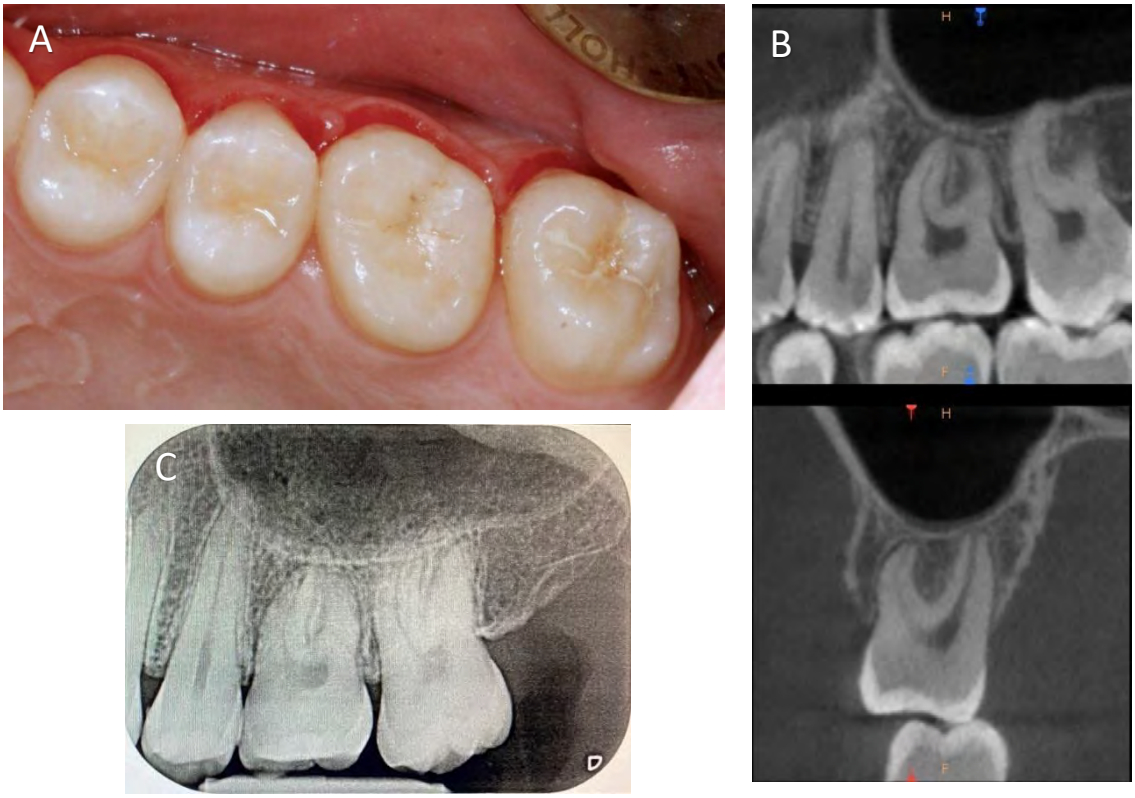

Figure 45 – *Photographie avec vue intrabuccale du site d'autotransplantation et clichés radiographiques lors du suivi post-opératoire (165)*

A : Situation clinique 8 mois après l'autotransplantation
B : Images du CBCT montrant la formation d'os alvéolaire et la présence du ligament desmodontal autour du transplant à 8 mois post-opératoires.
C : Radiographie retro-alvéolaire à 8 mois post-opératoires

4. AUTOTRANSPLANT VERSUS IMPLANT

Plus ancienne que la thérapeutique implantaire, l'autotransplantation ne jouit pourtant pas du même engouement auprès des praticiens. Il semble cependant judicieux de comparer ces deux thérapeutiques au but commun, le remplacement d'une dent, afin d'évaluer avec objectivité la légitimité de cette mésestime.

4.1. Comparaison biologique

Il semblerait qu'une fois la période de cicatrisation terminée, le transplant dentaire et ses structures parodontales soient quasiment similaires à une dent naturelle non transplantée en terme de structure histologique (59). Cela est d'autant plus vrai lorsque la revascularisation pulpaire voire la réinnervation ont lieu (60,61).

À défaut d'études opposant directement la biologie du transplant à celle de l'implant, nous avons choisi de considérer la dent naturelle comme analogue au transplant.

L'implant est une racine artificielle en titane, zircone ou polymère directement ancrée dans l'os alvéolaire au cours d'une chirurgie, connecté dans sa partie cervicale à une suprastructure émergeant dans la cavité buccale appelée pilier implantaire. La couronne prothétique est alors vissée ou scellée à cette suprastructure.

Le phénomène d'ostéointégration de l'implant défini par Schroeder comme un état d'ankylose fonctionnelle de l'implant au contact de l'os alvéolaire, est alors recherché (166). La dent naturelle possède, elle, grâce à la présence de son ligament, une mobilité physiologique lui permettant de s'adapter à la croissance osseuse de l'individu, contrairement à l'implant.

En opposition à la vitalité d'une dent naturelle, l'implant reste aujourd'hui un dispositif médical inerte, et ce malgré les biotechnologies qui tendent à rendre l'état de surface bioactif avec de nouveaux traitements de surface et matériaux comme les céramiques (167).

L'implant ne possédant pas de ligament, sa surface est en contact direct avec l'os alvéolaire. Ainsi, les qualités de proprioception conférées par le ligament parodontal font défaut à la structure implantaire, de même que son rôle d'amortisseur des chocs par sa viscoélasticité et son rôle nutritif. L'absence de desmodonte prive l'implant du plexus vasculaire desmodontal, ne laissant plus que deux sources vasculaires aux tissus péri-implantaires (le périoste et l'os alvéolaire) quand la dent naturelle bénéficie, elle, de ces trois sources. Par conséquent, le potentiel de cicatrisation de l'implant est moindre.

D'autre part, l'espace biologique, barrière naturelle entre le milieu buccal et les structures osseuses sous-jacentes, est moins performant contre les agressions bactériennes pour l'implant que pour une dent naturelle (et donc un transplant). La formation de l'espace biologique implantaire résulte d'un processus cicatriciel alors que le transplant possède de plus grandes chances de retrouver un espace biologique ad integrum.

L'espace biologique implantaire faisant suite apicalement à l'épithélium sulculaire est constitué d'une attache épithéliale et d'une attache conjonctive (168–170) :

- L'attache épithéliale autour d'un implant a une hauteur d'environ 2 mm contre une hauteur d'1 mm pour une dent naturelle. Elle est histologiquement similaire pour ces deux entités, et comporte des hémidesmosomes (171).
- L'attache conjonctive délimitée cervicalement par l'attache épithéliale et apicalement par la crête osseuse, mesure de 1 à 2 mm. Cette zone juxta-implantaire est caractérisée par une hypocellularité (moins de fibroblastes), et une hypovascularisation en comparaison à l'attache conjonctive d'une dent naturelle. Elle est cependant très riche en collagène. Contrairement à la dent naturelle où les fibres de Sharpey sont insérées perpendiculairement à l'axe de la dent et insérées à la fois dans l'os et le cément, les fibres de la zone juxta-implantaire sont insérées parallèlement à la surface implantaire (172). Ainsi, l'efficience mécanique de l'attache implantaire est moindre. Aussi, cette orientation faciliterait la propagation apicale de l'inflammation dans un contexte de péri-implantite (173).

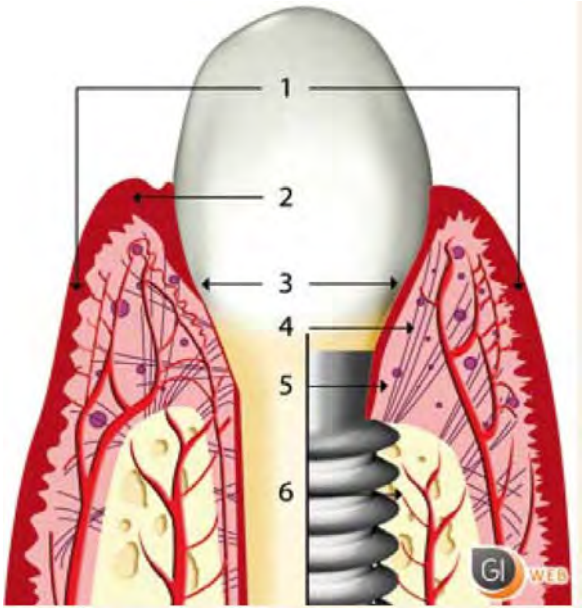

Figure 46 – *Schéma montrant les similitudes et différences anatomiques d'un implant et d'une dent naturelle (174)*

1 : épithélium buccal
2 : épithélium sulculaire
3 : épithélium de jonction ou attache épithéliale
4 : fibres conjonctives parallèles
5 : Zone juxta-implantaire de tissu conjonctif hypovascularisée et hypocellulaire
6 Absence de desmodonte

4.2. Taux de survie et taux de réussite

Taux de survie et taux de réussite sont deux notions complexes à définir tant pour la thérapeutique implantaire que pour l'autotransplantation. En effet, les critères d'évaluation varient en fonction des études et des auteurs et, par conséquent, la définition même de succès ou de survie est différente d'une étude à une autre.

4.2.1. Taux de survie et taux de réussite de l'autotransplantation

Dans le cadre de l'autotransplantation, le taux de survie est généralement décrit comme le pourcentage de dents autotransplantées encore présentes sur l'arcade au moment de l'analyse (72,75,85,86,89,175–178). Kallu et al. rajoutent à cette définition le critère de fonctionnalité de la dent transplantée (179).

- La méta-analyse de Machado et al. (2015) incluant 6 études (76,77,88,89,92,175) rapporte des taux de survie des transplants compris entre **75,3% et 91%** (taux moyen de **81%**) tout degré d'édification radiculaire confondu, pour une durée de suivi de 6 à 41 ans (p<0,0001)(69).
- La méta-analyse de Chung et al. (2014) incluant 26 études rapporte des taux de survie compris entre **30,4% et 100%** pour des transplants matures pour une durée de suivi de 1 à 14,5 ans. Compte tenu de l'hétérogénéité des échantillons, les taux de survie à 1 et à 5 ans ont été respectivement estimés à **98,0%** et **90,5%** (87)**.**
- Enfin, la méta-analyse de Rohof et al. (2018) incluant 32 études dans son analyse s'est concentrée sur les transplants de dents immatures. Elle rapporte un taux de survie à 1, 5 et 10 ans respectivement de **97,4%, 97,8%** et **96,3%.** Le taux de survie annuel calculé est de **98,2%** (90)**.**

Pour certains auteurs, les critères d'évaluation de la réussite de l'autotransplantation reposent sur les critères adaptés de Schwartz et al. (80), Kristerson et Lagerström (180), Slagsvold et Bjercke (181). Ils requièrent une absence de résorption inflammatoire radiculaire et d'ankylose, une mobilité physiologique, un ratio couronne/racine inférieur à 1, des preuves radiologiques d'une poursuite de la croissance radiculaire et d'une continuité de la lamina dura, un contour gingival normal, un niveau d'attache physiologique et une absence d'inflammation (175,179). Pour d'autres, la conservation de la vitalité est un critère de réussite, alors que certains encore ne considèrent pas la nécrose pulpaire comme un échec si un traitement endodontique réussi est effectué et efficient après le développement de la nécrose. D'autre part, l'ankylose est souvent assimilée à un échec

mais notons que cette notion est toutefois relative. Chez l'adulte, le phénomène d'ankylose possède une cinétique d'évolution lente qui permet à la dent de perdurer des années sur une arcade qui n'est plus soumise aux phénomènes de croissance verticale, contrairement à l'enfant ou à l'adolescent. Ainsi, l'infraclusion serait beaucoup moins perceptible que chez un enfant ou adolescent, et le transplant se comporterait comme un implant. Ong et al. suggèrent que la définition de succès de l'autotransplantation chez l'adulte soit différente pour l'enfant. Pour eux, une autotransplantation réussie chez un patient en croissance se définirait comme une intervention permettant au transplant de jouer le rôle de mainteneur d'espace biologique, et de suivre la croissance alvéolaire (93). Ainsi, un transplant qui survivrait jusqu'à ce que la croissance faciale verticale du patient soit terminée pourrait être considéré comme un succès. Il constituerait une solution de temporisation idéale en attendant la mise en place d'un implant.

Outre des critères d'évaluation différant d'une étude à une autre, se rajoute la difficulté de comparaison en raison de diverses méthodologies employées. D'une équipe à l'autre, il existe une très grande variabilité de l'échantillon (taille, type de transplant choisi, stade de développement et maturité apicale), des techniques opératoires employées (en 1 ou 2 temps, avec planification numérique ou pas, avec guide ou pas, réplique ou pas, technique de prélèvement, type de contention et sa durée, traitement endodontique systématique ou non …), du degré d'expérience du chirurgien … Par ailleurs, la durée de suivi est très variable selon les études, ce qui peut conduire à une sur ou sous-estimation des complications (le taux de complications ayant tendance à augmenter avec le temps) (74).

Par conséquent, à défaut de standardisation de protocole opératoire et de consensus sur la définition de « succès », les résultats sont à appréhender avec un esprit critique :

- Kvint et al. ont étudié le taux de succès sur 269 dents <u>autotransplantées matures et immatures</u> sur une durée médiane de 4,8 ans. Toutes les autotransplantations ont été pratiquées par le même chirurgien. Ils rapportent un taux de succès de **81%** (94).
- Aoyama et al. rapportent sur un échantillon de 259 <u>dents matures transplantées</u> suivies sur 5 ans un taux de réussite de **96,8%** à 1 an et de **84,4%** à 5 ans (109).
- La méta-analyse de Rohof et al. donne un taux de réussite <u>tous types de transplants immatures confondus</u> de **98,6%** pour une durée de suivi de 1 à 26,4 ans (90)**.**

4.2.2. Taux de survie et taux de réussite d'un implant unitaire

En 2012, Jung et al. réalisent une méta-analyse de 46 études centrées sur l'implant unitaire support de couronne prothétique unitaire. Le taux de survie d'implant unitaire après 5 ans de mise en charge était de **97,2%** et de **95,2%** à 10 ans (182).

L'évaluation du taux de succès de l'implant est soumise à la même problématique que le transplant. Néanmoins, il existe, aujourd'hui un consensus scientifique ayant abouti à une échelle de santé de l'implant dentaire (Health Scale Dental Implant) pour définir les termes de succès, survie ou échec implantaire (183) (voir figure 47).

Table 1. Health Scale for Dental Implants*

Implant Quality Scale Group	Clinical Conditions
I. Success (optimum health)	a) No pain or tenderness upon function b) 0 mobility c) <2 mm radiographic bone loss from initial surgery d) No exudates history
II. Satisfactory survival	a) No pain on function b) 0 mobility c) 2–4 mm radiographic bone loss d) No exudates history
III. Compromised survival	a) May have sensitivity on function b) No mobility c) Radiographic bone loss >4 mm (less than 1/2 of implant body) d) Probing depth >7 mm e) May have exudates history
IV. Failure (clinical or absolute failure)	Any of following: a) Pain on function b) Mobility c) Radiographic bone loss >1/2 length of implant d) Uncontrolled exudate e) No longer in mouth

Figure 47 – *Tableau des critères de la « Health Scale for Dental Implant » (183)*

En 1986, Albrektsson fait état selon sa propre définition de l'ostéointégration d'un taux de succès **de 85%** à 5 ans et de **80%** à 10 ans pour des implants placés à la mandibule (184).

Jung et al. rapportent d'après leur méta-analyse, un taux cumulé de complications biologiques (mucosites, péri-implantites, pertes osseuses de plus de 2mm) de **7,1%** sur 5 ans, ainsi qu'un taux cumulé de complications mécaniques (dévissages, descellement, fractures vis, pilier, couronne prothétique) de **8,8%** sur 5 ans. Enfin, ils trouvent un taux cumulé de complications esthétiques sur 5 ans de **7,1%** (182)**.**

Ils concluent alors que si le taux de survie implantaire est relativement élevé, les complications biologiques , mécaniques et esthétiques n'en sont pas moins fréquentes (182).

En conclusion, nous pouvons dire que les taux de survie et de succès de l'implant et de l'autotransplant à 5 ans sont globalement similaires. Ainsi, se pose la légitime question de l'intérêt thérapeutique de l'un ou de l'autre.

4.3. Intérêts thérapeutiques de l'implant et de l'autotransplant

Certes différents, implant et transplant possèdent la même finalité thérapeutique : remplacer une dent manquante.

Nous avons repris et complété le tableau de Fauroux et al. qui résume les différences et similitudes qui opposent ces deux thérapeutiques (74).

Points de comparaison	Implant	Transplant
Indication	Fréquente : ne nécessite qu'un site receveur	Rare : nécessité d'un site receveur et d'un greffon chez le même patient, au même moment
Intervention avant la fin de la croissance	Non recommandée	Conseillée (moment le plus propice : avant la fermeture de l'apex du transplant)
Intervention dans une communication bucco-sinusienne	Non recommandée	Bonne indication
Difficulté technique	Plus facile	Plus difficile
Temps d'intervention	Plus rapide	Plus long (sauf si utilisation de répliques et/ou guide chirurgical)
Coût	Onéreux	Moindre coût
Nécessité d'une coiffe prothétique	Oui	Non
Résultat esthétique cervical	Parfois difficile à gérer (forme tulipée de la coiffe prothétique, couleur apparente du métal, manque de papille interdentaire)	Profil d'émergence naturel, forme naturelle de la couronne, maintien de la papille interdentaire, voire régénération spontanée d'os cervical
Notoriété de la technique	Très importante	Technique peu employée
Reconnaissance de la technique	Unanime	Mésestimée, souvent décriée car mal connue
Taux de succès, survie à long terme	Très bons si l'on considère l'ensemble des publications	Légèrement moindres si l'on considère l'ensemble des publications rapportant des séries de cas
Maintenance	Complexe, surtout dès lors qu'il existe une exposition des surfaces rugueuses de l'implant par déchaussement	Hygiène identique à celle des dents naturelles non transplantées
Complications coronaires	Dévissage ou descellement de pilier ou de coiffe prothétique, éclat de céramique	Caries éventuellement alvéolaires (cas identique à celui des dents naturelles non transplantées)
Complications cervicales et radiculaires	Cratérisation fréquente à long terme, entraînant une péri-implantite et aboutissant à la perte de l'implant	Résorption radiculaire fréquente à long terme, aboutissant à la perte du transplant
Conséquence attendue d'un échec à long terme sur les tissus alvéolaires	Perte osseuse par déchaussement et/ou péri-implantite rendant délicate la pose d'un nouvel implant	Maintien du potentiel alvéolaire grâce à la résorption de remplacement. Recours à l'implant généralement possible dans de bonnes conditions
Interface avec l'os alvéolaire	Ankylose	Desmodonte
Proprioception desmodontale	Non	Oui (cas identique à celui des dents naturelles non transplantées)
Perception thermique	Non	Oui pour les transplants à pulpe vitale
Evolution des procès alvéolaires au cours de la croissance	Non : situation fréquente d'infraclusion si l'implant est posé avant la fin de la croissance	Suit le développement des procès alvéolaires (cas identique à celui des dents naturelles non transplantées)
Possibilité des mouvements orthodontiques	Non	Oui, c'est un gros avantage, surtout chez les patients jeunes
Ostéogenèse	Non	Oui (allongement des procès alvéolaires en cas de traction orthodontique, fermeture de communication bucco-sinusienne, fermeture de fente alvéolaire)
Vécu du patient	Conscience d'avoir un corps étranger dans la bouche (bien visible en radiologie notamment)	Le transplant est considéré comme une partie du corps (cas identique à celui des dents naturelles non transplantées)

Figure 48 – *Tableau des différences entre implants et transplants dentaires (74)*

A la grande différence de la pose d'implant, l'autotransplantation n'est pas déconseillée chez le patient en cours de croissance. Au contraire, elle serait même davantage indiquée chez l'enfant et l'adolescent. En effet, le jeune âge serait un facteur de réussite pour l'intervention en termes de cicatrisation pulpaire et parodontale. D'autre part, le transplant apporte une solution de préservation de l'os alvéolaire en jouant le rôle de mainteneur d'espace biologique tout en s'adaptant physiologiquement au phénomène de croissance verticale du patient. Notons qu'aucune thérapeutique prothétique (appareil amovible, bridge collé) n'apporte aujourd'hui cette solution en réunissant tous ces critères. Aussi, en cas de survenue d'ankylose, cette complication n'empêche pas la thérapeutique implantaire car elle aura ainsi permis d'établir des conditions osseuses (en préservant le volume) favorables à la pose d'implant. Une technique de décoronoration chirurgicale décrite par Malmgren et al. pourra dans ce cas avoir lieu (185).

Un autre intérêt thérapeutique réside dans la capacité des transplants à être déplacés par mouvements orthodontiques. Il a été démontré qu'ils peuvent faire l'objet de déplacements orthodontiques sans que cela n'altère leur pronostic à long terme (186). L'implant ostéointégré ne peut subir, lui, de déplacement orthodontique ; il se comporte comme une dent ankylosée. Cette possibilité constitue un avantage non négligeable car en cas de nécessité de traitement orthodontique, le transplant peut être intégré au plan de traitement, ce qui n'est pas le cas de l'implant qui ne peut être intégré qu'en fin de traitement et de croissance.

Par conséquent, d'un point de vue thérapeutique, il semblerait cohérent de proposer dans la mesure où les conditions favorables sont réunies (disposition d'un transplant, accessibilité de celui-ci, transplant avec édification radiculaire comprise entre la moitié et les trois-quarts de la longueur totale, facilité d'intervention…) une autotransplantation en première intention chez un patient jeune ou en cours de croissance.

CONCLUSION

Délaissée suite à l'essor de l'implantologie, l'autotransplantation dentaire reste peu pratiquée, et ce malgré des données scientifiques actuelles indiquant des taux de succès et de survie à long terme favorables voire similaires à la thérapeutique implantaire. Seuls les pays scandinaves ont intégré l'autotransplantation à leur pratique courante.

Les avantages de cette technique sont pourtant multiples. Le principal avantage réside dans la capacité du transplant à jouir d'une intégration parodontale analogue à une dent naturelle. De nos jours, aucune autre thérapeutique ne permet la proprioception inhérente au desmodonte. Aussi, le transplant est un formidable mainteneur d'espace biologique qui s'adapte à la croissance alvéolaire et préserve l'os alvéolaire. Contrairement à la thérapeutique implantaire, l'autotransplantation peut être proposée au patient en cours de croissance. Elle est même particulièrement indiquée chez le patient jeune ou en cours de croissance, pour lequel le taux de réussite est plus élevé. De plus, la survenue d'une ankylose ne doit pas être envisagée comme un échec car elle permet d'assurer le maintien du volume osseux et ne contre-indique pas une thérapeutique implantaire future. Ainsi, loin de s'opposer, la technique implantaire et l'autotransplantation peuvent être complémentaires.

Cependant, la technique de l'autotransplantation demeure exigeante. Elle requiert la réunion de nombreux facteurs pour favoriser sa réussite : présence d'un site donneur et d'un site receveur, jeune âge du patient, transplant avec morphologie favorable et édification radiculaire comprise entre la moitié et les trois-quarts, accessibilité du greffon, simplicité d'avulsion… L'avènement de l'imagerie médicale tridimensionnelle, notamment le CBCT, a constitué un atout considérable dans l'analyse pré-opératoire en apportant finesse et précision.

Par ailleurs, la planification virtuelle, l'impression 3D d'une réplique de la dent à transplanter et de guides chirurgicaux sont autant d'aides chirurgicales issues du numérique qui renforcent la prédictibilité et la fiabilité de la technique. Le numérique permet d'optimiser les principes biologiques de cicatrisation notamment celui de la préservation de la vitalité des cellules desmodontales. L'utilisation de ces outils numériques tend à diminuer le temps de la procédure chirurgicale et plus particulièrement celui de la période extra-alvéolaire du transplant. Ce point est fondamental car en réduisant ce temps extra-alvéolaire, les risques de contamination bactérienne et les risques de résorptions radiculaires (de surface, inflammatoires externes et internes, de remplacement) diminuent. Ainsi, les critiques à l'égard de l'empirisme du protocole opératoire n'ont plus vraiment lieu d'être et le succès de la thérapeutique devient moins tributaire de l'expérience du chirurgien.

L'apport de la chaîne numérique devrait permettre de standardiser le protocole chirurgical de l'autotransplantation et de le rendre reproductible afin de permettre la réalisation d'essais cliniques à haut niveau de preuve légitimant l'autotransplantation dentaire auprès de la communauté scientifique.

En somme, l'autotransplantation dentaire devrait faire partie intégrante de l'arsenal thérapeutique du praticien dans le cadre d'un édentement unitaire, et être au moins proposée en première intention chez un jeune sujet ou en cours de croissance, dès lors que les conditions favorables sont réunies.

Aujourd'hui, le recul clinique sur la pérennité implantaire impose à juste titre une remise en question face à l'incidence importante des complications biologiques et mécaniques observées. Compte tenu des évolutions numériques incessantes, du perfectionnement de la technique chirurgicale, et de l'engouement pour le « bio », une inversion des tendances en faveur de l'autotransplantation pourrait être à prévoir dans les futures décennies.

Vu le président du jury,
Pr Philippe POMAR

Vu la directrice de thèse,
Dr Leonor COSTA MENDES

TABLE DES ILLUSTRATIONS

Figure 1 – *Photographies du crâne de Tura-El-Asmant par J.J Quenouille (époque Ptolémaïque) (6)* 16

Figure 2 - *Gravure sur papier colorée à la main intitulée « Transplanting of teeth » par Thomas Rowlandson (1787) (11)* 18

Figure 3 - *Schéma du paradonte en coupe parasagittale (15)* 21

Figure 4 - *Schéma illustrant le réseau des fibres gingivales (14)* 22

Figure 5 - *Coupe histologique montrant la complexité des faisceaux de fibres gingivales (20)* 23

Figure 6 - *Coupe histologique vue au microscope montrant l'insertion des fibres ligamentaires dans le cément et l'os alvéolaire (15)* 26

Figure 7 - *Coupe histologique légendée d'une dent en formation au stade d'organe en cloche situant l'origine de la gaine épithéliale de Hertwig (53)* 29

Figure 8 - *Schéma et coupe histologique montrant la structure de la gaine épithéliale de Hertwig (53)* 29

Figure 9 - *Schéma illustrant les stades d'édification radiculaire selon Andreasen (19)* 32

Figure 10 - *Photographies de coupes histologiques du ligament parodontal de rats après réimplantation immédiate à 0 jour (à gauche) et 3 jours (à droite) observées au ME x 100 (59)* 35

Figure 11 - *Photographies de coupes histologiques du ligament parodontal de rats après réimplantation immédiate à 15 jours (à gauche) et 60 jours (à droite) observées au ME x 100 (59)* 36

Figure 12 - *Photographie d'une coupe histologique de la région apicale d'une incisive maxillaire de rats après réimplantation observée au ME (x25) immédiatement après l'intervention montrant le caillot sanguin en contact avec le stroma de la pulpe (59)* 38

Figure 13 – *Microradiographies d'une première prémolaire maxillaire de chien 4 jours après l'autotransplantation (à gauche), 10 jours après l'autotransplantation (au milieu) et 30 jours après (à droite) (61)* 39

Figure 14 – *Radiographies rétroalvéolaires montrant une oblitération canalaire d'une seconde prémolaire 1 an après son autotransplantation (à droite) (75)* 42

Figure 15 – *Radiographies rétroalvéolaires d'une incisive latérale maxillaire réimplantée montrant une résorption interne inflammatoire avant (à gauche) et après traitement endondontique (à droite) (38)* 43

Figure 16 – *Microphotographie montrant une résorption superficielle radiculaire au ME x 80 (à gauche), radiographies rétroalvéolaires montrant des résorptions de surface sur une seconde prémolaire mandibulaire 9 mois (au milieu) et 19 mois après une autotransplantation (à droite) (76,81)* 45

Figure 17 – *Microphotographie montrant une résorption externe inflammatoire radiculaire au ME x 80 (à gauche), radiographie rétroalvéolaire montrant une résorption externe inflammatoire sur une incisive maxillaire (au milieu), photographie de la même incisive après avulsion (à droite) (79,81)* . 46

Figure 18 – *Microphotographie montrant les caractéristiques histologiques d'une résorption de remplacement au ME x 80 (à gauche) et rétroalvéolaires d'une 3e molaire maxillaire 0 jour (A), 2 ans (B) et 4 ans après son autotransplantation (C) (66)* 47

Figure 19 – *Tableau statistique des complications pulpaires et parodontales des transplants d'après une collection personnelle d'études (77, 85, 86, 87, 88, 89)* 48

Figure 20 - *Illustration des différentes étapes du flux numérique au service de la chirurgie d'autotransplantation (138)* 65

Figure 21 - *Tableau résumant les caractéristiques des procédés SLA®, FDM et Polyjet™ (145,146)* . 68

Figure 22 – *Photographies de répliques sur mesure (147)* 68

Figure 23 – *Photographies de gabarits standardisés et comparaison avec le transplant (149)* 70

Figure 24 – *Photographies de série de gabarits ovales et comparaison avec le transplant (150)* 70

Figure 25- *Photographies de guides chirurgicaux et répliques, et utilisation clinique (148)* 71

Figure 26 – *Planifications tridimensionnelles virtuelles de 10 cas d'autotransplantations réalisés en full-guided (137)* 72

Figure 27 - *Modèles de forets personnalisés proposés par Park (151)* 73

Figure 28 – *Outils chirurgicaux imprimés en 3D dans l'étude d'Anssari Moin et al. (133)* 73

Figure 29 – *Rétro-alvéolaire d'une 36 condamnée à l'avulsion et vues intrabuccales lors de l'avulsion (3)* 75

Figure 30 – *Modelage osseux du site receveur avec fraise chirurgicale carbure de tungstène à refroidissement interne montée sur contre angle pour l'autotransplantation de la 38 (3)* 76

Figure 31 – *Vues intrabuccales de l'incision pour lambeau d'accès à la 38 (transplant) (à gauche) et du lambeau décollé (à droite) (3)* 79

Figure 32 – *Vues intrabuccales du dégagement coronaire de la 38 par ostéotomie à la fraise chirurgicale montée sur contre angle (à gauche) et luxation de la 38 à l'élévateur (à droite) (3)* 79

Figure 33 – *Prise au davier du greffon sur sa partie coronaire et inspection du greffon (3)* 80

Figure 34 – *Vues intrabuccales de la mise en place du greffon (38) dans l'alvéole modifiée de la 36 avulsée (3)* 81

Figure 35 – *Illustrations d'une technique de contention par suture décrite par Gault (119)* 82

Figure 36 – *Vue intrabuccale montrant la contention par suture de la 38 autotransplantée en site de 36 (3)* 83

Figure 37 – *Tableau synthétisant les échéances du suivi post-opératoire (3)* 87

Figure 38 – *Vue intrabuccale pré-opératoire du secteur 2 postérieur (à gauche) et radiographie pré-opératoire de la première et troisième molaire maxillaire gauche (à droite) (165)* 88

Figure 39 – *Analyse 3D du CBCT et sélection de la zone à segmenter sur le logiciel Avizo™ (165)* ... 89

Figure 40 – *Vue tridimensionnelle du transplant obtenue par segmentation de surface et de contour (165)* 89

Figure 41 – *Conversion des données volumiques 3D au format STL pour l'impression 3D (165)* 90

Figure 42 – *Réplique en résine chirurgicale de la 3e molaire maxillaire gauche (transplant) imprimée par imprimante 3D (165)* 90

Figure 43 – *Vues intrabuccales du site receveur après avulsion de la 1ère molaire maxillaire gauche (à gauche) et vérification de l'adaptation alvéolaire et occlusale avec réplique en place du transplant (à droite) (165)* 91

Figure 44 – *Mise en place de la 3e molaire maxillaire gauche et contention par fil métallique collé (165)* 91

Figure 45 – *Photographie avec vue intrabuccale du site d'autotransplantation et clichés radiographiques lors du suivi post-opératoire (165)* 92

Figure 46 – *Schéma montrant les similitudes et différences anatomiques d'un implant et d'une dent naturelle (174)* 94

Figure 47 – *Tableau des critères de la « Health Scale for Dental Implant » (183)*..... 97

Figure 48 – *Tableau des différences entre implants et transplants dentaires (74)* 99

BIBLIOGRAPHIE

1. Kernbaum S. Dictionnaire de médecine Flammarion. Flammarion médecine-sciences; 2008. 1133 p.

2. Recoing J. Transplantations et réimplantations dentaires. EMC - Dentisterie. 1 nov 2004;1(4):429-52.

3. Andreasen JO, Håkanson L, Buckhöj P, Acevedo A-C, Chardin H. Atlas de réimplantation et de transplantation dentaires. Paris, France, Pays multiples; 1993. 302 p.

4. Durivaux S. Alvéolectomie conductrice de la canine supérieure permanente. Rev Odontostomato. 1979;8:91-3.

5. Renier J. La greffe dentaire chez les anciens. Inf Dent. 30 juill 1953;35(31):1083-9.

6. Monier A, Monier T. L'art dentaire dans l'Egypte pharaonique [Internet]. SFHAD 2000; 2000 [cité 13 nov 2020]; Marseille. Disponible sur: https://www.biusante.parisdescartes.fr/sfhad/vol5/art07/corps.htm

7. Hamilton D. A History of Organ Transplantation: Ancient Legends to Modern Practice. University of Pittsburgh Pre; 2012. 578 p.

8. Desirabode A-M. Nouveaux éléments complets de la science et de l'art du dentiste théorique et practique de l'art du dentiste. Labé; 1843. 480 p.

9. Riaud X. Louis XIV (1638-1715) ou les tribulations dentaires du Roi Soleil [Internet]. Histoire de la médecine. [cité 13 nov 2020]. Disponible sur: http://www.histoire-medecine.fr/articles-histoire-de-la-medecine-louis-XIV.php

10. Weinberger BW. Charles Allen's "The Operator for the Teeth," York, 1685: The History of the First English Dental Publication, with Corrections. The Journal of the American Dental Association (1922). 1 janv 1931;18(1):67-76.

11. Ruel-Kellermann M. Quatre siècles de greffes dentaires et invention de la première racine artificielle. In Paris; 2009. p. 5.

12. Courtade S. Greffes d'organes dentaires: évolution des connaissances, données actuelles. [Université Henri Poincaré Nancy 1, Faculté de Chirurgie dentaire]: Université de Lorraine; 2002.

13. Mockers O, Catherine J-H, Le Gall M. Autotransplantation de prémolaires en orthodontie. International Orthodontics. juin 2004;2(2):95-112.

14. Bouchard P. Parodontologie et dentisterie implantaire volume 1: Médecine parodontale. Lavoisier Médecine Sciences. 2014. 682 p. (Odontologie; vol. 1).

15. Rose LF, Mealey BL, Genco RJ, Cohen DW. Periodontics: medicine, surgery, and implants. Philadelphia: Mosby; 2004. 990 p.

16. Vigouroux F. Guide pratique de chirurgie parodontale. Issy-les-Moulineaux: Elsevier Masson; 2011. xii+177. (Pratique dentaire).

17. Dufay PF. Autotransplantation dentaire: intégration parodontale et intérêt thérapeutique en 2018. [Faculté de chirurgie dentaire de Lille]: Université de Lille; 2019.

18. S Lorimier, Kemoun P. Histophysiologie du parodonte. :23.

19. Soleil A, Lafon A. L'auto-transplantation dentaire : avancées techniques illustrées par des cas cliniques [Internet]. 2019 [cité 14 déc 2020]. Disponible sur: http://docelec.univ-lyon1.fr/login?url=https://search.ebscohost.com/login.aspx?direct=true&db=cat06264a&AN=bul.502115&lang=fr&site=eds-live

20. Charon JA. Parodontie médicale, innovations cliniques. CDP éditions. 2009. 496 p. (JPIO).

21. Melcher AH. Cells of periodontium: their role in the healing of wounds. Ann R Coll Surg Engl. mars 1985;67(2):130-1.

22. McCulloch CA, Nemeth E, Lowenberg B, Melcher AH. Paravascular cells in endosteal spaces of alveolar bone contribute to periodontal ligament cell populations. Anat Rec. nov 1987;219(3):233-42.

23. Benoît R. Les cellules souches. Actual Odonto-Stomatol. juin 2014;(268):4-15.

24. Gottlow J, Nyman S, Karring T, Lindhe J. New attachment formation as the result of controlled tissue regeneration. J Clin Periodontol. sept 1984;11(8):494-503.

25. Karring T, Isidor F, Nyman S, Lindhe J. New attachment formation on teeth with a reduced but healthy periodontal ligament. J Clin Periodontol. janv 1985;12(1):51-60.

26. Karring T, Isidor F, Nyman S, Lindhe J. New attachment formation on citric acid and non-citric acid treated roots. J Periodontal Res. nov 1984;19(6):666-9.

27. Gay IC, Chen S, MacDougall M. Isolation and characterization of multipotent human periodontal ligament stem cells. Orthod Craniofac Res. août 2007;10(3):149-60.

28. Xu J, Wang W, Kapila Y, Lotz J, Kapila S. Multiple differentiation capacity of STRO-1+/CD146+ PDL mesenchymal progenitor cells. Stem Cells Dev. avr 2009;18(3):487-96.

29. Moshaverinia A, Xu X, Chen C, Akiyama K, Snead ML, Shi S. Dental mesenchymal stem cells encapsulated in an alginate hydrogel co-delivery microencapsulation system for cartilage regeneration. Acta Biomater. déc 2013;9(12):9343-50.

30. Huang L, Liang J, Geng Y, Tsang W-M, Yao X, Jhanji V, et al. Directing adult human periodontal ligament-derived stem cells to retinal fate. Invest Ophthalmol Vis Sci. 6 juin 2013;54(6):3965-74.

31. Martinez C, Rath S, Van Gulden S, Pelaez D, Alfonso A, Fernandez N, et al. Periodontal ligament cells cultured under steady-flow environments demonstrate potential for use in heart valve tissue engineering. Tissue Eng Part A. févr 2013;19(3-4):458-66.

32. Huang GT-J, Gronthos S, Shi S. Mesenchymal Stem Cells Derived from Dental Tissues vs. Those from Other Sources. J Dent Res. sept 2009;88(9):792-806.

33. Lee JS, An SY, Kwon IK, Heo JS. Transdifferentiation of human periodontal ligament stem cells into pancreatic cell lineage. Cell Biochem Funct. oct 2014;32(7):605-11.

34. Aggarwal S, Pittenger MF. Human mesenchymal stem cells modulate allogeneic immune cell responses. Blood. 15 févr 2005;105(4):1815-22.

35. Zeichner-David M, Oishi K, Su Z, Zakartchenko V, Chen L-S, Arzate H, et al. Role of Hertwig's epithelial root sheath cells in tooth root development. Dev Dyn. déc 2003;228(4):651-63.

36. Fujiyama K, Yamashiro T, Fukunaga T, Balam TA, Zheng L, Takano-Yamamoto T. Denervation resulting in dento-alveolar ankylosis associated with decreased Malassez epithelium. J Dent Res. août 2004;83(8):625-9.

37. Hasegawa N, Kawaguchi H, Ogawa T, Uchida T, Kurihara H. Immunohistochemical characteristics of epithelial cell rests of Malassez during cementum repair. Journal of Periodontal Research. 2003;38(1):51-6.

38. Simon S, Machtou P, Pertot W-J. Endodontie. Rueil-Malmaison: Editions CdP; 2012. xxv+514. (Collection JPIO dirigé par Henri Koskas).

39. Simon S, Cooper P, Berdal A, Machtou P, Smith AJ. Biologie pulpaire : comprendre pour appliquer au quotidien. Rev Odontostomato. 2008;

40. Linde A, Goldberg M. Dentinogenesis. Crit Rev Oral Biol Med. 1993;4(5):679-728.

41. Gronthos S, Mankani M, Brahim J, Robey PG, Shi S. Postnatal human dental pulp stem cells (DPSCs) in vitro and in vivo. Proc Natl Acad Sci U S A. 5 déc 2000;97(25):13625-30.

42. Dumolié C. Conserver la vitalité pulpaire en cas de lésion carieuse profonde : intérêts et principes. [Faculté d'odontologie de Toulouse]: Université Toulouse III Paul Sabatier; 2016.

43. Tilotta F, Folliguet M, Séguier S. Physiopathologie de l'éruption dentaire. 2013;6(5):8.

44. Cahill DR, Marks SC. Tooth eruption: evidence for the central role of the dental follicle. J Oral Pathol. juill 1980;9(4):189-200.

45. Marks SC, Cahill DR. Experimental study in the dog of the non-active role of the tooth in the eruptive process. Arch Oral Biol. 1984;29(4):311-22.

46. Wise GE, Marks SC, Cahill DR. Ultrastructural features of the dental follicle associated with formation of the tooth eruption pathway in the dog. J Oral Pathol Med. janv 1985;14(1):15-26.

47. Kristerson L, Andreasen JO. Autotransplantation and replantation of tooth germs in monkeys. Effect of damage to the dental follicle and position of transplant in the alveolus. Int J Oral Surg. août 1984;13(4):324-33.

48. Andreasen JO, Hjørting-Hansen E, Jølst O. A clinical and radiographic study of 76 autotransplanted third molars. European Journal of Oral Sciences. 1970;78(1-4):512-23.

49. Andreasen JO, Paulsen HU, Yu Z, Ahlquist R, Bayer T, Schwartz O. A long-term study of 370 autotransplanted premolars. Part I. Surgical procedures and standardized techniques for monitoring healing. Eur J Orthod. févr 1990;12(1):3-13.

50. Pogrel MA. Evaluation of over 400 autogenous tooth transplants. J Oral Maxillofac Surg. mars 1987;45(3):205-11.

51. Sautier J-M. L'édification radiculaire. Rev Orthop Dento Faciale. mars 1990;24(1):7-12.

52. Goldberg M. Embryologie de la dent. 04 2012;7(2):22.

53. Lorimier S. Morphogenèse cranio-faciale et odontogenèse - UE spécifique odontologie - PACES [Internet]. Diaporama présenté à: Edification radiculaire et mise en place des tissus parodontaux; 2012 2013; Université de Reims Champagne-Ardenne. Disponible sur: http://spiralconnect.univ-lyon1.fr/spiral-files/download?mode=inline&data=1967111

54. Luan X, Ito Y, Diekwisch TGH. Evolution and development of Hertwig's epithelial root sheath. Dev Dyn. mai 2006;235(5):1167-80.

55. Moorrees CF, Fanning EA, Hunt EE. Age variation of formation stages for ten permanent teeth. J Dent Res. déc 1963;42:1490-502.

56. Gatimel J. Mécanismes biologiques et retards d'éruption dentaire [Internet] [exercice]. Université Toulouse III - Paul Sabatier; 2013 [cité 12 mars 2021]. Disponible sur: http://thesesante.ups-tlse.fr/251/

57. Wise GE, King GJ. Mechanisms of Tooth Eruption and Orthodontic Tooth Movement. J Dent Res. mai 2008;87(5):414-34.

58. Andreasen JO, Hjørting-Hansen E. Replantation of Teeth. II. Histological Study of 22 Replanted Anterior Teeth in Humans. Acta Odontologica Scandinavica. janv 1966;24(3):287-306.

59. Panzarini SR, Okamoto R, Poi WR, Sonoda CK, Pedrini D, da Silva PE, et al. Histological and immunohistochemical analyses of the chronology of healing process after immediate tooth replantation in incisor rat teeth: *Tooth replantation, healing, immunohistochemistry*. Dent Traumatol. févr 2013;29(1):15-22.

60. Schendel KU, Schwartz O, Andreasen JO, Hoffmeister B. Reinnervation of autotransplanted teeth. A histological investigation in monkeys. Int J Oral Maxillofac Surg. août 1990;19(4):247-9.

61. Skoglund A, Tronstad L, Wallenius K. A microangiographic study of vascular changes in replanted and autotransplanted teeth of young dogs. Oral Surg Oral Med Oral Pathol. janv 1978;45(1):17-28.

62. Skoglund A. Pulpal changes in replanted and autotransplanted apicoectomized mature teeth of dogs. Int J Oral Surg. avr 1981;10(2):111-21.

63. Skoglund A, Tronstad L. Pulpal changes in replanted and autotransplanted immature teeth of dogs. J Endod. juill 1981;7(7):309-16.

64. Andreasen JO, Kristerson L. The effect of limited drying or removal of the periodontal ligament. Periodontal healing after replantation of mature permanent incisors in monkeys. Acta Odontol Scand. 1981;39(1):1-13.

65. Andreasen JO. Histometric study of healing of periodontal tissues in rats after surgical injury. II. Healing events of alveolar bone, periodontal ligaments and cementum. Odontol Revy. 1976;27(2):131-44.

66. Tsukiboshi M. Autotransplantation of teeth: requirements for predictable success: Autotransplantation of teeth. Dental Traumatology. août 2002;18(4):157-80.

67. Guzeler I, Uysal S, Cehreli ZC. Treatment of severe inflammatory root resorption in a young permanent incisor with mineral trioxide aggregate. J Can Dent Assoc. 2011;77:b108.

68. Skoglund A, Hasselgren G. Tissue changes in immature dog teeth autotransplanted to surgically prepared sockets. Oral Surg Oral Med Oral Pathol. déc 1992;74(6):789-95.

69. Machado LA, do Nascimento RR, Ferreira DMTP, Mattos CT, Vilella OV. Long-term prognosis of tooth autotransplantation: a systematic review and meta-analysis. Int J Oral Maxillofac Surg. mai 2016;45(5):610-7.

70. Eliasson S, Låftman AC, Strindberg L. Autotransplanted teeth with early-stage endodontic treatment: a radiographic evaluation. Oral Surg Oral Med Oral Pathol. mai 1988;65(5):598-603.

71. Andreasen FM, Kahler B. Pulpal Response after Acute Dental Injury in the Permanent Dentition: Clinical Implications—A Review. Journal of Endodontics. 1 mars 2015;41(3):299-308.

72. Kristerson L. Autotransplantation of human premolars. International Journal of Oral Surgery. avr 1985;14(2):200-13.

73. Marques-Ferreira M, Rabaça-Botelho M-F, Carvalho L, Oliveiros B, Palmeirão-Carrilho E-V. Autogenous tooth transplantation: evaluation of pulp tissue regeneration. Med Oral Patol Oral Cir Bucal. 1 nov 2011;16(7):e984-989.

74. Fauroux M-A, Malthiéry E, Favre de Thierrens C, Zanini M, Torres J-H. Transplantations, réimplantations. Chirurgie orale et Maxillo-faciale. 1 mars 2019;32(2):19.

75. Andreasen JO, Paulsen HU, Yu Z, Bayer T, Schwartz O. A long-term study of 370 autotransplanted premolars. Part II. Tooth survival and pulp healing subsequent to transplantation. Eur J Orthod. févr 1990;12(1):14-24.

76. Paulsen HU, Andreasen JO, Schwartz O. Pulp and periodontal healing, root development and root resorption subsequent to transplantation and orthodontic rotation: A long-term study of autotransplanted premolars. American Journal of Orthodontics and Dentofacial Orthopedics. déc 1995;108(6):630-40.

77. Gonnissen H, Schuermans J, Politis C, Schepers S, Lambrichts I, Vrielinck L, et al. Success of autogenous tooth transplantation: A retrospective and prospective approach. In: IFMBE Proceedings. 2010. p. 17-20.

78. Naulin-Ifi C. Traumatismes dentaires: du diagnostic au traitement. Éditions CdP; 2005. 165 p.

79. Gunraj MN. Dental root resorption. Oral Surgery, Oral Medicine, Oral Pathology, Oral Radiology, and Endodontology. déc 1999;88(6):647-53.

80. Schwartz O, Bergmann P, Klausen B. Resorption of autotransplanted human teeth: a retrospective study of 291 transplantations over a period of 25 years. Int Endod J. avr 1985;18(2):119-31.

81. Santos BO de A, Mendonça DS de, Sousa DL de, Moreira Neto JJS, Araújo RBR de. Root resorption after dental traumas: classification and clinical, radiographic and histologic aspects. RSBO (Online). déc 2011;8(4):439-45.

82. Cohenca N, Simon JH, Mathur A, Malfaz JM. Clinical indications for digital imaging in dento-alveolar trauma. Part 2: root resorption. Dent Traumatol. avr 2007;23(2):105-13.

83. Fuss Z, Tsesis I, Lin S. Root resorption - diagnosis, classification and treatment choices based on stimulation factors: **Root resorption**. Dental Traumatology. août 2003;19(4):175-82.

84. Garcia A. Apport des techniques d'autogreffes dentaires à l'orthodontie. International Orthodontics. 1 sept 2005;3(3):221-34.

85. Kafourou V, Tong HJ, Day P, Houghton N, Spencer RJ, Duggal M. Outcomes and prognostic factors that influence the success of tooth autotransplantation in children and adolescents. Dent Traumatol. oct 2017;33(5):393-9.

86. Jang Y, Choi YJ, Lee S-J, Roh B-D, Park SH, Kim E. Prognostic Factors for Clinical Outcomes in Autotransplantation of Teeth with Complete Root Formation: Survival Analysis for up to 12 Years. J Endod. févr 2016;42(2):198-205.

87. Chung W-C, Tu Y-K, Lin Y-H, Lu H-K. Outcomes of autotransplanted teeth with complete root formation: a systematic review and meta-analysis. J Clin Periodontol. avr 2014;41(4):412-23.

88. Mendoza-Mendoza A, Solano-Reina E, Iglesias-Linares A, Garcia-Godoy F, Abalos C. Retrospective long-term evaluation of autotransplantation of premolars to the central incisor region. Int Endod J. janv 2012;45(1):88-97.

89. Watanabe Y, Mohri T, Takeyama M, Yamaki M, Okiji T, Saito C, et al. Long-term observation of autotransplanted teeth with complete root formation in orthodontic patients. Am J Orthod Dentofacial Orthop. déc 2010;138(6):720-6.

90. Rohof ECM, Kerdijk W, Jansma J, Livas C, Ren Y. Autotransplantation of teeth with incomplete root formation: a systematic review and meta-analysis. Clin Oral Investig. mai 2018;22(4):1613-24.

91. Almpani K, Papageorgiou SN, Papadopoulos MA. Autotransplantation of teeth in humans: a systematic review and meta-analysis. Clin Oral Invest. juill 2015;19(6):1157-79.

92. Andreasen JO, Paulsen HU, Yu Z, Bayer T. A long-term study of 370 autotransplanted premolars. Part IV. Root development subsequent to transplantation. Eur J Orthod. févr 1990;12(1):38-50.

93. Ong D, Itskovich Y, Dance G. Autotransplantation: a viable treatment option for adolescent patients with significantly compromised teeth. Aust Dent J. déc 2016;61(4):396-407.

94. Kvint S, Lindsten R, Magnusson A, Nilsson P, Bjerklin K. Autotransplantation of teeth in 215 patients. A follow-up study. Angle Orthod. mai 2010;80(3):446-51.

95. Garcia A. Is a dental auto-transplant still a possibility ? Revue d'odonto stomato. 2002;14.

96. Zhang J, An Y, Gao L-N, Zhang Y-J, Jin Y, Chen F-M. The effect of aging on the pluripotential capacity and regenerative potential of human periodontal ligament stem cells. Biomaterials. oct 2012;33(29):6974-86.

97. Andreasen JO. Relationship between cell damage in the periodontal ligament after replantation and subsequent development of root resorption. A time-related study in monkeys. Acta Odontol Scand. 1981;39(1):15-25.

98. Martin K, Nathwani S, Bunyan R. Autotransplantation of teeth: an evidence-based approach. Br Dent J. juin 2018;224(11):861-4.

99. Nimčenko T, Omerca G, Varinauskas V, Bramanti E, Signorino F, Cicciù M. Tooth auto-transplantation as an alternative treatment option: A literature review. Dent Res J (Isfahan). 2013;10(1):1-6.

100. Al-Himdani K. L'auto-transplantation. Indications - Technique opératoire-Bilan clinique. Rev Odontostomato. 1986;15(2):95-107.

101. Clokie CM, Yau DM, Chano L. Autogenous tooth transplantation: an alternative to dental implant placement? J Can Dent Assoc. févr 2001;67(2):92-6.

102. Alkhadra T. A Systematic Review of the Consequences of Early Extraction of First Permanent First Molar in Different Mixed Dentition Stages. J Int Soc Prev Community Dent. oct 2017;7(5):223-6.

103. Polder BJ, Van't Hof MA, Van der Linden FPGM, Kuijpers-Jagtman AM. A meta-analysis of the prevalence of dental agenesis of permanent teeth. Community Dent Oral Epidemiol. juin 2004;32(3):217-26.

104. Nagori SA, Jose A, Bhutia O, Roychoudhury A. A Case of Oro-antral Communication Closed by Autotransplantation of Third Molar. J Maxillofac Oral Surg. mars 2015;14(Suppl 1):448-51.

105. Miura K-I, Yoshida M, Asahina I. Secondary bone grafting with simultaneous auto-tooth transplantation to the alveolar cleft. J Oral Maxillofac Surg. juin 2015;73(6):1050-7.

106. Weck F, Grikscheit F, Jakob M, Höfling V, Stangier U. Treatment failure in cognitive-behavioural therapy: therapeutic alliance as a precondition for an adherent and competent implementation of techniques. Br J Clin Psychol. mars 2015;54(1):91-108.

107. Magnusson D. The person approach: concepts, measurement models, and research strategy. New Dir Child Adolesc Dev. 2003;(101):3-23.

108. Sugai T, Yoshizawa M, Kobayashi T, Ono K, Takagi R, Kitamura N, et al. Clinical study on prognostic factors for autotransplantation of teeth with complete root formation. Int J Oral Maxillofac Surg. déc 2010;39(12):1193-203.

109. Aoyama S, Yoshizawa M, Niimi K, Sugai T, Kitamura N, Saito C. Prognostic factors for autotransplantation of teeth with complete root formation. Oral Surg Oral Med Oral Pathol Oral Radiol. nov 2012;114(5 Suppl):S216-228.

110. Mejàre B, Wannfors K, Jansson L. A prospective study on transplantation of third molars with complete root formation. Oral Surg Oral Med Oral Pathol Oral Radiol Endod. févr 2004;97(2):231-8.

111. Ronchetti M, Valdec S, Pandis N, Locher M, van Waes H. A retrospective analysis of factors influencing the success of autotransplanted posterior teeth. Progress in Orthodontics. 1 déc 2015;16.

112. Kouchner. Loi n° 2002-303 du 4 mars 2002 relative aux droits des malades et à la qualité du système de santé (1). 2002-303 mars 4, 2002.

113. Fricain J-C, Bodard A-G, Boisramé S, Cousty S, Lesclous P. Référentiel Internat - Chrirugie Orale. Espace ID. 2019. 530 p. (Espace ID).

114. Zunzarren R. Guide clinique d'odontologie - 2e édition. Elsevier Masson. 2014. 336 p.

115. Lesclous P. Prescription des antibiotiques en pratique bucco-dentaire: Recommandations Afssaps 2011. Med Buccale Chir Buccale. nov 2011;17(4):334-46.

116. Tondelier PC. Autotransplantation de canine maxillaire incluse: illustration par un cas clinique. [Faculté de chirurgie dentaire de Lille]: Université du droit et de la santé de Lille 2; 2016.

117. Underner M, Maes I, Urban T, Meurice J-C. Effets du tabac sur la maladie parodontale. Revue Des Maladies Respiratoires - REV MAL RESPIR. 1 déc 2009;26(10):1057-73.

118. Delouya A. Autotransplantations et orthodontie: apports réciproques. [Faculté d'odontologie de Marseille]: Université d'Aix Marseille; 2018.

119. Gault P. Autotransplantation de dents matures : nouveau protocole clinique évitant l'ankylose-résorption radiculaire. JPIO. 1 août 2002;(21-3).

120. Agence Nationale d'Accréditation et d'Evaluation en Santé (ANAES). Acta Endosc. avr 1998;28(2):151-5.

121. American Society of anesthesiologists. ASA Physical Status Classification System [Internet]. 2014 [cité 4 mai 2021]. Disponible sur: https://www.asahq.org/standards-and-guidelines/asa-physical-status-classification-system

122. Haute autorité de santé. Indications et contre-indications de l'anesthésie générale pour les actes courants d'odontologie et de stomatologie. 2005.

123. Catherine J-H, Mockers O, Richard O, Roche-Poggi P, Guyot L, Olivi P, et al. Autotransplantation de dent immature. Revue de Stomatologie et de Chirurgie Maxillo-faciale. févr 2007;108(1):46-50.

124. Lang NP, Löe H. The Relationship Between the Width of Keratinized Gingiva and Gingival Health. Journal of Periodontology. oct 1972;43(10):623-7.

125. Seigneuric F, Seigneuric J-B. Avulsion des dents incluses : troisièmes molaires. Med Buccale Chir Buccale. 1 janv 2010;3:24.

126. Lupi SM, Galinetto P, Cislaghi M, Rodriguez y Baena A, Scribante A, Rodriguez y Baena R. Geometric distortion of panoramic reconstruction in third molar tilting assessments: a comprehensive evaluation. Dentomaxillofac Radiol [Internet]. oct 2018 [cité 8 mai 2021];47(7). Disponible sur: https://www.ncbi.nlm.nih.gov/pmc/articles/PMC6196059/

127. Cavézian R, Bel G, Pasquet G, Baller G. Imagerie dento-maxillaire. Approche radio-clinique, 3ème édition. Elsevier Masson. 2006. 392 p. (Elsevier Masson).

128. Tantanapornkul W, Okouchi K, Fujiwara Y, Yamashiro M, Maruoka Y, Ohbayashi N, et al. A comparative study of cone-beam computed tomography and conventional panoramic radiography in assessing the topographic relationship between the mandibular canal and impacted third molars. Oral Surg Oral Med Oral Pathol Oral Radiol Endod. févr 2007;103(2):253-9.

129. Haute Autorité de Santé. Recommandations de bonnes pratiques- Avulsion des 3e molaires: indications, techniques et modalités. 2019.

130. Oenning AC, Jacobs R, Pauwels R, Stratis A, Hedesiu M, Salmon B, et al. Cone-beam CT in paediatric dentistry: DIMITRA project position statement. Pediatr Radiol. mars 2018;48(3):308-16.

131. EzEldeen M, Stratis A, Coucke W, Codari M, Politis C, Jacobs R. As Low Dose as Sufficient Quality: Optimization of Cone-beam Computed Tomographic Scanning Protocol for Tooth Autotransplantation Planning and Follow-up in Children. Journal of Endodontics. févr 2017;43(2):210-7.

132. Baillot J. Autotransplantations de dents de sagesse en site de première molaire délabrée. Critères de décision. [Université Henri Poincaré Nancy 1, Faculté de Chirurgie dentaire]: Université de Lorraine; 2011.

133. Anssari Moin D, Verweij JP, Waars H, van Merkesteyn R, Wismeijer D. Accuracy of Computer-Assisted Template-Guided Autotransplantation of Teeth With Custom Three-Dimensional Designed/Printed Surgical Tooling: A Cadaveric Study. J Oral Maxillofac Surg. mai 2017;75(5):925.e1-925.e7.

134. Lee S-J, Kim E. Minimizing the extra-oral time in autogeneous tooth transplantation: use of computer-aided rapid prototyping (CARP) as a duplicate model tooth. Restor Dent Endod. août 2012;37(3):136-41.

135. Shahbazian M, Wyatt J, Willems G, Jacobs R. Clinical application of a stereolithographic tooth replica and surgical guide in tooth autotransplantation. Virtual and Physical Prototyping. 1 sept 2012;7(3):211-8.

136. Moin DA, Hassan B, Mercelis P, Wismeijer D. Designing a novel dental root analogue implant using cone beam computed tomography and CAD/CAM technology. Clin Oral Implants Res. août 2013;24 Suppl A100:25-7.

137. Lucas-Taulé E, Llaquet M, Muñoz-Peñalver J, Somoza J, Satorres-Nieto M, Hernández-Alfaro F. Fully Guided Tooth Autotransplantation Using a Multidrilling Axis Surgical Stent: Proof of Concept. Journal of Endodontics. oct 2020;46(10):1515-21.

138. EzEldeen M, Wyatt J, Al-Rimawi A, Coucke W, Shaheen E, Lambrichts I, et al. Use of CBCT Guidance for Tooth Autotransplantation in Children. J Dent Res. avr 2019;98(4):406-13.

139. Palser R, Jamieson R, Sutherland JB, Skibo L. Three-dimensional lithographic model building from volume data sets. Can Assoc Radiol J. déc 1990;41(6):339-41.

140. Tavennec L, Chataigner P-A, Sorel O, Fau V. Transplant surgical templates for dental autotransplantation: a technical note. J Oral Med Oral Surg. 2019;25(3):25.

141. Kamio T, Suzuki M, Asaumi R, Kawai T. DICOM segmentation and STL creation for 3D printing: a process and software package comparison for osseous anatomy. 3D Print Med [Internet]. 31 juill 2020 [cité 13 mai 2021];6. Disponible sur: https://www.ncbi.nlm.nih.gov/pmc/articles/PMC7393875/

142. Lee SJ, Jung IY, Lee CY, Choi SY, Kum KY. Clinical application of computer-aided rapid prototyping for tooth transplantation. Dent Traumatol. juin 2001;17(3):114-9.

143. Khalil W, EzEldeen M, Van De Casteele E, Shaheen E, Sun Y, Shahbazian M, et al. Validation of cone beam computed tomography-based tooth printing using different three-dimensional printing technologies. Oral Surg Oral Med Oral Pathol Oral Radiol. mars 2016;121(3):307-15.

144. Prototypage rapide: tout ce qu'il faut savoir [Internet]. Formlabs. [cité 10 mai 2021]. Disponible sur: https://formlabs.com/fr/blog/guide-ultime-prototypage-rapide-developpement-produit-impression-3d/

145. L'impression 3D par Stéréolithographie, on vous explique tout ! [Internet]. 3Dnatives. 2016 [cité 10 mai 2021]. Disponible sur: https://www.3dnatives.com/limpression-3d-par-stereolithographie-on-vous-explique-tout/

146. L'impression 3D par jet de matière, on vous explique tout ! [Internet]. 3Dnatives. 2019 [cité 10 mai 2021]. Disponible sur: https://www.3dnatives.com/impression-en-3d-polyjet/

147. Verweij JP, Jongkees FA, Anssari Moin D, Wismeijer D, van Merkesteyn JPR. Autotransplantation of teeth using computer-aided rapid prototyping of a three-dimensional replica of the donor tooth: a systematic literature review. Int J Oral Maxillofac Surg. nov 2017;46(11):1466-74.

148. Shahbazian M, Jacobs R, Wyatt J, Denys D, Lambrichts I, Vinckier F, et al. Validation of the cone beam computed tomography-based stereolithographic surgical guide aiding autotransplantation of teeth: clinical case-control study. Oral Surg Oral Med Oral Pathol Oral Radiol. mai 2013;115(5):667-75.

149. Ashkenazi M, Levin L. Metal tooth-like surgical templates for tooth autotransplantation in adolescents. Dent Traumatol. févr 2014;30(1):81-4.

150. Day PF, Lewis BRK, Spencer RJ, Barber SK, Duggal M. The design and development of surgical templates for premolar transplants in adolescents. Int Endod J. nov 2012;45(11):1042-52.

151. Park J-M, Czar J, Landayan ME, Heo S-J, Kim S-J. Optimizing Third Molar Autotransplantation: Applications of Reverse-Engineered Surgical Templates and Rapid Prototyping of Three-Dimensional Teeth. Journal of Oral and Maxillofacial Surgery. 1 sept 2014;72(9):1653-9.

152. Shahbazian M, Jacobs R, Wyatt J, Willems G, Pattijn V, Dhoore E, et al. Accuracy and surgical feasibility of a CBCT-based stereolithographic surgical guide aiding autotransplantation of teeth: in vitro validation. J Oral Rehabil. nov 2010;37(11):854-9.

153. Wikesjö UM, Nilvéus R. Periodontal repair in dogs: effect of wound stabilization on healing. J Periodontol. déc 1990;61(12):719-24.

154. Andreasen JO. Periodontal healing after replantation and autotransplantation of incisors in monkeys. International Journal of Oral Surgery. févr 1981;10(1):54-61.

155. Société Francophone de Médecine Buccale et de Chirurgie Buccale. Emploi des vasoconstricteurs en odonto-stomatologie Recommandations. Med Buccale Chir Buccale. 9(2):65-94.

156. Laurent L. Autotransplantation dentaire: proposition d'une méthodologie de recherche clinique. Aix Marseille université; 2017.

157. Nethander G, Andersson JE, Hirsch JM. Autogenous free tooth transplantation in man by a 2-stage operation technique. A longitudinal intra-individual radiographic assessment. Int J Oral Maxillofac Surg. oct 1988;17(5):330-6.

158. Schwartz O, Andreasen FM, Andreasen JO. Effects of temperature, storage time and media on periodontal and pulpal healing after replantation of incisors in monkeys. Dent Traumatol. août 2002;18(4):190-5.

159. Handa A, Handa JK. Autotransplantation- A Literature Review. International Journal of Health Sciences. 2015;(1):9.

160. Kristerson L, Andreasen JO. The effect of splinting upon periodontal and pulpal healing after autotransplantation of mature and immature permanent incisors in monkeys. Int J Oral Surg. août 1983;12(4):239-49.

161. Hammarström L, Blomlöf L, Feiglin B, Andersson L, Lindskog S. Replantation of teeth and antibiotic treatment. Endod Dent Traumatol. avr 1986;2(2):51-7.

162. Samson J, Descroix V, Torres J-H, Blanchard P, Bouldouyre M-A, Catherine J-H, et al. Recommandations pour la prescription des anti-inflammatoires en chirurgie buccale chez l'adulte - Société francophone de médecine buccale et chirurgie buccale. 2008;14(3):31.

163. Tsukiboshi M, Yamauchi N, Tsukiboshi Y. Long-term outcomes of autotransplantation of teeth: A case series. Dental Traumatology. 2019;35(6):358-67.

164. Murtadha L, Kwok J. Do Autotransplanted Teeth Require Elective Root Canal Therapy? A Long-Term Follow-Up Case Series. J Oral Maxillofac Surg. sept 2017;75(9):1817-26.

165. Costa Mendes L. Photographies personelles d'un cas clinique d'autotransplantation. 2020.

166. Schroeder A, Pohler O, Sutter F. [Tissue reaction to an implant of a titanium hollow cylinder with a titanium surface spray layer]. SSO Schweiz Monatsschr Zahnheilkd. juill 1976;86(7):713-27.

167. Al Mugeiren OM, Baseer MA. Dental Implant Bioactive Surface Modifiers: An Update. J Int Soc Prev Community Dent. févr 2019;9(1):1-4.

168. Sculean A, Gruber R, Bosshardt DD. Soft tissue wound healing around teeth and dental implants. J Clin Periodontol. avr 2014;41:S6-22.

169. Berglundh T, Abrahamsson I, Welander M, Lang NP, Lindhe J. Morphogenesis of the peri-implant mucosa: an experimental study in dogs. Clin Oral Implants Res. févr 2007;18(1):1-8.

170. Tomasi C, Tessarolo F, Caola I, Wennström J, Nollo G, Berglundh T. Morphogenesis of peri-implant mucosa revisited: an experimental study in humans. Clin Oral Implants Res. sept 2014;25(9):997-1003.

171. Bouchard P. Parodontologie & dentisterie implantaire - Volume 2 : Thérapeutiques chirurgicales. Lavoisier Médecine Sciences. 2016. 491 p. (Collection dentaire; vol. 2).

172. Buser D, Weber HP, Donath K, Fiorellini JP, Paquette DW, Williams RC. Soft tissue reactions to non-submerged unloaded titanium implants in beagle dogs. J Periodontol. mars 1992;63(3):225-35.

173. Palacci P, Ericsson I, Engstrand P, Rangert B. Optimal Implant Positioning & Soft Tissue Management for the Branemark System. 1995. 83 p. (Quintessence Books).

174. Claude L, Pons-Mourreou J-M, Russon J-F. La muqueuse péri-implantaire. Le fil dentaire. avr 2010;(52):40-1.

175. Czochrowska EM, Stenvik A, Bjercke B, Zachrisson BU. Outcome of tooth transplantation: survival and success rates 17-41 years posttreatment. Am J Orthod Dentofacial Orthop. févr 2002;121(2):110-9; quiz 193.

176. Schwartz O, Bergmann P, Klausen B. Autotransplantation of human teeth. International Journal of Oral Surgery. juin 1985;14(3):245-58.

177. Yoshino K, Kariya N, Namura D, Noji I, Mitsuhashi K, Kimura H, et al. Influence of age on tooth autotransplantation with complete root formation. J Oral Rehabil. févr 2013;40(2):112-8.

178. Patel S, Fanshawe T, Bister D, Cobourne MT. Survival and success of maxillary canine autotransplantation: a retrospective investigation. Eur J Orthod. juin 2011;33(3):298-304.

179. Kallu R, Vinckier F, Politis C, Mwalili S, Willems G. Tooth transplantations: a descriptive retrospective study. Int J Oral Maxillofac Surg. oct 2005;34(7):745-55.

180. Kristerson L, Lagerström L. Autotransplantation of teeth in cases with agenesis or traumatic loss of maxillary incisors. Eur J Orthod. déc 1991;13(6):486-92.

181. Slagsvold O, Bjercke B. Applicability of autotransplantation in cases of missing upper anterior teeth. Am J Orthod. oct 1978;74(4):410-21.

182. Jung RE, Zembic A, Pjetursson BE, Zwahlen M, Thoma DS. Systematic review of the survival rate and the incidence of biological, technical, and aesthetic complications of single crowns on implants reported in longitudinal studies with a mean follow-up of 5 years. Clin Oral Implants Res. oct 2012;23 Suppl 6:2-21.

183. Misch CE, Perel ML, Wang H-L, Sammartino G, Galindo-Moreno P, Trisi P, et al. Implant success, survival, and failure: the International Congress of Oral Implantologists (ICOI) Pisa Consensus Conference. Implant Dent. mars 2008;17(1):5-15.

184. Albrektsson T, Wennerberg A. On osseointegration in relation to implant surfaces. Clin Implant Dent Relat Res. mars 2019;21 Suppl 1:4-7.

185. Malmgren B, Cvek M, Lundberg M, Frykholm A. Surgical treatment of ankylosed and infrapositioned reimplanted incisors in adolescents. Scand J Dent Res. oct 1984;92(5):391-9.

186. Jonsson T, Sigurdsson TJ. Autotransplantation of premolars to premolar sites. A long-term follow-up study of 40 consecutive patients. Am J Orthod Dentofacial Orthop. juin 2004;125(6):668-75.

PANISSARD Camille 2021 TOU3 3043

L'AUTOTRANSPLANTATION DENTAIRE

RESUME EN FRANÇAIS :

L'autotransplantation dentaire est une technique chirurgicale qui consiste à placer chez un même individu une dent récemment extraite dans une cavité alvéolaire naturelle ou préparée artificiellement, afin de remplacer une dent manquante ou prête à être avulsée.
Pratiquée depuis des millénaires, l'autotransplantation, thérapeutique biologique, peine pourtant à trouver sa place parmi les autres thérapeutiques de l'édentement unitaire. La question de légitimité se pose.
L'évolution des connaissances sur les processus biologiques de cicatrisation couplée à l'émergence de nouvelles technologies numériques dans le domaine de la chirurgie orale perfectionne le protocole chirurgical et légitime cette thérapeutique au même titre que l'implant.
L'autotransplantation dentaire devrait faire partie de l'arsenal thérapeutique de l'édentement unitaire, et devrait au moins être proposée en première intention à un sujet jeune ou en cours de croissance lorsque les conditions favorables sont réunies.

TOOTH AUTOTRANSPLANTATION

Tooth autotransplantation is a surgical technique that consists of placing a recently extracted tooth in a natural or artificially prepared dental alveoli in the same individual, in order to replace a tooth that is missing or ready to be avulsed.
Autotransplantation, a biological therapy that has been practiced for thousands of years, is still struggling to find its place among the other therapies for edentulousness. The question of legitimacy arises.
The evolution of knowledge on the biological processes of healing coupled with the emergence of new digital technologies in the field of oral surgery perfects the surgical protocol and legitimizes this therapy in the same way as the endosseous implant.
Tooth autotransplantation should be part of the therapeutic portfolio of the single-tooth edentulism, and should at least be proposed in first intention to a young or growing subject when the favorable conditions are met.

DISCIPLINE ADMINISTRATIVE : Chirurgie dentaire

MOTS CLES : autotransplantation dentaire, protocole, CBCT, planification, CARP model, implant

INTITULE ET ADRESSE DE L'U.F.R. :
Université Toulouse III – Paul Sabatier – Faculté de Chirurgie-Dentaire
3 chemin des Maraîchers, 31062 Toulouse Cedex

DIRECTRICE DE THESE : Docteur Leonor COSTA MENDES