UNIVERSITÉ TOULOUSE III – PAUL SABATIER
FACULTÉS DE MÉDECINE

ANNÉE 2021 2021 TOU3 1561

THÈSE

POUR LE DIPLÔME D'ÉTAT DE DOCTEUR EN MÉDECINE

MÉDECINE SPÉCIALISÉE CLINIQUE

Présentée et soutenue publiquement

par

Tibaut COUTUREAU

Le 04 juin 2021

ETUDE DE L'OEDEME MACULAIRE MICROKYSTIQUE CHEZ LES PATIENTS SUIVIS AU CHU DE TOULOUSE POUR UNE ATROPHIE OPTIQUE NON GLAUCOMATEUSE

Directeur de thèse : Dr Fanny VARENNE

JURY

Monsieur le Professeur Vincent SOLER	Président
Monsieur le Professeur Pierre FOURNIE	Assesseur
Monsieur le Professeur François MALECAZE	Assesseur
Monsieur le Docteur Damien BIOTTI	Suppléant
Madame le Docteur Fanny VARENNE	Suppléante
Madame le Docteur Véronique PAGOT-MATHIS	Membre invité

UNIVERSITÉ TOULOUSE III PAUL SABATIER
FACULTÉ DE MÉDECINE PURPAN

UNIVERSITÉ TOULOUSE III – PAUL SABATIER
FACULTÉS DE MÉDECINE

ANNÉE 2021 2021 TOU3 1561

THÈSE

POUR LE DIPLÔME D'ÉTAT DE DOCTEUR EN MÉDECINE

MÉDECINE SPÉCIALISÉE CLINIQUE

Présentée et soutenue publiquement

par

Tibaut COUTUREAU

Le 04 juin 2021

ETUDE DE L'OEDEME MACULAIRE MICROKYSTIQUE CHEZ LES PATIENTS SUIVIS AU CHU DE TOULOUSE POUR UNE ATROPHIE OPTIQUE NON GLAUCOMATEUSE

Directeur de thèse : Dr Fanny VARENNE

JURY

Monsieur le Professeur Vincent SOLER	Président
Monsieur le Professeur Pierre FOURNIE	Assesseur
Monsieur le Professeur François MALECAZE	Assesseur
Monsieur le Docteur Damien BIOTTI	Suppléant
Madame le Docteur Fanny VARENNE	Suppléante
Madame le Docteur Véronique PAGOT-MATHIS	Membre invité

UNIVERSITÉ TOULOUSE III PAUL SABATIER
FACULTÉ DE MÉDECINE PURPAN

TABLEAU du PERSONNEL HOSPITALO-UNIVERSITAIRE

des Facultés de Médecine de l'Université Toulouse III - Paul Sabatier

au 1er septembre 2020

Professeurs Honoraires

Doyen Honoraire	M. CHAP Hugues
Doyen Honoraire	M. GUIRAUD-CHAUMEIL Bernard
Doyen Honoraire	M. LAZORTHES Yves
Doyen Honoraire	M. PUEL Pierre
Doyen Honoraire	M. ROUGE Daniel
Doyen Honoraire	M. VINEL Jean-Pierre
Professeur Honoraire	M. ABBAL Michel
Professeur Honoraire	M. ADER Jean-Louis
Professeur Honoraire	M. ADOUE Daniel
Professeur Honoraire	M. ARBUS Louis
Professeur Honoraire	M. ARLET Jacques
Professeur Honoraire	M. ARLET Philippe
Professeur Honoraire	M. ARLET-SUAU Elisabeth
Professeur Honoraire	M. ARNE Jean-Louis
Professeur Honoraire	M. BARRET André
Professeur Honoraire	M. BARTHE Philippe
Professeur Honoraire	M. BAYARD Francis
Professeur Honoraire	M. BOCCALON Henri
Professeur Honoraire	M. BONAFÉ Jean-Louis
Professeur Honoraire	M. BONEU Bernard
Professeur Honoraire	M. BOUNHOURE Jean-Paul
Professeur Honoraire	M. BOUTAULT Franck
Professeur Honoraire	M. BUGAT Roland
Professeur Honoraire	M. CAHUZAC Jean-Philippe
Professeur Honoraire	M. CARATERO Claude
Professeur Honoraire	M. CARLES Pierre
Professeur Honoraire	M. CARRIERE Jean-Paul
Professeur Honoraire	M. CARTON Michel
Professeur Honoraire	M. CATHALA Bernard
Professeur Honoraire	M. CHABANON Gérard
Professeur Honoraire	M. CHAMONTIN Bernard
Professeur Honoraire	M. CHAVOIN Jean-Pierre
Professeur Honoraire	M. CLANET Michel
Professeur Honoraire	M. CONTE Jean
Professeur Honoraire	M. COSTAGLIOLA Michel
Professeur Honoraire	M. COTONAT Jean
Professeur Honoraire	M. DABERNAT Henri
Professeur Honoraire	M. DAHAN Marcel
Professeur Honoraire	M. DALOUS Antoine
Professeur Honoraire	M. DALY-SCHVEITZER Nicolas
Professeur Honoraire	M. DAVID Jean-Frédéric
Professeur Honoraire	M. DELSOL Georges
Professeur Honoraire	Mme DELISLE Marie-Bernadette
Professeur Honoraire	Mme DIDIER Jacqueline
Professeur Honoraire	M. DUCOS Jean
Professeur Honoraire	M. DUFFAUT Michel
Professeur Honoraire	M. DUPRE M.
Professeur Honoraire	M. DURAND Dominique
Professeur Honoraire associé	M. DUTAU Guy
Professeur Honoraire	M. ESCANDE Michel
Professeur Honoraire	M. ESCHAPASSE Henri
Professeur Honoraire	M. ESCOURROU Jean
Professeur Honoraire	M. ESQUERRE J.P.
Professeur Honoraire	M. FABIÉ Michel
Professeur Honoraire	M. FABRE Jean
Professeur Honoraire	M. FOURNIAL Gérard
Professeur Honoraire	M. FOURNIE Bernard
Professeur Honoraire	M. FOURTANIER Gilles
Professeur Honoraire	M. FRAYSSE Bernard
Professeur Honoraire	M. FREXINOS Jacques
Professeur Honoraire	Mme GENESTAL Michèle
Professeur Honoraire	M. GERAUD Gilles
Professeur Honoraire	M. GHISOLFI Jacques
Professeur Honoraire	M. GLOCK Yves
Professeur Honoraire	M. GOUZI Jean-Louis
Professeur Honoraire	M. HOFF Jean
Professeur Honoraire	M. JOFFRE Francis
Professeur Honoraire	M. LACOMME Yves
Professeur Honoraire	M. LAGARRIGUE Jacques
Professeur Honoraire	M. LANG Thierry
Professeur Honoraire	Mme LARENG Marie-Blanche
Professeur Honoraire	M. LAURENT Guy
Professeur Honoraire	M. LAZORTHES Franck
Professeur Honoraire	M. LEOPHONTE Paul
Professeur Honoraire	M. MAGNAVAL Jean-François
Professeur Honoraire	M. MANELFE Claude
Professeur Honoraire	M. MANSAT Michel
Professeur Honoraire	M. MASSIP Patrice
Professeur Honoraire	Mme MARTY Nicole
Professeur Honoraire	M. MAZIERES Bernard
Professeur Honoraire	M. MONROZIES Xavier
Professeur Honoraire	M. MOSCOVICI Jacques
Professeur Honoraire	M. MURAT
Professeur Honoraire	M. OLIVES Jean-Pierre
Professeur Honoraire	M. PASCAL Jean-Pierre
Professeur Honoraire	M. PESSEY Jean-Jacques
Professeur Honoraire	M. PLANTE Pierre
Professeur Honoraire	M. PONTONNIER Georges
Professeur Honoraire	M. POURRAT Jacques
Professeur Honoraire	M. PRADERE Bernard
Professeur Honoraire	M. PRIS Jacques
Professeur Honoraire	Mme PUEL Jacqueline
Professeur Honoraire	M. PUJOL Michel
Professeur Honoraire	M. QUERLEU Denis
Professeur Honoraire	M. RAILHAC Jean-Jacques
Professeur Honoraire	M. REGIS Henri
Professeur Honoraire	M. REGNIER Claude
Professeur Honoraire	M. REME Jean-Michel
Professeur Honoraire	M. ROCHE Henri
Professeur Honoraire	M. ROCHICCIOLI Pierre
Professeur Honoraire	M. ROLLAND Michel
Professeur Honoraire	M. ROQUE-LATRILLE Christian
Professeur Honoraire	M. RUMEAU Jean-Louis
Professeur Honoraire	M. SALVADOR Michel
Professeur Honoraire	M. SALVAYRE Robert
Professeur Honoraire	M. SARRAMON Jean-Pierre
Professeur Honoraire	M. SIMON Jacques
Professeur Honoraire	M. SUC Jean-Michel
Professeur Honoraire	M. THOUVENOT Jean-Paul
Professeur Honoraire	M. TKACZUK Jean
Professeur Honoraire	M. TREMOULET Michel
Professeur Honoraire	M. VALDIGUIE Pierre
Professeur Honoraire	M. VAYSSE Philippe
Professeur Honoraire	M. VIRENQUE Christian
Professeur Honoraire	M. VOIGT Jean-Jacques

Professeurs Émérites

Professeur ADER Jean-Louis
Professeur ALBAREDE Jean-Louis
Professeur ARBUS Louis
Professeur ARLET-SUAU Elisabeth
Professeur BOCCALON Henri
Professeur BONEU Bernard
Professeur CARATERO Claude
Professeur CHAMONTIN Bernard
Professeur CHAP Hugues
Professeur CONTÉ Jean
Professeur COSTAGLIOLA Michel
Professeur DABERNAT Henri
Professeur FRAYSSE Bernard
Professeur DELISLE Marie-Bernadette
Professeur GUIRAUD-CHAUMEIL Bernard
Professeur JOFFRE Francis
Professeur LAGARRIGUE Jacques
Professeur LANG Thierry
Professeur LARENG Louis
Professeur LAURENT Guy
Professeur LAZORTHES Yves
Professeur MAGNAVAL Jean-François
Professeur MANELFE Claude
Professeur MASSIP Patrice
Professeur MAZIERES Bernard
Professeur MOSCOVICI Jacques
Professeur RISCHMANN Pascal
Professeur RIVIERE Daniel
Professeur ROQUES-LATRILLE Christian
Professeur SALVAYRE Robert
Professeur SARRAMON Jean-Pierre
Professeur SIMON Jacques

FACULTE DE MEDECINE TOULOUSE-PURPAN

37 allées Jules Guesde - 31000 TOULOUSE **Doyen : Didier CARRIE**

P.U. - P.H.
Classe Exceptionnelle et 1ère classe

M. ADOUE Daniel (C.E)	Médecine Interne, Gériatrie
M. AMAR Jacques (C.E)	Thérapeutique
M. ATTAL Michel (C.E)	Hématologie
M. AVET-LOISEAU Hervé (C.E.)	Hématologie, transfusion
Mme BEYNE-RAUZY Odile	Médecine Interne
M. BIRMES Philippe	Psychiatrie
M. BLANCHER Antoine	Immunologie (option Biologique)
M. BONNEVIALLE Paul (C.E)	Chirurgie Orthopédique et Traumatologie.
M. BOSSAVY Jean-Pierre (C.E)	Chirurgie Vasculaire
M. BRASSAT David	Neurologie
M. BROUCHET Laurent	Chirurgie thoracique et cardio-vasculaire
M. BROUSSET Pierre (C.E)	Anatomie pathologique
M. BUREAU Christophe	Hépato-Gastro-Entéro
M. CALVAS Patrick (C.E)	Génétique
M. CARRERE Nicolas	Chirurgie Générale
M. CARRIE Didier (C.E)	Cardiologie
M. CHAIX Yves	Pédiatrie
Mme CHARPENTIER Sandrine	Médecine d'urgence
M. CHAUVEAU Dominique	Néphrologie
M. CHOLLET François (C.E)	Neurologie
M. DAHAN Marcel (C.E)	Chirurgie Thoracique et Cardiaque
M. DE BOISSEZON Xavier	Médecine Physique et Réadapt Fonct.
M. DEGUINE Olivier (C.E)	Oto-rhino-laryngologie
M. DUCOMMUN Bernard	Cancérologie
M. FERRIERES Jean (C.E)	Epidémiologie, Santé Publique
M. FOURCADE Olivier	Anesthésiologie
M. FOURNIÉ Pierre	Ophtalmologie
M. GAME Xavier	Urologie
M. GEERAERTS Thomas	Anesthésiologie et réanimation
M. IZOPET Jacques (C.E)	Bactériologie-Virologie
Mme LAMANT Laurence (C.E)	Anatomie Pathologique
M. LANG Thierry (C.E)	Biostatistiques et Informatique Médicale
M. LANGIN Dominique (C.E)	Nutrition
M. LAUWERS Frédéric	Chirurgie maxillo-faciale et stomatologie
M. LAUQUE Dominique (C.E)	Médecine d'urgence
M. LIBLAU Roland (C.E)	Immunologie
M. MALAVAUD Bernard	Urologie
M. MANSAT Pierre	Chirurgie Orthopédique
M. MARCHOU Bruno (C.E)	Maladies Infectieuses
M. MAZIERES Julien	Pneumologie
M. MOLINIER Laurent	Epidémiologie, Santé Publique
M. MONTASTRUC Jean-Louis (C.E)	Pharmacologie
Mme MOYAL Elisabeth	Cancérologie
Mme NOURHASHEMI Fatemeh (C.E)	Gériatrie
M. OSWALD Eric (C.E)	Bactériologie-Virologie
M. PARANT Olivier	Gynécologie Obstétrique
M. PARIENTE Jérémie	Neurologie
M. PARINAUD Jean (C.E)	Biol. Du Dévelop. et de la Reprod.
M. PAUL Carle	Dermatologie
M. PAYOUX Pierre	Biophysique
M. PAYRASTRE Bernard (C.E)	Hématologie
M. PERON Jean-Marie	Hépato-Gastro-Entérologie
M. PERRET Bertrand (C.E)	Biochimie
M. RASCOL Olivier (C.E)	Pharmacologie
M. RECHER Christian (C.E)	Hématologie
M. RISCHMANN Pascal (C.E)	Urologie
M. RONCALLI Jérôme	Cardiologie
M. SALES DE GAUZY Jérôme (C.E)	Chirurgie Infantile
M. SALLES Jean-Pierre (C.E)	Pédiatrie
M. SANS Nicolas	Radiologie
Mme SELVES Janick	Anatomie et cytologie pathologiques
M. SERRE Guy (C.E)	Biologie Cellulaire
M. TELMON Norbert (C.E)	Médecine Légale
M. VINEL Jean-Pierre (C.E)	Hépato-Gastro-Entérologie

P.U. - P.H.
2ème classe

Mme BONGARD Vanina	Epidémiologie
M. BONNEVIALLE Nicolas	Chirurgie orthopédique et traumatologique
Mme CASPER Charlotte	Pédiatrie
M. COGNARD Christophe	Neuroradiologie
M. CAVAIGNAC Etienne	Chirurgie orthopédique et traumatologie
M. LAIREZ Olivier	Biophysique et médecine nucléaire
M. LAROCHE Michel	Rhumatologie
M. LEOBON Bertrand	Chirurgie Thoracique et Cardiaque
M. LOPEZ Raphael	Anatomie
M. MARTIN-BLONDEL Guillaume	Maladies infectieuses, maladies tropicales
M. MARX Mathieu	Oto-rhino-laryngologie
M. MAS Emmanuel	Pédiatrie
M. OLIVOT Jean-Marc	Neurologie
M. PAGES Jean-Christophe	Biologie Cellulaire et Cytologie
Mme PASQUET Marlène	Pédiatrie
M. PORTIER Guillaume	Chirurgie Digestive
Mme RUYSSEN-WITRAND Adeline	Rhumatologie
Mme SAVAGNER Frédérique	Biochimie et biologie moléculaire
M. SIZUN Jacques	Pédiatrie
M. SOL Jean-Christophe	Neurochirurgie
Mme TREMOLLIERES Florence	Biologie du développement
Mme VAYSSE Charlotte	Cancérologie
Mme VEZZOSI Delphine	Endocrinologie

P.U. Médecine générale

M. MESTHÉ Pierre
M. OUSTRIC Stéphane (C.E)

Professeur Associé Médecine générale

M. ABITTEBOUL Yves
Mme IRI-DELAHAYE Motoko
M. POUTRAIN Jean-Christophe

Professeur Associé en Bactériologie - Virologie ; Hygiène Hospitalière

Mme MALAVAUD Sandra

FACULTE DE MEDECINE TOULOUSE-RANGUEIL

133, route de Narbonne - 31062 TOULOUSE Cedex **Doyen : Elie SERRANO**

P.U. - P.H.
Classe Exceptionnelle et 1ère classe

M. ARBUS Christophe	Psychiatrie
M. ACAR Philippe	Pédiatrie
M. ACCADBLED Franck	Chirurgie Infantile
M. ALRIC Laurent (C.E)	Médecine Interne
Mme ANDRIEU Sandrine	Epidémiologie
M. ARNAL Jean-François	Physiologie
Mme BERRY Isabelle (C.E)	Biophysique
M. BONNEVILLE Fabrice	Radiologie
M. BUJAN Louis (C. E)	Urologie-Andrologie
Mme BURA-RIVIERE Alessandra	Médecine Vasculaire
M. BUSCAIL Louis (C.E)	Hépato-Gastro-Entérologie
M. CANTAGREL Alain (C.E)	Rhumatologie
M. CARON Philippe (C.E)	Endocrinologie
M. CHAUFOUR Xavier	Chirurgie Vasculaire
M. CHAYNES Patrick	Anatomie
M. CHIRON Philippe (C.E)	Chirurgie Orthopédique et Traumatologie
M. CONSTANTIN Arnaud	Rhumatologie
M. COURBON Frédéric	Biophysique
Mme COURTADE SAIDI Monique	Histologie Embryologie
M. DAMBRIN Camille	Chirurgie Thoracique et Cardiovasculaire
M. DELABESSE Eric	Hématologie
M. DELOBEL Pierre	Maladies Infectieuses
M. DELORD Jean-Pierre	Cancérologie
M. DIDIER Alain (C.E)	Pneumologie
Mme DULY-BOUHANICK Béatrice (C.E)	Thérapeutique
M. ELBAZ Meyer	Cardiologie
M. GALINIER Michel (C.E)	Cardiologie
M. GLOCK Yves (C.E)	Chirurgie Cardio-Vasculaire
Mme GOMEZ-BROUCHET Anne-Muriel	Anatomie Pathologique
M. GOURDY Pierre	Endocrinologie
M. GRAND Alain (C.E)	Epidémiologie. Eco. de la Santé et Prév.
M. GROLLEAU RAOUX Jean-Louis (C.E)	Chirurgie plastique
Mme GUIMBAUD Rosine	Cancérologie
Mme HANAIRE Hélène (C.E)	Endocrinologie
M. HUYGHE Eric	Urologie
M. KAMAR Nassim (C.E)	Néphrologie
M. LARRUE Vincent	Neurologie
M. LEVADE Thierry (C.E)	Biochimie
M. MALECAZE François (C.E)	Ophtalmologie
M. MARQUE Philippe	Médecine Physique et Réadaptation
M. MAURY Jean-Philippe	Cardiologie
Mme MAZEREEUW Juliette	Dermatologie
M. MINVILLE Vincent	Anesthésiologie Réanimation
M. OTAL Philippe	Radiologie
M. RAYNAUD Jean-Philippe (C.E)	Psychiatrie Infantile
M. RITZ Patrick (C.E)	Nutrition
M. ROLLAND Yves (C.E)	Gériatrie
M. ROUGE Daniel (C.E)	Médecine Légale
M. ROUSSEAU Hervé (C.E)	Radiologie
M. ROUX Franck-Emmanuel	Neurochirurgie
M. SAILLER Laurent	Médecine Interne
M. SCHMITT Laurent (C.E)	Psychiatrie
M. SENARD Jean-Michel (C.E)	Pharmacologie
M. SERRANO Elie (C.E)	Oto-rhino-laryngologie
M. SOULAT Jean-Marc	Médecine du Travail
M. SOULIE Michel (C.E)	Urologie
M. SUC Bertrand	Chirurgie Digestive
Mme TAUBER Marie-Thérèse (C.E)	Pédiatrie
Mme URO-COSTE Emmanuelle	Anatomie Pathologique
M. VAYSSIERE Christophe	Gynécologie Obstétrique
M. VELLAS Bruno (C.E)	Gériatrie

P.U. - P.H.
2ème classe

M. ABBO Olivier	Chirurgie infantile
M. AUSSEIL Jérôme	Biochimie et biologie moléculaire
M. BERRY Antoine	Parasitologie
M. BOUNES Vincent	Médecine d'urgence
Mme BOURNET Barbara	Gastro-entérologie
M. CHAPUT Benoit	Chirurgie plastique et des brûlés
Mme DALENC Florence	Cancérologie
M. DE BONNECAZE Guillaume	Anatomie
M. DECRAMER Stéphane	Pédiatrie
Mme FARUCH-BILFELD Marie	Radiologie et Imagerie Médicale
M. FAGUER Stanislas	Néphrologie
M. FRANCHITTO Nicolas	Addictologie
Mme GARDETTE Virginie	Epidémiologie
M. GARRIDO-STÖWHAS Ignacio	Chirurgie Plastique
M. GATIMEL Nicolas	Médecine de la reproduction
M. GUILLEMINAULT Laurent	Pneumologie
Mme LAPRIE Anne	Radiothérapie
M. LAURENT Camille	Anatomie Pathologique
M. LE CAIGNEC Cédric	Génétique
M. MARCHEIX Bertrand	Chirurgie thoracique et cardiovasculaire
M. MEYER Nicolas	Dermatologie
M. MUSCARI Fabrice	Chirurgie Digestive
M. PUGNET Grégory	Médecine interne, Gériatrie
M. REINA Nicolas	Chirurgie orthopédique et traumatologique
M. RENAUDINEAU Yves	Immunologie
M. SILVA SIFONTES Stein	Réanimation
M. SOLER Vincent	Ophtalmologie
Mme SOMMET Agnès	Pharmacologie
Mme SOTO-MARTIN Maria-Eugénia	Gériatrie et biologie du vieillissement
M. TACK Ivan	Physiologie
M. VERGEZ Sébastien	Oto-rhino-laryngologie
M. YSEBAERT Loic	Hématologie

P.U. Médecine générale

Mme ROUGE-BUGAT Marie-Eve

Professeur Associé de Médecine

M. BOYER Pierre

M. STILLMUNKES André

FACULTE DE MEDECINE TOULOUSE-PURPAN

37, allées Jules Guesde – 31000 Toulouse

M.C.U. - P.H.

M. APOIL Pol Andre	Immunologie
Mme ARNAUD Catherine	Epidémiologie
Mme AUSSEIL-TRUDEL Stéphanie	Biochimie et Biologie Moléculaire
Mme BELLIERE-FABRE Julie	Néphrologie
Mme BERTOLI Sarah	Hématologie, transfusion
M. BIETH Eric	Génétique
Mme CASPAR BAUGUIL Sylvie	Nutrition
Mme CASSAGNE Myriam	Ophtalmologie
Mme CASSAING Sophie	Parasitologie
Mme CHANTALAT Elodie	Anatomie
M. CONGY Nicolas	Immunologie
Mme COURBON Christine	Pharmacologie
M. CUROT Jonathan	Neurologie
Mme DAMASE Christine	Pharmacologie
Mme de GLISEZENSKY Isabelle	Physiologie
M. DUBOIS Damien	Bactériologie Virologie Hygiène
Mme FILLAUX Judith	Parasitologie
M. GANTET Pierre	Biophysique
Mme GENNERO Isabelle	Biochimie
Mme GENOUX Annelise	Biochimie et biologie moléculaire
M. HAMDI Safouane	Biochimie
Mme HITZEL Anne	Biophysique
M. IRIART Xavier	Parasitologie et mycologie
Mme JONCA Nathalie	Biologie cellulaire
M. KIRZIN Sylvain	Chirurgie générale
Mme LAPEYRE-MESTRE Maryse	Pharmacologie
M. LHERMUSIER Thibault	Cardiologie
M. LHOMME Sébastien	Bactériologie-virologie
Mme MASSIP Clémence	Bactériologie-virologie
Mme MONTASTIER-SIMMERMAN Emilie	Nutrition
Mme MOREAU Marion	Physiologie
Mme NOGUEIRA M.L.	Biologie Cellulaire
Mme PERROT Aurore	Hématologie ; Transfusion
M. PILLARD Fabien	Physiologie
Mme PUISSANT Bénédicte	Immunologie
Mme RAYMOND Stéphanie	Bactériologie Virologie Hygiène
Mme SABOURDY Frédérique	Biochimie
Mme SAUNE Karine	Bactériologie Virologie
M. TAFANI Jean-André	Biophysique
M. TREINER Emmanuel	Immunologie
M. VIDAL Fabien	Gynécologie obstétrique
Mme VIJA Lavinia	Biophysique et médecine nucléaire

M.C.U. Médecine générale

M. BRILLAC Thierry
Mme DUPOUY Julie

FACULTE DE MEDECINE TOULOUSE- RANGUEIL

133, route de Narbonne - 31062 TOULOUSE cedex

M.C.U. - P.H

Mme ABRAVANEL-LEGRAND Florence	Bactériologie Virologie Hygiène
Mme BASSET Céline	Cytologie et histologie
Mme BREHIN Camille	Pédiatrie
Mme CAMARE Caroline	Biochimie et biologie moléculaire
M. CAMBUS Jean-Pierre	Hématologie
Mme CANTERO Anne-Valérie	Biochimie
Mme CARFAGNA Luana	Pédiatrie
Mme CASSOL Emmanuelle	Biophysique
Mme CAUSSE Elizabeth	Biochimie
M. CHASSAING Nicolas	Génétique
M. CLAVEL Cyril	Biologie Cellulaire
Mme COLOMBAT Magali	Anatomie et cytologie pathologiques
Mme CORRE Jill	Hématologie
M. DEDOUIT Fabrice	Médecine Légale
M. DEGBOE Yannick	Rhumatologie
M. DELPLA Pierre-André	Médecine Légale
M. DESPAS Fabien	Pharmacologie
M. EDOUARD Thomas	Pédiatrie
Mme ESQUIROL Yolande	Médecine du travail
Mme EVRARD Solène	Histologie, embryologie et cytologie
Mme FLOCH Pauline	Bactériologie-Virologie; Hygiène Hospit.
Mme GALINIER Anne	Nutrition
Mme GALLINI Adeline	Epidémiologie
M. GASQ David	Physiologie
M. GATIMEL Nicolas	Médecine de la reproduction
Mme GRARE Marion	Bactériologie Virologie Hygiène
M. GUERBY Paul	Gynécologie-Obstétrique
M. GUIBERT Nicolas	Pneumologie ; Addictologie
Mme GUILBEAU-FRUGIER Céline	Anatomie Pathologique
Mme GUYONNET Sophie	Nutrition
M. HERIN Fabrice	Médecine et santé au travail
Mme INGUENEAU Cécile	Biochimie
M. LEANDRI Roger	Biologie du dével. et de la reproduction
M. LEPAGE Benoit	Biostatistiques et Informatique médicale
Mme MAUPAS SCHWALM Françoise	Biochimie
M. MIEUSSET Roger	Biologie du dével. et de la reproduction
M. MOULIS Guillaume	Médecine interne
Mme NASR Nathalie	Neurologie
Mme QUELVEN Isabelle	Biophysique et Médecine Nucléaire
M. RIMAILHO Jacques	Anatomie et Chirurgie Générale
M. RONGIERES Michel	Anatomie - Chirurgie orthopédique
Mme SIEGFRIED Aurore	Anatomie et Cytologie Pathologiques
Mme VALLET-GAREL Marion	Physiologie
M. VERGEZ François	Hématologie
M. YRONDI Antoine	Psychiatrie d'Adultes ; Addictologie

M.C.U. Médecine générale

M. BISMUTH Michel
M. ESCOURROU Emile

Maîtres de Conférences Associés de Médecine Générale

Dr CHICOULAA Bruno
Dr FREYENS Anne
Dr PUECH Marielle

Dr BIREBENT Jordan
Dr BOURGEOIS Odile
Dr LATROUS Leila
Dr. BOUSSIER Nathalie

01/10/2020

A notre Maître et Président du jury,

Monsieur le Professeur Vincent SOLER
Professeur des Universités
Praticien Hospitalier
Ophtalmologiste

Vous me faites l'honneur de présider ce jury et de juger ce travail.
Votre tranquillité et votre capacité de travail sont étourdissantes.
Soyez assurez de mon plus profond respect.

A notre Maître et juge,

Monsieur le Professeur Pierre FOURNIE
Professeur des Universités
Praticien Hospitalier
Ophtalmologiste

Merci d'accepter de juger mon travail.
Votre savoir n'a d'égal que votre humilité et vos qualités oratoires.
Soyez assuré de mon plus profond respect.

A notre Maître et juge,

Monsieur le Professeur François MALECAZE
Professeur des Universités
Praticien Hospitalier
Ophtalmologiste

Merci d'accepter de juger mon travail.
Votre ambition et votre dynamisme sont admirables.
Soyez assuré de mon plus profond respect.

A notre Maître et juge,

Monsieur le Docteur Damien BIOTTI
Praticien Hospitalier
Neurologue

Merci d'accepter de juger mon travail.
Vos connaissances et votre passion pour la neuro ophtalmologie sont une véritable mine d'or.
Soyez assuré de mon plus profond respect.

A notre Maître et juge,

Madame le Docteur Véronique PAGOT-MATHIS
Praticien Hospitalier
Ophtalmologiste

Merci d'accepter de juger mon travail.
Vos aptitudes chirurgicales et votre expertise sont époustouflantes.
Soyez assuré de mon plus profond respect.

A ma directrice de thèse,

Madame le Docteur Fanny VARENNE
Praticien Hospitalier
Ophtalmologiste

Je te remercie de m'avoir fait confiance et de m'avoir guidé avec justesse dans ce travail de thèse. Tes connaissances et ta rigueur m'impressionnent sincèrement et resteront je l'espère gravées en moi. Ta disponibilité, ton entrain et ta volonté continuelle de t'améliorer sont exemplaires à mes yeux. Je suis heureux d'avoir la possibilité de continuer à apprendre à tes cotés.

Au service du Professeur SOL, merci de nous avoir reçu si nombreux et avec tant de sympathie dans ce service haut en couleur, cette expérience singulière restera eternellement en moi.

Au service du Docteur JAULERRY, merci pour votre accueil chaleureux et votre bonne humeur constante. Votre enthousiasme et votre volonté d'amélioration permanente du service sont louable et tout simplement exemplaire à bien des égards et transpirent encore en chaque interne passé chez vous.

Au service du Docteur NGUYEN, merci à tous pour cette merveilleuse aventure. La chaleur et la sympathie émanant de votre service sont littéralement touchantes. Je ressors grandis en tout point de vue de ce semestre passé à vos côtés. Merci pour votre implication dans notre formation qui ne vous incombait pourtant pas, pour votre générosité à toute épreuve et ce sens de l'humour si sophistiqué.

Aux orthoptistes du service, et plus spécialement à Pauline, Delphine, Clément et Anthony, merci pour votre aide constante, vos précieux conseils et coups de pouce tout au long de cet internat qui serait hautement plus pénible sans vous.

Aux aides-soignantes et infirmières du service et du bloc opératoire, merci pour votre accompagnement et votre soutien essentiel dans les moments tant simples que difficiles.

A mes chefs et co-internes,

A Madame le Docteur Myriam CASSAGNE, merci pour votre implication et votre dévotion pour le service. **A Priscille,** pour ta bonté et ta confiance. **A Jacmine,** pour ta décontraction à toute épreuve qui manque parfois cruellement dans notre univers. **A Caroline,** pour ta gentillesse et ta pédagogie. **A Anaïs et Cyrielle,** pour avoir accompagné mes premiers pas avec douceurs et bienveillance. A **Safa,** ma première et dernière binôme du CHU, pour ton flegme et ton second degré. **A Valérie, Amélie et Thomas,** le trio de choc que tout le monde nous enviait. **A Kevin,** pour la grimpe et ma première rupture. **A Hyosun,** pour ton énergie débordante et communicative. **A Felix,** pour ta disponibilité, ta sympathie, ta pédagogie et ton grain de folie. **A Alex,** pour m'avoir tout appris sur le CXL et m'avoir fait

gagner tant de matchs. **A Camille,** pour cette chanson passionnante et les paillettes reluisantes. **A Gisèle,** mon modèle d'efficacité et de tenue en soirée. **A Vanessa,** pour me propulser dans le grand bain avec confiance. **A Saleh,** pour tes conseils toujours avisés et ta rigueur légendaire. **A Manue**, pour ces aprèm détentes aux urgences. **A Lucie et Antoine,** pour récupérer les croutes que je vais adresser. **A PK,** pour les galettes et les pains au chocolat. **A Pauline,** pour ton sourire et ta simplicité. **A Laurianne,** d'être toujours prête à débattre et écouter. **A Édouard,** pour m'avoir supporté aux pompes, au rétino et au filochard. **A Gaby,** toujours partant pour faire des choses intelligentes, la sardine et la photo d'identité, il me tarde de te retrouver à Castres. **A P-A,** pour me coacher et me suivre en soirée, on s'est trouvés mieux vaut tard que jamais, j'espère te côtoyer encore longtemps. **A Julien,** pour les caipirão, les roulettes de Zizou et ta fraicheur bienvenue, j'espère que tu sais l'estime que j'ai pour toi. **A Jérémy,** pour les bon plans rempla, compta et Hagrid maculaire bien sûr. **A Clément,** papille et pupille. **A Alix, Camille et Héloïse** pour ce magnifique semestre à Tarbes. **A Ayria** pour le semestre à l'internant. **A Gabrielle,** pour être montée sur mes épaules et m'avoir laissé participer à ta thèse. **A Inès,** pour tes blagues bien senties. **A Ali,** pour avoir montré de l'intérêt ou il y en avait peu. **A Jérémy L, Julie, F-P, Nada** hâte de vous découvrir d'avantage, je pense qu'on va bien se marrer cet été. **A Noémie,** on t'aime malgré ton enzyme manquante. **A La Ched,** pour m'accompagner durant cette période dépeuplée, tu vas à coups sûr devenir encore plus colossal que… **Raph,** une si belle rencontre, comme on en fait peu, ta capoeira me manque, merci à toi d'être beaucoup plus débile que moi et **Rémi,** mon blay, merci de me ramener en premier semestre, merci pour le porc au caramel, pour les danses sur les tables et merci à vous deux pour ces sublimes costumes de noël. **A Lisa,** ma coach, merci pour ton enthousiasme permanent et pour me faire confiance même quand il ne faudrait pas. **A Andris,** pour les fallafels et ce futur mulet qui nous fait saliver. **A Yasmine,** pour tes anecdotes savoureuses. **A Lucien,** pour ta placidité contagieuse. **A Noria et P-H,** pour nous avoir choisi comme co internes, on va vous régaler.

A mes amis,

A JD, mon gars sûr, malgré la distance et le temps qui s'étirent, c'est toujours un plaisir de te retrouver, comme si on s'était quittés hier, et l'impression que Miami c'était hier. Les sous colles avec **Cindy** me manquent presque, mais pas autant que les kfc entre bledards et tes yeux levés au ciel.

A Geoffroy, pour m'avoir épaulé au moment où j'en avais le plus besoin, pour ton soutien au long cours, ton oreille attentive, pour continuer de m'intéresser à des sujets qui me dépassent.

A Sophie, puisses-tu continuer d'être celle que tu es, exceptionnelle et attachante.

A Riri, mon binôme, tu es une telle pépite, tes énormes qualités surpassent de si loin tes micros défauts si attachants, j'espère que tu t'en rends compte, merci pour tous ces délires, ces galettes, ses retours de gare, ses montages de meubles épiques. **A Fifi,** le chercheur d'or, tellement vif et malicieux, j'aime tant tes blagues et quel plaisir d'avoir vécu avec toi et **Timi,** dont l'humeur si douce et joyeuse nous donne le sourire rien qu'en te voyant, sans parler de la meilleure blague du monde, celle du briquet. **A Ben,** je n'ai pas les mots pour exprimer tout le bien que je pense de toi, merci pour ta générosité, pour ton amour débordant, tu feras un père formidable. **A La Hub,** merci de m'accueillir si souvent, si tout était aussi simple qu'avec toi, et pour ces leçons de golf si précieuses. **A Tim,** tu me fais aimer le bruit, merci pour ce pur semestre au tourneur. **A Boesch,** pour toutes ces pintes à 1€, ta maitrise du drift japonais et ces bulletins météo toujours plus précis. **A Hugo,** merci de vivre pour la blague, et pour cette fin d'aprèm bien maitrisée au BL. **A Léo,** mon mécanicien, merci de veiller sur mon vélo. **A Arnault,** gros forceur, merci pour la petite sœur. **A Pierre,** pour les motiliums et ton expertise suisse. **A Bidet,** pour avoir subi Etienne de Crécy. **A Pitch,** pour nous faire découvrir des endroits insalubres et pour avoir piloté le camping-car numéro 1 bien mieux que **Harold** et son pauvre camping-car numéro 2. **A Douik,** pour ces rares et courtes soirées passées en toute intelligence et dans le plus grand ordre. **A Bat,** pour avoir perdu loyalement à la fondue en ma compagnie. **A William,** pour tes passements jambes éclairs et tes polos déchirés. **A Cédric,** pour tes calembours venus d'ailleurs. **A Simon,** pour avoir sacrifié ton genou pour le five. **A Antoine,** pour nous avoir ouvert la chill room. **A Lilian et Etienne,** pour m'accueillir tel un niçois.

A Émilie, merci d'avoir fait de moi quelqu'un de meilleur. **A Olga,** merci d'être toujours sur le qui-vive, si affable et généreuse, tu es quelqu'un de bien. **A Mathilde,** merci d'avoir fait le chauffeur, le guide, et pour les futures vacances à la Réunion. **A Came,** tes crêpes m'ont sauvées, tu es peut-être, finalement, bien plus sympa qu'un arbre. **A Ondine,** j'espère que tu continueras à venir jour au basket avec nous, en plus de ton rôle de mère que tu rempliras, sans le moindre doute, à la perfection. **A Pauline,** qui a la chance d'être plus douée au golf,

merci de m'avoir accompagné au tire fesse. **A Marion,** pour tous ces verres qui ne se sont pas cassés grâce à toi. **A Léo,** pour ces soirées ineffables. **A Anne,** pour ton humour unique et tes larmes de joies sur le Burel. **A Diana,** merci de tomber toujours dans le panneau. **A Vinciane,** pour ta jupe de randonnée et ton sourire carnassier. **A Léa,** pour ta patate de forain.
A Claire et Clémence, pour tous ces verres sacrifiés et la soirée clé canapé. **A Alice,** pour avoir fini la raclette et surtout pour le bro d'eau. **A Thana,** pour ce crochet inoubliable au magasin de plantes.
A Clara, Stan, Léandre, merci pour ce semestre brulant, ce fut un véritable plaisir de le vivre avec vous.

A Chloé, merci pour ton sourire permanent, ton rire entrainant, ton regard passionnant, ton humour éclatant, ta joie débordante, tu es incroyable.

A ma famille,

A ma mère, merci pour ton amour inconditionnel, pour ta compréhension malgré les difficultés, pour l'espace que tu m'as octroyé. **Et à Serge,** pour ton humour désarmant et ton intérêt omniprésent.

A mon père, merci d'avoir été un modèle d'abnégation, de rigueur, de résilience et de bonté. **Et à Sylvie** pour ta gentillesse et ton flegme si apaisants.

A ma sœur, merci d'être un exemple de force et de passion, j'admire l'équilibre trouvé avec **Greg et Emy,** deux vrais amours.

A mon frère, j'admire la personne que tu es devenue, ton entrain, ton énergie et la merveilleuse famille que tu formes avec **Solène,** si simple et agréable, **Eva et Lucas** qu'il me tarde de voir grandir.

A mes grands-parents, pour tous ces souvenirs impérissables d'enfance heureuse en bonne partie grâce à vous, merci pour votre présence et votre dévotion.

UNIVERSITÉ PAUL SABATIER
FACULTÉ DE MÉDECINE TOULOUSE-PURPAN

Serment d'Hippocrate

Sur ma conscience, en présence de mes maîtres et de mes condisciples,
je jure d'exercer la médecine suivant les lois de la morale,
de l'honneur et de la probité.
Je pratiquerai scrupuleusement tous mes devoirs envers les malades,
mes confrères et la société.

TABLE DES MATIÈRES

I. INTRODUCTION *3*

II. MATERIELS ET MÉTHODES *5*

A- Critères d'inclusion et d'exclusion **5**

B- Caractéristiques cliniques et démographiques **6**

C- Examens réalisés **6**

D- Analyses statistiques **7**

III. RÉSULTATS *7*

A- Caractéristiques des patients **8**

B- Prévalence de l'œdème maculaire micro kystique selon les étiologies d'atrophie optique **9**

C- Facteurs de risque de l'œdème maculaire micro kystique **9**

D- Délai d'apparition de l'œdème et son suivi **10**

E- Analyse des couches rétiniennes **10**

IV. DISCUSSION *12*

V. CONCLUSION *16*

VI. ANNEXES *17*

VII. BIBLIOGRAPHIES *22*

Abréviations

AO : Atrophie optique

AV : acuité visuelle

CHU : Centre hospitalier universitaire

CGR : complexe ganglionnaire cellulaire rétinien

HTIC : hypertension intracrânienne

INL : couche nucléaire interne

NFL : couche des fibres nerveuses rétiniennes

NMO : neuromyélite optique

NO : neuropathie optique

NOHL : neuropathie optique héréditaire de Leber

NOI : neuropathie optique inflammatoire

NOIAA : neuropathie optique ischémique antérieure aigue

NORB : neuropathie optique rétro bulbaire

OCT-SD : tomographie par cohérence optique Spectral-domain

OMM : œdème maculaire micro kystique (OMM)

RNFL : couche des fibres nerveuses rétiniennes péri-papillaire

SEP : sclérose en plaque

I. INTRODUCTION

L'atrophie optique constitue le stade évolutif terminal de l'ensemble des pathologies du nerf optique. Ces pathologies peuvent être rencontrées à tout âge et les étiologies acquises ou héréditaires sont nombreuses et variées.

Les neuropathies optiques peuvent se manifester par un scotome de densité et de taille variables souvent caractéristique, une baisse d'acuité visuelle plus ou moins marquée, un trouble de la vision des couleurs ainsi qu'une diminution de la sensibilité aux contrastes.[1,2,3]

Les cellules ganglionnaires rétiniennes dont les axones se rassemblent pour former la tête du nerf optique se projettent jusqu'au corps géniculé latéral ; les informations recueillies sont ensuite transmises au cortex visuel primaire situé dans le lobe occipital.[4,5] Une atteinte du nerf optique, qu'elle soit liée à une dégénérescence des cellules ganglionnaires ou à une dégénérescence axonale rétrograde est aisément analysable par l'ophtalmologiste dans sa portion intra oculaire au niveau de la papille.[6] Par ailleurs, il a été démontré que l'atrophie optique était associée à une diminution de l'épaisseur de la couche des fibres nerveuses rétiniennes (NFL) et du complexe ganglionnaire cellulaire rétinien (CGR).[6,7] A l'inverse la couche nucléaire interne (INL) ne présente pas d'amincissement malgré un appauvrissement cellulaire constaté histologiquement. [7,8]

Ces observations ont pu être réalisées grâce à la tomographie par cohérence optique Spectral-domain (OCT-SD), examen complémentaire utilisé très couramment de nos jours dans le dépistage et le suivi des neuropathies optiques et des maculopathies. (Figure 1)

L'utilisation extrêmement fréquente voire systématique de l'OCT-SD a permis de mettre en évidence ces dernières années, et dans certains cas, la présence d'un œdème maculaire micro kystique (OMM) associé à l'atrophie optique. Cet œdème est caractérisé par des logettes cystoïdes hypo réflectives localisées uniquement dans la couche nucléaire interne.[9,10] (Figure 2)

Initialement découvert chez les patients atteints de névrite optique en lien avec la sclérose en plaque (SEP)[9,11] cet OMM a ensuite été retrouvé dans diverses causes de neuropathie optique (NO) : neuromyélite optique (NMO)[12], neuropathie optique rétro bulbaire (NORB) isolée[13], neuropathie optique héréditaire de Leber (NOHL) et atrophie optique dominante [14], neuropathie optique ischémique antérieure aigue (NOIAA), neuropathie optique compressive, toxique, traumatique et glaucomateuse.[15]

La prévalence de cet OMM est variable selon les étiologies et les différentes études sur le sujet notamment du fait d'effectifs parfois restreints. [15,16]

Initialement, il fut décrit comme étant associé à un stade plus sévère de la maladie dans la SEP[9,11] ainsi qu'à un amincissement plus marqué de la NFL et du CGR dans plusieurs étiologies d'atrophie optique. Peu de facteurs de risque de développer un OMM ont été mis en évidence en dehors de l'âge. [16]
Son origine physiopathologique reste incertaine et plusieurs hypothèses ont été avancées : traction vitréo-maculaire, dégénérescence trans-synaptique par voie rétrograde, dysfonctionnement des cellules de Muller et origine inflammatoire.

Dans cette étude, nous avons tout d'abord étudié la prévalence de l'OMM parmi toutes les causes d'atrophie optique hors glaucomateuse. Par ailleurs, nous avons cherché à mettre en lumière des facteurs de risque de formation de l'œdème, de déterminer son délai d'apparition par rapport au début de survenue de la neuropathie optique et d'identifier une éventuelle fluctuation de son épaisseur au cours du suivi.
Enfin, nous nous sommes intéressés plus précisément, à l'aide de l'OCT-SD maculaire, aux épaisseurs des différentes couches rétiniennes (CGR, NFL et INL) susceptibles d'être modifiées par l'apparition d'une atrophie optique et d'un OMM.

II. MATERIELS ET MÉTHODES

Pour cette étude, ont été analysés rétrospectivement tous les dossiers de patients avec un diagnostic d'atrophie optique non glaucomateuse et ayant eu une consultation entre aout 2015 et septembre 2020 au Centre Hospitalier Universitaire de Toulouse. Pour cela, nous avons utilisé le logiciel Ophtalmo Query (module de recherche clinique permettant d'effectuer une étude sur notre base de données) en recherchant les mots clés « atrophie optique » et « atrophie papillaire » en conclusion des observations médicales puis tous les dossiers ont été triés individuellement.
Seuls les patients ayant bénéficié au cours du suivi d'un OCT-SD maculaire associé à un OCT-SD papillaire ont été inclus.

A- Critères d'inclusion et d'exclusion

Tous les patients pour qui le diagnostic d'atrophie optique d'origine non glaucomateuse était certain ont été inclus. Toutefois, nous n'avons pas retenu les patients qui présentaient une atrophie optique secondaire à une atteinte rétinienne (exemples : occlusion artérielle rétinienne, foyer rétinien…) ou à une dégénérescence axonale rétrograde trans synaptique liée à des atteintes cérébrales.
L'atrophie optique était définie par un déficit dans au moins un quadrant de la couche des fibres nerveuses rétiniennes péri-papillaire (RNFL) en OCT-SD papillaire et la neuropathie optique par la présence d'un déficit pupillaire afférent relatif (en cas d'atteinte unilatérale ou bilatérale asymétrique) associé à une baisse de vision, et/ou un déficit du champ visuel et/ou un trouble de la vision des couleurs.
Les patients présentant une pathologie systémique ou oculaire susceptible de se compliquer d'un œdème maculaire ont été exclus : diabète, occlusion de branche ou de veine centrale de la rétine, uvéite, dégénérescence maculaire liée à l'âge, anomalies de l'interface vitréo-rétinienne, rétinopathie hypertensive, macro-anévrisme artériel, rétinopathie radique, tumeurs choroïdiennes, rétinite virale, dystrophie rétinienne, télangiectasies maculaires et maladie de Coats. Tous les patients ayant bénéficié d'une chirurgie oculaire récente (moins d'un an) ou traités par des médicaments susceptibles d'engendrer un œdème maculaire (Fingolimod,

prostaglandines) ont également été exclus. Enfin, nous n'avons pas retenu les patients dont la qualité de réalisation de l'OCT-SD maculaire n'était pas satisfaisante ; soit parce qu'il n'était pas possible d'affirmer avec certitude la présence ou l'absence d'OMM, soit parce que la segmentation des couches rétiniennes n'était pas exploitable.

B- Caractéristiques cliniques et démographiques

Nous avons renseigné pour chaque patient l'âge, le sexe, l'acuité visuelle (AV) de loin et si celle-ci était variable au cours du suivi, l'étiologie et la sévérité de l'atrophie optique ainsi que sa topographie, la localisation de l'OMM et l'épaisseur des différentes couches rétiniennes (NFL, CGR et INL). Les diverses étiologies d'atrophie optique retrouvées étaient les suivantes : neuropathie optique inflammatoire (NOI) isolée, NOI en lien avec SEP, NOI en lien avec anticorps anti MOG, NOI en lien avec anticorps anti AQP4, neuropathie optique compressive ou infiltrative, traumatique, héréditaire, ischémique (NOIAA), toxique et/ou carentielle, infectieuse, l'hypertension intracrânienne (HTIC), les drusens de la papille, et les neuropathies optiques d'origine indéterminée.
L'AV était mesurée pour chaque patient avec l'échelle de Monoyer puis convertie en échelle logMAR pour les analyses statistiques.[17] Nous avons tenté de déterminer si l'AV avait tendance à varier au cours du suivi.
Trois groupes ont été constitués : le groupe des atrophies optiques avec OMM, le groupe des atrophies optiques sans OMM, et le groupe sain, correspondant à l'œil controlatéral d'un patient atteint d'atrophie optique unilatérale avec ou sans OMM.
Parmi le groupe des OMM nous avons voulu dans la mesure du possible identifier son délai d'apparition, lorsque la date de l'épisode de neuropathie optique était connue de manière certaine. La variation de l'OMM au cours du temps a également été étudiée.

C- Examens réalisés

Tous les patients ont bénéficié d'un examen ophtalmologique complet associant une mesure de l'AV de loin, un examen à la lampe à fente et un fond d'œil dilaté. La mesure de la couche

des fibres nerveuses rétiniennes péri papillaire (RNFL) ainsi que l'analyse des couches rétiniennes maculaires ont été réalisées grâce à l'OCT-SD (Spectralis® HRA+OCT, Heidelberg Engineering, Heidelberg, Germany) ; une imagerie en proche infrarouge y est invariablement associée.

La RNFL était mesurée par un cercle de diamètre de 3,5 mm centré sur le centre de la papille. (Figure 3)

Le protocole standard d'analyse maculaire correspondait à 25 coupes horizontales centrées sur la fovéa avec un angle de coupe de 20°. Il en résulte une cartographie d'épaisseur de la rétine centrale découpée en 3 cercles distincts de 1 mm, 3 mm et 6 mm ; ces 2 derniers étant eux-mêmes divisés en quadrants supérieur, inférieur, nasal et temporal (Figure 4). Le logiciel de segmentation de l'OCT-SD permettait l'individualisation des différentes couches rétiniennes. Les patients dont la segmentation était incertaine et l'analyse des différentes couches rendue difficile par une qualité médiocre étaient exclus. Nous avons fait le choix d'analyser en détail l'ERC et l'épaisseur de l'INL dans les 1,3 et 6 mm centraux dans les groupes AO avec et sans OMM alors que nous nous sommes limités aux 1 mm centraux des couches CGR et NFL. Quant au groupe sain, nous avons relevé les données des 1 mm centraux pour chaque couche étudiée. (Tableau 3)

Le diagnostic d'OMM était retenu selon les critères précédemment établis par Gefland[9] et repris dans différentes études[18,19] : présence de logettes cystoïdes lacunaires hypo réflectives circonscrites à l'INL sur 2 coupes OCT-SD consécutives, disposées de manière caractéristique en région péri fovéolaire.[16]

Nous nous sommes intéressés plus précisément à cette couche qui dans les atrophies optiques ne présente pas d'amincissement à l'inverse du CGR et de la NFL pour lesquels nous avons également mesuré l'épaisseur.

D- Analyses statistiques

Tous les résultats ont été présentés en moyenne ± déviation standard. Les analyses statistiques ont été réalisées à l'aide du logiciel pvalue. Les tests de Welch, de Fischer et du Chi 2 ont été utilisés et une valeur de $p<0,05$ était considérée comme statistiquement significative.

III. RÉSULTATS

A- Caractéristiques des patients

Entre aout 2015 et septembre 2020, 1109 patients suivis au CHU de Toulouse présentaient les critères d'inclusion de l'étude. 680 patients ont été exclus donc l'analyse des données a porté sur un total de 429 patients soit 643 yeux. Il y avait 208 hommes (48%) pour 221 femmes (52%), l'âge moyen était de 45,9 ± 17,8 ans (6 à 93 ans). 548 yeux de 360 patients présentaient une atrophie optique sans OMM associé et 95 yeux de 69 patients avaient une atrophie optique avec OMM associé (soit 15% des patients inclus). L'atrophie optique était considérée comme sévère dans 81% des yeux et modérée dans 18%, majoritairement globale (58%), temporale dans plus d'un tiers des cas (35%) et rarement limitée aux quadrants supérieur, nasal et inférieur (respectivement 3,7 %, 1,2% et 3,5%). La RNFL moyenne était de 61,5 ± 15,3 microns. L'acuité visuelle moyenne était de 0,413 ± 0,709 logMAR.

A noter que parmi les 69 patients qui présentaient un OMM associé à l'AO, 44 (64%) d'entre eux avaient une AO bilatérale : l'OMM était bilatéral chez 26 patients (59%) et unilatéral chez 18 patients (41%). Chez ces derniers, l'OMM était présent en grande majorité (78% des cas) dans l'œil dont l'atrophie optique était la plus sévère en se basant sur la RNFL moyenne.

Un troisième groupe constitué de l'œil sain controlatéral des patients atteints d'atrophie optique a été constitué et comportait 107 yeux. Composé majoritairement de femmes (65 femmes (61%) et 42 hommes (39%)), l'âge moyen y était de 47,4 ± 16,6 ans, l'AV moyenne de 0,0128 ± 0,0707 logMAR.

B- Prévalence de l'œdème maculaire micro kystique selon les étiologies d'atrophie optique

Parmi les 643 yeux inclus, nous avons retrouvé 100 yeux avec NOI isolée (15,7%), 87 yeux avec NO compressive (13,5%), 69 yeux avec NO héréditaires (atteintes mitochondriale et de l'ADN nucléaire), 69 yeux avec NOI intégrée dans le cadre d'une SEP (10,24% chacun), 49 yeux avec AO secondaire à une HTIC (7,6%), 44 yeux avec une NOIAA (6,85%), 41 yeux avec NO traumatique (6,4%), 30 yeux avec NO toxique (4,7%), 18 yeux avec NO en lien avec des drusens de la papille (2,8%), 16 yeux avec NOI avec anticorps anti MOG (2,5%), seulement 7 yeux avec NOI avec anticorps anti AQP4 (1,1%) et 5 yeux liés à une NO infectieuse (0,8%). L'origine restait indéterminée pour 108 yeux (16,8%).

La proportion d'OMM retrouvée variait en fonction des étiologies (Tableau 1): 2 yeux avec NOI et anticorps anti AQP4 (28,6%), 9 yeux avec NOIAA (20,45%), 1 œil avec NO infectieuse (20%), 8 yeux avec NO traumatique (19,5%), 13 yeux avec NO héréditaire (18,8%), 16 yeux avec NO compressive (18,4%), 13 yeux avec NOI isolée (13%), 5 yeux avec atrophie optique liée à l'HTIC (10,2%), 1 œil NOI et anticorps anti MOG (6,25%), 4 yeux avec NOI liée à la SEP (5,8%) et 1 œil avec NO liée à des drusens de la papille (5,55%). Il y avait 20,4% d'OMM dans les yeux dont l'origine de la neuropathie optique restait indéterminée (22 yeux sur 108).

A noter qu'il n'existait pas d'OMM chez les patients atteints de NO toxique et/ou carentielle.

C- Facteurs de risque de l'œdème maculaire micro kystique

Les patients avec OMM avaient une RNFL significativement plus basse (55,9 ± 16,4 microns vs 62,5 ± 14,9 microns ; $p<0,01$) que ceux sans OMM. L'AV moyenne était significativement plus faible (0,620 ± 0,772 vs 0,377 ± 0,692 ; $p<0,01$) dans le groupe atrophie optique avec OMM que dans le groupe sans OMM.

L'âge (44,7 ± 17,6 ans dans le groupe OMM contre 46,2 ± 17,8 dans le groupe sans OMM, $p=0,52$), le sexe (42% de femmes dans le groupe OMM et 53% sans OMM, $p=0,085$), la sévérité de l'atrophie optique (79 patients (83%) avec AO sévère dans le groupe avec œdème et 445 patients (81%) avec AO sévère dans le groupe sans œdème ; $p=0,12$) et la topographie de l'atrophie optique étaient similaires dans les 2 groupes. (Tableau 2)

D- Délai d'apparition de l'œdème et son suivi

Le délai d'apparition de l'OMM, calculé à partir de la date de survenue de la neuropathie optique, a pu être déterminé pour 19 yeux. Il était de 40,2 ± 95 mois, allant de 2 mois après le début de survenue de la neuropathie optique (dans le cadre d'une NOI isolée) à 36 ans dans le cadre du suivi d'une neuropathie optique héréditaire.
Nous avons remarqué une relative stabilité de l'OMM pour 34 yeux alors qu'une tendance à la fluctuation était retrouvée pour 9 yeux (Figure 5). Il n'existait pas de consultation de suivi ou d'OCT-SD de contrôle chez les 52 patients restants.

E- Analyse des couches rétiniennes

Cette analyse des différentes couches rétiniennes (Tableau 3) a révélé que l'ERC moyenne dans les 1 et 3 mm centraux était similaire dans le groupe AO avec OMM et AO sans OMM (respectivement 263 microns ± 30,4 dans le groupe avec OMM vs 263 ± 20,9 dans le groupe sans OMM, p=0,79, et 312 microns ± 17,6 dans le groupe avec OMM vs 309 microns ± 21,6 dans le groupe sans, p=0,58) alors qu'elle était significativement plus importante dans les 6 mm centraux du groupe avec OMM (277 ± 11,6 microns dans le groupe avec œdème et 273 ± 15,8 microns dans le groupe sans œdème, p<0,039).
L'épaisseur moyenne de l'INL dans les 1 mm centraux n'était pas significativement différente entre les 2 groupes (20,9 ± 8,37 dans le groupe avec OMM et 19,2 ± 5,85 dans le groupe sans OMM, p=0,026) alors qu'elle était statistiquement plus importante dans les 3 mm centraux (49,9 ± 6,53 microns dans le groupe avec œdème et 42 ± 4,28 microns dans le groupe sans œdème ; p<0,001) et dans les 6 mm centraux (38,4 ± 4,03 microns dans le groupe avec œdème et 33,9 ± 3,39 microns dans le groupe sans œdème ; p<0,001) du groupe AO avec OMM que dans le groupe AO sans OMM.
L'épaisseur du CGR et de la NLF dans les 1 mm centraux étaient significativement moindres dans le groupe AO avec OMM que sans OMM (respectivement 9,6 ± 3,44 microns dans le groupe avec œdème et 11 ± 4,24 microns dans le groupe sans œdème ; p<0,001 et 9,15 ± 3,91 microns dans le groupe avec œdème et 10,1 ± 3,21 microns dans le groupe sans œdème ; p=0,024).

Comme attendu, les valeurs de la RNFL (55,9 ± 16,4 microns dans le groupe AO avec OMM et 97,5 ± 9,85 microns dans le groupe sain ; p<0,001), de la NFL et du CGR dans les 1 mm centraux (respectivement 9,15 ± 3,91 microns dans le groupe AO avec OMM et 19,9 ± 5,60 microns dans le groupe sain ; p<0,001 et 9,60 ± 3,44 microns dans le groupe AO avec OMM et 15,8 ± 4,96 microns dans le groupe sain ; p<0,001), étaient statistiquement plus importantes dans le groupe sain que dans le groupe atrophie optique avec OMM. L'ERC était également statistiquement plus importante dans le groupe sain (263 ± 30 microns dans le groupe AO et OMM et 277 ± 22,2 dans le groupe sain ; p<0,001), alors que l'épaisseur de l'INL ne présentait pas de différence statistiquement significative dans les 1 mm centraux (20,9 ± 8,37 microns dans le groupe avec AO et OMM et 19,9 ± 5,60 microns dans le groupe sain ; p=0,34).

L'OMM était la plupart du temps localisé dans plusieurs quadrants : 2 quadrants chez 32 patients, 3 quadrants chez 17 patients, diffus chez 32 patients, et plus rarement localisé dans un seul quadrant (14 patients).

IV. DISCUSSION

Notre étude a retrouvé une prévalence de l'OMM associé à l'atrophie optique, toutes causes confondues hors glaucomateuse, de l'ordre de 15% (16,1% des patients). Cette prévalence est supérieure à celle d'Abegg 2014[16] (8,8% des yeux) mais inférieure à celle retrouvée par Pott[20] (18,9 % des yeux) et Wolff 2014[15] (35,3% des yeux), dont les études contenaient respectivement 16 yeux de 9 patients, 90 yeux de 54 patients et 71 yeux. Ces différences notables peuvent résider dans les effectifs réduits de ces études, assez éloignés de la présente, qui constitue à notre connaissance la cohorte la plus fournie de patients avec AO.

Nous l'avons retrouvé dans pratiquement toutes les étiologies d'atrophie optique à l'exception des causes toxiques/carentielles, en proportion variable. Si d'une étude à l'autre, la proportion d'AO avec OMM parmi toutes les causes d'AO varie, dépendant notamment de la durée du suivi, sur des effectifs souvent réduits, certaines étiologies semblent moins enclines à développer ces modifications de l'INL. En effet dans notre étude nous ne retrouvons un OMM que parmi 5,8 % des yeux souffrant d'AO en lien avec la SEP, proportion assez proche de celle retrouvée par Kessel[21] (2,8 % des yeux) dans sa revue de la littérature. Inversement, les AO dans les suites des NOI liées aux NMO séropositives présentent plus fréquemment un OMM, que ce soit dans cette étude avec 13% des yeux ou celle de Kessel[21] avec 14,3% des yeux, tout comme les AO héréditaires avec 18,8 % des yeux atteints ici et 65,4 % chez Kessel. On peut en conclure que dans le cadre d'une AO d'origine indéterminée, la présence d'un OMM est peu susceptible d'orienter vers une étiologie précise puisqu'il peut se retrouver dans chaque étiologie en proportion relativement similaire.

Cet œdème maculaire était en tout point similaire à celui décrit dans les études précédentes : limité à la couche nucléaire interne et responsable de son épaississement, distribué majoritairement dans plusieurs quadrants, il est composé de cavités cystoïdes mesurant 20-30 microns de largeur et 70-90 microns de hauteur et s'étend de 500 à 2300 microns du centre de la fovéa permettant de le distinguer des autres causes d'œdème maculaire.[9,10,15,16] On peut parfois remarquer des pin points hyper réflectifs juxtaposés.[10] Il est à différencier de l'œdème maculaire classique que l'on peut notamment retrouver en neuro ophtalmologie chez les patients atteints de SEP et traité par Fingolimod ; celui-ci n'est pas limité à l'INL mais se disperse dans plusieurs couches rétiniennes et peut avoir une localisation fovéolaire.

Dans notre étude, l'INL était significativement plus épaisse dans le groupe AO avec œdème que dans le groupe AO sans œdème dans les 3 mm et 6 mm centraux comme décrit dans la littérature[14] mais pas dans la région fovéolaire (1 mm centraux) ; ceci est cohérent avec sa description au-delà de 500 microns de la fovéa. Par ailleurs, nous n'avons pas trouvé de différence significative entre l'INL du groupe AO avec OMM et le groupe sain contrairement à ce qui a été décrit[14,18], car ici la comparaison de ces deux groupes se limitait aux 1 mm centraux.

Il est associé à un amincissement du complexe ganglionnaire cellulaire et de la couche des fibres nerveuses non seulement en comparaison des yeux sains controlatéraux mais également des AO sans OMM.[6,7,18] Il peut donc se retrouver au cours des atrophies optiques modérées à sévères mais la sévérité de l'atrophie optique constitue un facteur de risque significatif et il est associé à une acuité visuelle plus faible. L'AV ne semble néanmoins pas liée à la présence de l'OMM mais plutôt à la sévérité de l'AO, car sa régression consécutive à un traitement par Diamox n'a pas entrainé d'amélioration de la vision.[22] De fait, chez les patients avec atrophie optique bilatérale, l'œdème se développe dans la grande majorité des cas dans l'œil le plus atteint.[15,18] Par ailleurs, il n'a été retrouvé dans aucun œil sain[21] renforçant l'hypothèse selon laquelle l'atrophie optique est nécessaire à sa formation.[16] Contrairement à ce qui a pu être décrit, nous n'avons pas retrouvé que l'âge était un facteur de risque significatif de développer un OMM.[14]

Le délai d'apparition de l'OMM par rapport au début de la neuropathie optique n'a pu être déterminé que pour 20% des yeux et était éminemment variable, s'étendant de 2 mois à plusieurs décennies (40,2 ± 95 mois), légèrement inférieur au délai retrouvé dans les AO de toutes causes[14] (6,5 ± 6,8 ans) et dans la SEP[11] (7,6 ± 5,7 ans). Ces variations sont en partie imputables au schéma de l'étude et à la fréquence des consultations de contrôle et des examens complémentaires pratiqués au cours du suivi qui varient d'un médecin à l'autre notamment. Par ailleurs, bien que la réalisation d'un OCT-SD maculaire au cours du suivi des neuropathies optiques soit une pratique répandue, elle n'est pas systématique, en particulier pour les neuropathies optiques d'origine glaucomateuse avec pour conséquence un grand nombre de patients n'ayant pu être inclus dans cette étude. De plus, le CHU de Toulouse bénéficie d'un service d'urgences ophtalmologiques, où un grand nombre de diagnostics de neuropathie optique à la phase inaugurale sont posés. Pour autant le suivi ophtalmologique n'est pas obligatoirement assuré qu'au CHU ou pas toujours de façon prolongée pour permettre une mise en évidence de l'OMM compte tenu du délai d'apparition entre le début de la neuropathie optique et l'apparition de celui-ci. Ce délai d'apparition pourrait expliquer

en partie les différentes proportions d'OMM retrouvées dans les AO de toutes causes, qui dépendraient donc de la durée de suivi, comme suggéré par Pott.[20]

Concernant la variation de l'OMM au cours du temps, une tendance globale à la stabilité se dégage même si des différences existent entre les rares études ayant abordé le sujet. Si Abbegg[14] retrouve une stabilité de l'OMM pour 7 des 9 patients, Saidha[11] met en évidence une fluctuation chez 5 des 12 patients enrôlés et Swingle[23] décrit une variation du volume maculaire au cours du suivi de 3 patients. A partir des coupes OCT-SD nous avons remarqué une certaine stabilité de l'OMM chez la majorité des patients, ceux présentant une fluctuation au cours du suivi ont été analysés plus finement à partir de l'épaisseur de L'INL des 3 mm centraux où se loge l'OMM. Il en résulte une épaisseur discrètement variable d'un examen à l'autre, de l'ordre de quelques microns seulement sur la carte des épaisseurs en OCT-SD, dégageant plutôt une impression globale de constance.

Quant aux mécanismes physiopathologiques de formation de cet OMM, co existent plusieurs hypothèses ; l'origine inflammatoire semble improbable car l'OMM est retrouvé dans les AO de toutes causes, sans signe d'inflammation identifié et du fait de la survenue souvent tardive par rapport au début de la neuropathie et alors que l'AO reste stable sur une période prolongée. De plus, l'angiographie n'a pas révélé de diffusion maculaire lorsqu'elle a été pratiquée au cours des études.[10,14, 15,19]

La deuxième hypothèse avancée et soutenue par plusieurs auteurs est la traction vitréo maculaire qui serait en partie responsable d'un schisis localisé uniquement au niveau de l'INL.[14,24,25] En effet, il est possible de retrouver un œdème maculaire circonscrit à l'INL chez des patients avec membrane épi-rétinienne ou traction vitréo maculaire indépendamment d'une AO. La réduction de l'épaisseur du CGR et de la NFL associée à la perte cellulaire constatée au sein de l'INL et à une attache vitréo maculaire pourrait expliquer cette formation. Associée ou non à cette composante mécanique, la dégénérescence rétrograde par voie trans-synaptique des cellules bipolaires consécutives à la perte des cellules ganglionnaires semble faire consensus chez les auteurs, appuyée par les découvertes anciennes de logettes cystoïdes de l'INL chez les primates avec lésion du nerf optique ou du chiasma optique.[26,27]Le respect de la distribution topographique des fibres nerveuses rétiniennes associé à un amincissement localisé du CGR et de la NFL au niveau de l'OMM sont des arguments en faveur.[14] Une atteinte des cellules de Muller dont le corps cellulaire se trouve dans l'INL et qui sont impliquées dans l'absorption des fluides intra rétinien est également envisagée ; les logettes cystoïdes ne seraient donc pas dues à une rupture de la barrière hémato rétinienne mais à une diminution de la résorption des fluides en lien avec ce dysfonctionnement.[28] De plus, les

cellules de Muller expriment des aquaporines qui interviennent dans leur fonctionnement ; l'incidence élevée d'OMM dans les NMO pourrait être en lien avec les anticorps anti AQP4 retrouvés.

V. CONCLUSION

L'OMM est retrouvé dans 15 % des atrophies optiques, toutes causes confondues hors glaucome. Ses caractéristiques permettent de le différencier des autres causes d'œdème maculaire : circonscrit à l'INL, il se localise en région para fovéolaire, en épargnant celle-ci, dispersé dans plusieurs quadrants. Il est associé à un amincissement du CGR et de la NFL et responsable d'un épaississement de l'INL dans les 3 et 6 mm centraux. Il peut être présent dans les atrophies optiques modérées et sévères mais une valeur basse de la RNFL en est un facteur de risque tout comme l'AV faible. Son mécanisme physiopathologique reste incertain mais la dégénérescence trans-synaptique par voie rétrograde associée au dysfonctionnement des cellules de Muller sont privilégiées.

Professeur Vincent SOLEI
Ophtalmologie - Unité rétine
RPPS 10005180673
Hôpital Pierre Paul Riquet - TSA 40031
31059 TOULOUSE Cedex 9

Vu et permis
d'imprimer le : 20/05/2021

E. SERRANO

Doyen de la Faculté de

Médecine Toulouse Rangueil

VI. ANNEXES

Tableau 1: Proportion de l'œdème maculaire microkystique en fonction des différentes étiologies d'atrophie optique

Étiologie	*Nombre d'yeux*	*Nombre d'yeux avec œdème*	*Proportion*
NOI avec anti AQP4	7	2	28,6 %
NOIAA	44	9	20,45 %
NO infectieuse	5	1	20 %
NO traumatique	41	8	19,5 %
NO héréditaire	69	13	18,8 %
NO compressive	87	16	18,4 %
NOI isolée	100	13	13 %
NO associée à l'HTIC	49	5	10,2 %
NOI avec anti MOG	16	1	6,25 %
NOI dans la SEP	69	4	5,8 %
NO avec drusens	18	1	5,55 %
NO d'origine inconnue	108	22	20,4 %
NO toxique	30	0	0 %

NO : neuropathie optique, NOI : neuropathie optique inflammatoire, NOIAA : neuropathie optique ischémique antérieure aigue, HTIC : hypertension intracrânienne, SEP : Sclérose en plaque

Tableau 2: facteurs de risque de développer un OMM associé à une atrophie optique en fonction de l'âge, du sexe, de l'AV, de l'importance de l'atrophie optique, de la topographie de l'AO, de la RNFL

	Avec OMM	*Sans OMM*	*p value*[a]
Age (ans)	44.7 (±17.6)	46.2 (±17.8)	0.52
Sexe : Homme ***Femme***	40 (58%) 29 (42%)	168 (47%) 192 (53%)	0.085
AV (LogMar)	0.620 (±0.772)	0.377 (±0.692)	**<0.01**
AO : Modérée ***Sévère***	16 (17 %) 79 (83%)	103 (19%) 445 (81%)	0.12
Topographie : Diffus ***Supérieure*** ***Nasale*** ***Inférieure*** ***Temporale***	53 (56%) 2 (2.1%) 0 (0%) 1 (1.1%) 39 (41%)	318 (58%) 22 (4%) 8 (1.5%) 15 (2.7%) 185 (34%)	0.52
RNFL (microns)	55.9 (±16.4)	62.5 (±14.9)	**<0.001**

OMM : œdème maculaire microkystique, AV : acuité visuelle, AO : atrophie optique, RNFL : couche des fibres nerveuses rétinienne para papillaire.
[a]Test de Welsh, Test de Fischer, Test du Chi2, p<0,05 significatif

Tableau 3: Épaisseur rétinienne centrale et des différentes couches rétiniennes (INL, CGR et NFL) en microns chez les patients avec et sans OMM

	Avec OMM	**Sans OMM**	**p value**[a]
ERC 1 mm (microns)	263 (±30.4)	263 (±20.9)	0.79
ERC 3 mm (microns)	312 (±17.0)	309 (±21.6)	0.26
ERC 6 mm (microns)	277 (±11.6)	273 (±15.8)	**0.039**
INL 1 mm (microns)	20.9 (±8.37)	19.2 (±5.85)	0.058
INL 3 mm (microns)	49.9 (±6.53)	42.0 (±4.28)	**<0.001**
INL 6 mm (microns)	38.4 (±4.03)	33.9 (±3.39)	**<0.001**
CGR 1 mm (microns)	9.60 (±3.44)	11.0 (±4.24)	**<0.001**
NFL 1 mm (microns)	9.15 (±3.91)	10.1 (±3.21)	**0.024**

ERC : épaisseur rétinienne centrale, INL : couche nucléaire interne, CGR : complexe ganglionnaire cellulaire, NFL : couche des fibres nerveuses rétinienne
[a]Test de Welsh, p<0,05 significatif

Figure 1: Image proche infrarouge et coupe OCT normales

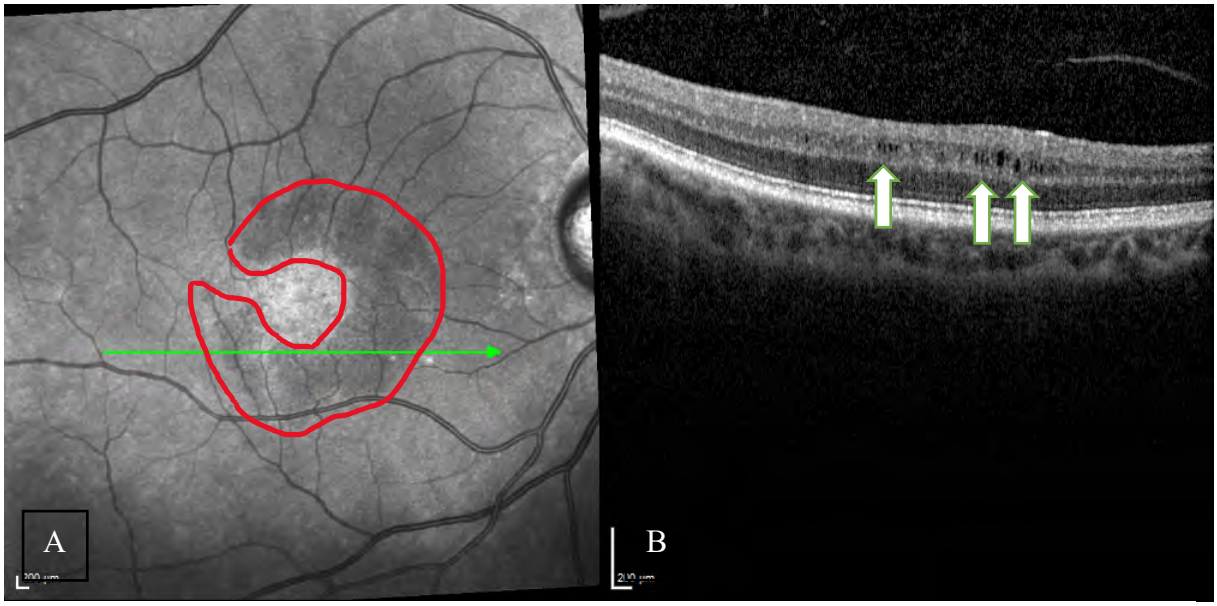

Figure 2 : Image proche infrarouge et coupe OCT maculaire avec OMM

(A) Croissant circulaire péri fovéolaire hypo réflectif correspondant à l'OMM et
(B) logettes cystoïdes hypo réflectives localisées dans l'INL

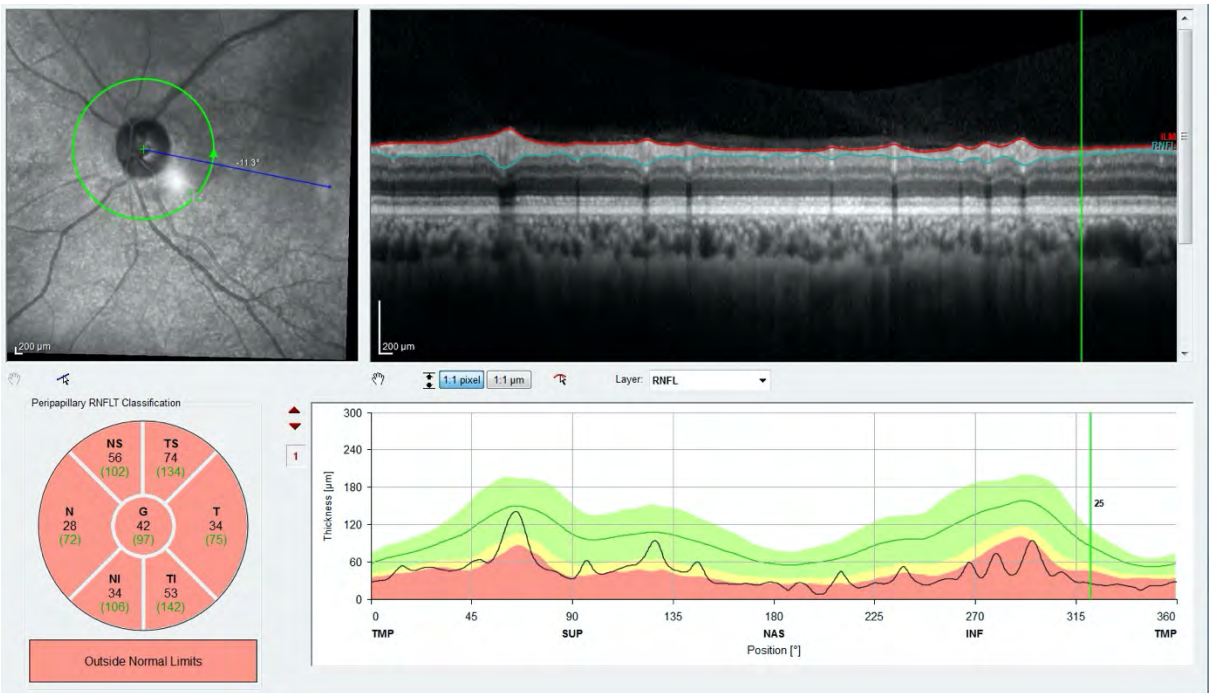

Figure 3 : OCT papillaire d'une atrophie optique sévère diffuse

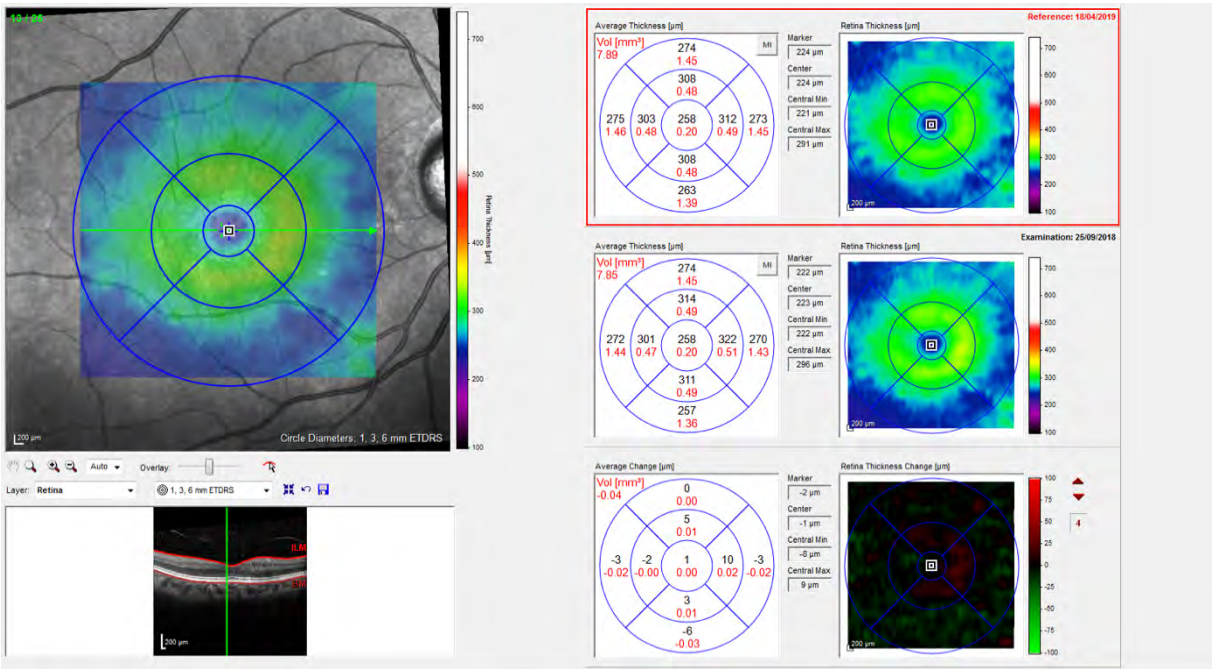

Figure 4 : Cartographie de l'épaisseur maculaire centrale moyenne en code couleur

Les principales données quantitatives sont regroupées sur ce rapport : l'épaisseur centrale moyenne (dans un cercle de 1 mm), l'épaisseur centro-fovéolaire ponctuelle, les épaisseurs moyennes dans chacun des quadrants des cercles de 3 et 6 mm centraux. En outre, sont présentés la cartographie de l'épaisseur maculaire, le plan de la membrane limitante interne et de la membrane de Bruch.

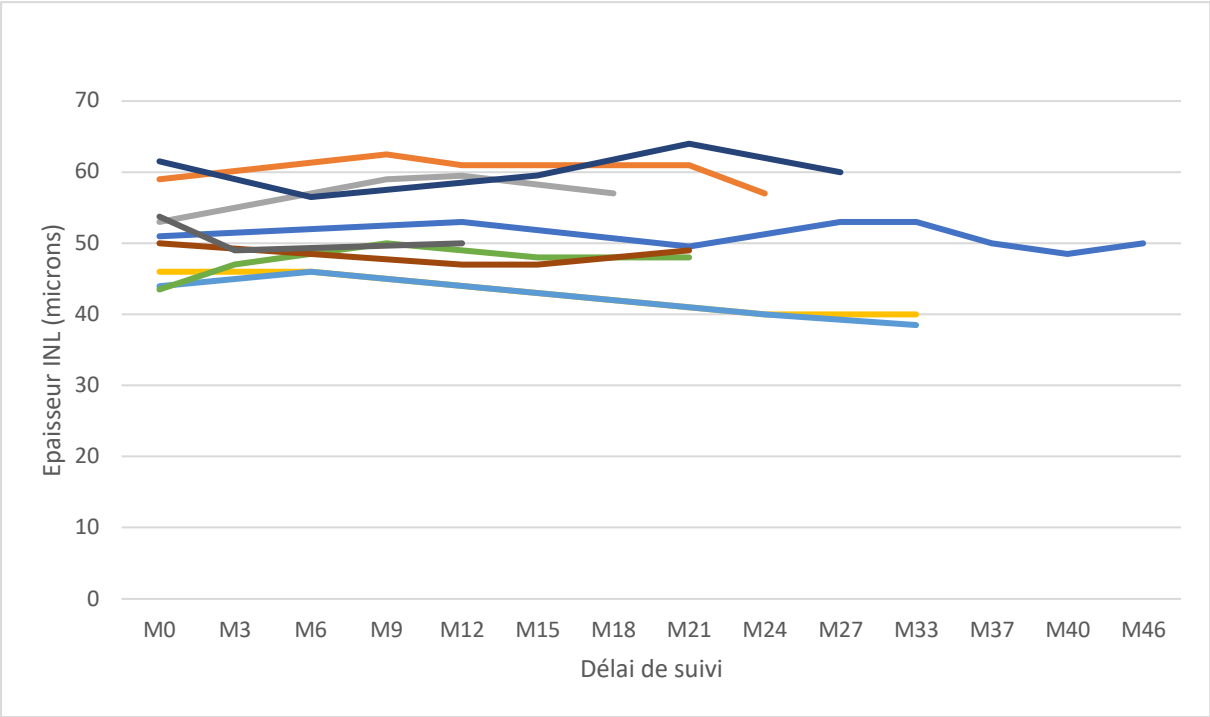

Figure 5 : Variation au cours du temps en mois de l'épaisseur de la couche nucléaire interne (INL en microns) chez 9 patients présentant un œdème maculaire microkystique associé à une atrophie optique

VII. BIBLIOGRAPHIES

1. P. B. Johnston, R. N. Gaster, V. C. Smith, and R. C. Tripathi, “A clinico pathologic study of autosomal dominant optic atrophy,” American Journal of Ophthalmology, vol. 88, no. 5, pp. 868–875, 1979.
2. M.Votmba, V.Fitzke, G.E.Holder, A.Carter,S. S.Bhattacharya, and A. T. Moore, “Clinical features in affected individuals from 21 pedigrees with dominant optic atrophy,” Archives of Ophthalmology, vol. 116, no. 3, pp. 351–358, 1998.
3. Riordan-Eva P. Clinical assessment of optic nerve disorders. Eye 2004; 18:1161-8.
4. Renard JP, Sellem E. Le GPAO, Rapport 2014 de la Société francaise d’ophtalmologie. Issy-les-Moulineaux : Elsevier-Masson ; 2014.
5. Jonas JB, Naumann GO. The optic nerve: its embryology, histology, and morphology. In: Varma R, Spaeth GL, Parker KW, editors. The optic nerve in glaucoma. Philadelphia: JB Lippincott; 1993
6. Sriram P, Graham SL, Wang C, et al. Transsynaptic retinal degeneration in optic neuropathies: optical coherence tomography study. Invest Ophthalmol Vis Sci 2012;53:1271–5.
7. Syc SB, Saidha S, Newsome SD, et al. Optical coherence tomography segmentation reveals ganglion cell layer pathology after optic neuritis. Brain 2012;135:521–33
8. Gills JP Jr, Wadsworth JA. Degeneration of the inner nuclear layer of the retina following lesions of the optic nerve. TransAm Ophthalmol Soc 1966;64:66–88.
9. Gelfand JM, Nolan R, Schwartz DM, et al. Microcystic macular oedema in multiple sclerosis is associated with disease severity. Brain 2012;135:1786–93.
10. B. Wolff, C. Basdekidou, V. Vasseur, M. Mauget-Faysse, J. A. Sahel, and C. Vignal, “Retinal inner nuclear layer microcystic changes in optic nerve atrophy: a novel Spectral-Domain OCT finding,” Retina, vol. 33, no. 10, pp. 2133–2138, 2013.
11. Saidha S, Sotirchos ES, Ibrahim MA, et al. Microcystic macular oedema, thickness of the inner nuclear layer of the retina, and disease characteristics in multiple sclerosis : a retrospective study. Lancet Neurol 2012;11:963–72
12. Gelfand JM, Cree BA, Nolan R, et al. Microcystic inner nuclear layer abnormalities and neuromyelitis optica. JAMANeurol 2013;70:629–33.
13. Balk LJ, Killestein J, Polman CH, et al. Microcystic macular oedema confirmed, but not specific for multiple sclerosis[letter]. Brain 2012;135:e226.
14. Barboni P, Carelli V, Savini G, et al. Microcystic macular degeneration from optic neuropathy: not inflammatory, not trans-synaptic degeneration [letter]. Brain 2013;136:e239.
15. Wolff B, Azar G, Vasseur V, Sahel JA, Vignal C, Mauget-Faÿsse M. Microcystic changes in the retinal internal nuclear layer associated with optic atrophy: a prospective study. J Ophthalmol.2014:39 ;5189.
16. Abegg M, Zinkernagel M, Wolf S. Microcystic macular degeneration from optic neuropathy. Brain. 2012;135:e225.
17. Schulze-Bonsel K, Feltgen N, Burau H, et al. Visual acuities “hand motion” and “counting fingers”can be quantified with the Freiburg Visual Acuity Test. Invest Ophthalmol Vis Sci2006;47:1236–40.
18. Kaufhold F, Zimmermann H, Schneider Eet al.Optic neuritis is associated with inner nuclear layer thickening and microcystic macular edema independently of multiple sclerosis. PLoS One2013;8:e71145.
19. N. Voide, N., & Borruat, F.-X. (2015). Microcystic Macular Edema in Optic Nerve Atrophy: A Case Series. Klinische Monatsblätter Für Augenheilkunde, 232(04), 455–458.

20. Pott JW, de Vries-Knoppert WA, Petzold A. The prevalence of microcystic macular changes on optical coherence tomography of the macular region in optic nerve atrophy of non-neuritis origin : a prospective study.Br J Ophthalmol2016;100: 216–21.
21. Kessel, L., Hamann, S., Wegener, M., Tong, J., & Fraser, C. L. (2018). Microcystic macular oedema in optic neuropathy: case series and literature review. Clinical & Experimental Ophthalmology.
22. Borruat, F.-X., Dysli, M., Voide, N., & Abegg, M. (2018). Acetazolamide Reduces Retinal Inner Nuclear Layer Thickness in Microcystic Macular Edema Secondary to Optic Neuropathy. European Neurology, 79(3-4), 150–153.
23. Swingle EK, Lang A, Carass Aet al. Segmentation of microcystic macular edema in cirrus OCT scans with an exploratory longitudinal study. Proc SPIE Int Soc OptEng2015;9417.
24. Lujan BJ, Horton JC. Microcysts in the inner nuclear layer from optic atrophy are caused by retrograde trans-synaptic degeneration combined with vitreous traction on the retinal surface. Brain. 2013;136(pt 11):e260.
25. Sigler EJ. Microcysts in the inner nuclear layer, a non-specific SD- OCT sign of cystoid macular edema. Invest Ophthalmol Vis Sci. 2014;55:3282–3284
26. Van Buren JM. Trans-synaptic retrograde degeneration in the visual system of primates. J Neurol Neurosurg Psychiatry 1963; 26: 402–9.
27. Fortune B, Wang L, Bui BV, et al. Idiopathic bilateral optica trophy in the rhesus macaque. Invest Ophthalmol Vis Sci2005;46:3943–3956.
28. Reichenbach A, Wurm A, Pannicke T, et al. Muller cells as players in retinal degeneration and edema. Graefes Arch ClinExp Ophthalmol 2007;245:627–36.

COUTUREAU TIBAUT 2021 TOU3 1561

ETUDE DE L'OEDEME MACULAIRE MICROKYSTIQUE CHEZ LES PATIENTS SUIVIS AU CHU DE TOULOUSE POUR UNE ATROPHIE OPTIQUE NON GLAUCOMATEUSE

Objectif : Étude de la proportion de l'œdème maculaire miocrokystique (OMM) dans les différentes causes d'atrophie optique (AO) hors glaucome au CHU de Toulouse et description de ses caractéristiques, de son évolution et de ses facteurs de risques.
Méthodes : Dans cette étude rétrospective mono centrique les patients suivis au CHU de Toulouse pour Atrophie optique ont été séparés en deux groupes. Un groupe avec OMM et l'autre sans. Nous avons analysés et comparés les couches rétiniennes à l'aide de l'OCT-SD ainsi que les caractéristiques cliniques et démographiques des deux groupes.
Résultats : 643 yeux de 429 patients ont été inclus dont 95 yeux de 69 patients dans le groupe avec OMM. Ce dernier a été retrouvé dans 15 % des AO. Une valeur faible de la couche des fibres nerveuses rétiniennes péri papillaire (RNFL) et l'acuité visuelle basse constituent des facteurs de risque. Il est associé à un amincissement de la couche des cellules ganglionnaires (CGR) et des fibres nerveuses rétiniennes (NFL) ainsi qu'à un épaississement de la couche nucléaire interne (INL) dans laquelle il est localisé.
Conclusion : L'OMM peut être retrouvé dans pratiquement toutes les causes d'AO, en proportion variable, il est localisé en région para fovéolaire, uniquement dans l'INL, dispersé dans plusieurs quadrants et reste stable au cours du temps.

TITRE EN ANGLAIS : Study of microcystic macular edema in patients followed at Toulouse CHU for optic atrophy except glaucoma

DISCIPLINE ADMINISTRATIVE : Médecine spécialisée clinique

MOTS-CLÉS : Atrophie optique, œdème maculaire microkystique, neuropathie optique, OCT-SD maculaire, couches rétiniennes, couche nucléaire interne

Université Toulouse III-Paul Sabatier
Faculté de médecine Toulouse-Purpan,
37 Allées Jules Guesde 31000 Toulouse

Directeur de thèse : Fanny VARENNE