UNIVERSITE TOULOUSE III – PAUL SABATIER
FACULTE DE CHIRURGIE DENTAIRE

Année 2017 Thèse n°2017-TOU3-3028

THESE

POUR LE DIPLOME D'ETAT DE DOCTEUR EN CHIRURGIE DENTAIRE

Présentée et soutenue publiquement par

PONS GERMAIN Marie-Sophie

Le 13 Mars 2017

RELATION BIDIRECTIONNELLE ENTRE FONCTIONS HEPATIQUES ET CAVITE BUCCALE

Directeur de thèse : Docteur BLASCO-BAQUE Vincent

JURY

Président	Professeur DIEMER Franck
Assesseur	Docteur GURGEL-GEORGELIN Marie
Assesseur	Docteur LAURENCIN-DALICIEUX Sara
Assesseur	Docteur BLASCO-BAQUE Vincent

UNIVERSITÉ TOULOUSE III PAUL SABATIER
FACULTÉ DE CHIRURGIE DENTAIRE

Faculté de Chirurgie Dentaire

DIRECTION

DOYEN
Mr Philippe POMAR

ASSESSEUR DU DOYEN
Mme Sabine JONIOT

CHARGÉS DE MISSION
Mr Karim NASR
Mme Emmanuelle NOIRRIT-ESCLASSAN

PRÉSIDENTE DU COMITÉ SCIENTIFIQUE
Mme Anne-Marie GRIMOUD

RESPONSABLE ADMINISTRATIF
Mme Muriel VERDAGUER

HONORARIAT

DOYENS HONORAIRES
Mr Jean LAGARRIGUE +
Mr Jean-Philippe LODTER
Mr Gérard PALOUDIER
Mr Michel SIXOU
Mr Henri SOULET

ÉMÉRITAT

Mr Damien DURAN
Mme Geneviève GRÉGOIRE
Mr Gérard PALOUDIER

PERSONNEL ENSEIGNANT

56.01 PÉDODONTIE

Chef de la sous-section :	***Mme BAILLEUL-FORESTIER***
Professeurs d'Université :	Mme BAILLEUL-FORESTIER, Mr VAYSSE
Maîtres de Conférences :	Mme NOIRRIT-ESCLASSAN, Mme VALERA
Assistants :	Mme DARIES, Mr MARTY,
Adjoint d'Enseignement :	Mr. DOMINE, Mme BROUTIN, Mme GUY-VERGER

56.02 ORTHOPÉDIE DENTO-FACIALE

Chef de la sous-section :	***Mr BARON***
Maîtres de Conférences :	Mr BARON, Mme LODTER, Mme MARCHAL-SIXOU, Mr ROTENBERG,
Assistants :	Mme GABAY-FARUCH, Mme YAN-VERGNES
Assistant Associé :	Mr BOYADZHIEV

56.03 PRÉVENTION, ÉPIDÉMIOLOGIE, ÉCONOMIE DE LA SANTÉ, ODONTOLOGIE LÉGALE

Chef de la sous-section :	***Mr HAMEL***
Professeurs d'Université :	Mme NABET, Mr SIXOU
Maîtres de Conférences :	Mr HAMEL, Mr VERGNES
Assistant:	Mlle. BARON,
Adjoints d'Enseignement :	Mr. DURAND, Mr. PARAYRE, Mr. ROSENZWEIG

57.01 PARODONTOLOGIE

Chef de la sous-section : ***Mr BARTHET***
Maîtres de Conférences : Mr BARTHET, Mme DALICIEUX-LAURENCIN
Assistants: Mr. RIMBERT, Mr. ANDUZE-ACHER
Adjoints d'Enseignement : Mr. CALVO, Mr. LAFFORGUE, Mr SANCIER, Mr BARRE, Mme KADDECH, Mme VINEL

57.02 CHIRURGIE BUCCALE, PATHOLOGIE ET THÉRAPEUTIQUE, ANESTHÉSIOLOGIE ET RÉANIMATION

Chef de la sous-section : ***Mr COURTOIS***
Maîtres de Conférences : Mr CAMPAN, Mr COURTOIS, Mme COUSTY
Assistants : Mme CROS, Mme COSTA-MENDES
Assistant Associé : Mr DAUZAT,
Adjoints d'Enseignement : Mr FAUXPOINT, Mr L'HOMME, Mme LABADIE

57.03 SCIENCES BIOLOGIQUES (BIOCHIMIE, IMMUNOLOGIE, HISTOLOGIE, EMBRYOLOGIE. GÉNÉTIQUE, ANATOMIE PATHOLOGIQUE, BACTÉRIOLOGIE, PHARMACOLOGIE

Chef de la sous-section : ***Mr POULET***
Professeur d'Université : Mr KEMOUN
Maîtres de Conférences : Mme GRIMOUD, Mr POULET, Mr BLASCO-BAQUE
Assistants : Mr BARRAGUÉ, Mme DUBOSC, Mr LEMAITRE,
Assistant Associé Mme FURIGA-CHUSSEAU
Adjoints d'Enseignement : Mr SIGNAT, Mr PUISSOCHET, Mr FRANC

58.01 ODONTOLOGIE CONSERVATRICE, ENDODONTIE

Chef de la sous-section : ***Mr DIEMER***
Professeur d'Université : Mr DIEMER
Maîtres de Conférences : Mr GUIGNES, Mme GURGEL-GEORGELIN, Mme MARET-COMTESSE
Assistants : Mr BONIN, Mr BUORO, Mme. RAPP, Mr. MOURLAN, Mme PECQUEUR, Mr DUCASSE
Adjoints d'Enseignement : Mr. BALGUERIE, Mr. ELBEZE, Mr. MALLET, Mr. FISSE

58.02 PROTHÈSES (PROTHÈSE CONJOINTE, PROTHÈSE ADJOINTE PARTIELLE, PROTHÈSE COMPLÈTE, PROTHÈSE MAXILLO-FACIALE)

Chef de la sous-section : ***Mr CHAMPION***
Professeurs d'Université : Mr ARMAND, Mr POMAR
Maîtres de Conférences : Mr BLANDIN, Mr CHAMPION, Mr ESCLASSAN, Mme VIGARIOS, Mr. DESTRUHAUT
Assistants: Mr. EMONET-DENAND, Mr. KNAFO, Mme. SELVA, Mme. ROSCA, Mr. LEMAGNER
Adjoints d'Enseignement : Mr. BOGHANIM, Mr. FLORENTIN, Mr. FOLCH, Mr. GHRENASSIA, Mme. LACOSTE-FERRE, Mr. POGEANT, Mr. RAYNALDY, Mr. GINESTE, Mr. CHAMPION, Mr. LE GAC, Mr. GAYRARD, Mr. COMBADAZOU, Mr. HENNEQUIN

58.03 SCIENCES ANATOMIQUES ET PHYSIOLOGIQUES, OCCLUSODONTIQUES, BIOMATÉRIAUX, BIOPHYSIQUE, RADIOLOGIE

Chef de la sous-section : ***Mme JONIOT***
Maîtres de Conférences : Mme JONIOT, Mr NASR
Assistants: Mr. CANCEILL, Mme. GARNIER, Mr. OSTROWSKI
Adjoints d'Enseignement : Mr AHMED, Mme BAYLE-DELANNÉE, Mme MAGNE, Mr VERGÉ, Mme BOUSQUET, Mr MONSARRAT

L'université Paul Sabatier déclare n'être pas responsable des opinions émises par les candidats.
(Délibération en date du 12 Mai 1891).

Mise à jour au 03 FEVRIER 2017

A ma famille, mes amis…

A notre président du jury,

Monsieur le Professeur DIEMER Franck :

- Professeur des Universités, Praticien Hospitalier d'Odontologie
- Responsable de la sous-section d'Odontologie Conservatrice, Endodontie
- Docteur en Chirurgie Dentaire,
- D.E.A. de Pédagogie (Education, Formation et Insertion) Toulouse Le Mirail,
- Docteur de l'Université Paul Sabatier,
- Responsable du Diplôme Inter Universitaire d'Endodontie à Toulouse,
- Habilitation à diriger des recherches (H.D.R.),
- Vice- Président de la Société Française d'Endodontie
- Lauréat de l'Université Paul Sabatier

Nous vous sommes très reconnaissants d'avoir accepté la présidence de notre jury de thèse. Nous vous remercions pour votre enseignement théorique et pratique ainsi que votre disponibilité durant l'ensemble de nos études. Veuillez trouvez ici notre plus grand respect et l'expression de notre gratitude.

A notre jury de thèse,

Madame le Docteur GURGEL-GEORGELIN Marie :

- Docteur en Chirurgie Dentaire,
- Maîtrise des Sciences Biologiques et Médicales
- D.E.A. MASS Lyon III,
- Ancienne Interne des Hôpitaux,
- Maître de Conférences des Universités, Praticien Hospitalier d'Odontologie,
- Doctorat d'Université - Université d'Auvergne-Clermont ,

Nous vous remercions d'avoir accepté de prendre part à notre jury de thèse. Merci pour votre dynamisme, votre pédagogie et votre bonne humeur qui a accompagné nos études. Votre expérience et vos connaissances sont une source de respect pour nous. Que ce travail soit le témoignage de notre plus grande sympathie.

A notre jury de thèse,

Madame le Docteur LAURENCIN-DALICIEUX Sara :

- Maître de Conférences des Universités, Praticien Hospitalier d'Odontologie,
- Docteur en Chirurgie Dentaire,
- Docteur de l'Université Paul Sabatier,
- Diplôme Universitaire de Parodontologie

Vous nous faites l'honneur d'avoir accepté de siéger à notre jury. Nous vous sommes reconnaissants de l'enseignement et des connaissances que vous nous avez apportés tout au long de notre cursus universitaire. Veuillez trouver dans cette thèse le témoignage de notre plus grande gratitude.

A notre directeur de thèse,

Monsieur le Docteur BLASCO-BAQUE Vincent :

- Maître de Conférence Universitaire et Praticien Hospitalier à la Faculté de Chirurgie Dentaire de Toulouse,
- Docteur en Chirurgie Dentaire,
- Maîtrise Sciences, Technologies, Santé, mention : Biologie, Santé
- Master 2 de Recherche en « Physiopathologie des approches expérimentales aux nouvelles thérapeutiques »
- Docteur de l'Université Paul Sabatier,
- Lauréat de l'Université Paul Sabatier
- Diplôme Inter-Universitaire d'Endodontie de la Faculté de Chirurgie Dentaire de Toulouse

Nous souhaitons vous remercier d'avoir accepté la direction de cette thèse. Sans votre implication, vos conseils et votre soutien ce travail n'aurait pu voir le jour. Ce fut un réel plaisir de travailler avec vous durant ce travail. Nous vous témoignons notre plus grande reconnaissance.

TABLE DES MATIERES

INTRODUCTION ……13

1/ LE FOIE : GENERALITES ET RAPPELS ……....14

I Anatomie du foie ……14

A/ Anatomie macroscopique……...14
1. Situation ……15
2. Consistance ……..15
3. Vascularisation ……15
4. Innervation ……15
5. Voies biliaires ……...15

B/ Anatomie microscopique ……16

II Les fonctions du foie ……17

A/ Stockage et synthèse hépatique ….....17
1. Les glucides ……17
2. Les lipides ……17
3. Les protéines ……18
4. Rôle du foie dans la coagulation ……18

B/ Catabolisme hépatique …….....19
1. Formation et excrétion de la bile ……19
   1.1 Acides et sels biliaires ……19
   1.2 Excrétion de la bilirubine …… ……20
2. Epuration hépatique ……20

III La cirrhose hépatique …….....22

A/ Définition et épidémiologie …….....22

B/ Physiopathologie …….....22
1. Macroscopiquement …….....22
2. Microscopiquement …….....23

C/ Conséquences …….....23

D/ Les causes .....……....24
1. La cirrhose alcoolique …….....24
2. Les hépatites virales …….....26
3. Stéatose hépatique non alcoolique ou NASH ……27
4. Hématochromatose …….....28

E/ Symptômes et complications …….....29
1. L'ascite …….....30

2. L'hémorragie digestive …….....31
3. L'encéphalopathie hépatique …….....31
4. Le carcinome hépatocellulaire …….....31

F/ Diagnostic …….....31
1. Examens clinique et biologique.....31
2. Examen complémentaire: l'imagerie.....32

G/ Traitement médical …….....33

2/ RELATIONS ENTRE MALADIES CHRONIQUES DU FOIE ET CAVITE BUCCALE ……...34

I Manifestations buccales ……34

A/ Complications buccales indépendantes de l'étiologie …….....34
1. Affections communes……...……35
1.1 La carie……35
1.2 La xérotomie……35
1.3 La candidose buccale……36
1.4 La gingivite la parodontite……37
1.5 La langue saburrale……...37
1.6 Autres manifestations……38
2. Complications buccales liées à la malnutrition et les carences nutritionnelle ……..39
2.1 La glossite……40
2.2 La perlèche……..40
2.3 Les apthoses récidivantes……41
3. Complication buccales liées aux troubles de la coagulation……42
3.1 Purpura pétéchie ecchymose……..43
3.2 Gingivorragie……..43

B/ Complications buccales liées à la consommation excessive et chronique d'alcool……..... 44
1. Effet de l'alcoolisme sur les tissus parodontaux …….....45
1.1 Effets de l'alcool sur le parodonte par voies systémiques……..45
1.2 Effets de l'alcool sur le parodonte par voies directs …….....47
2. La sialose hépatogène …….....48
3. Les lésions orales cancéreuses …….....49
3.1 Processus local de l'éthanol …….....49
3.2 Processus systémique de l'éthanol …….....50
3.3 Conséquences au niveau buccal …….....50

C/ Complications buccales liées aux virus de l'hépatite B et C ……52
1. Le Lichen plan …….....52
2. Le syndrome de Gougerot Sjögren et syndrome sec …….....54
3. Le lymphome non Hodgkinien …….....57
4. Autres manifestations …….....58

II Les infections dentaires (d'origine endodontique ou parodontale) peuvent-elles cibler le foie et altérer ses fonctions ? ……..59

A/ Introduction …….....59

B/ Implications des bactéries orales dans les maladies du foie …….....60
1. Porphyromonas gingivalis (PG) …….....60
2. Aggregatibacter actinomycetemcomitans (AA) …….....62
3. Relation entre les bactéries parodontales et le dysfonctionnement de l'axe intestinal: répercussion sur le foie.....63

C/ Mécanismes d'action des bactéries parodontales sur le foie ……65
1. Les médiateurs pro-inflammatoires…….....65
   1.1 Les lipopolysaccharides …….....66
   1.2 Les peptidoglycanes …….....68
   1.3 Les protéines de choc thermique (Heat shock protein [HSP]) …….....69
2. Le stress oxydatif …….....70

E/ Schéma récapitulatif …….....73

D/ Conclusion …….....73

CONCLUSION 74

BIBLIOGRAPHIE 76

TABLE DES FIGURES 85

INTRODUCTION

Organe central de l'organisme par son importance biologique, le foie assure des fonctions essentielles au maintien de l'homéostasie du corps humain. Ses fonctions de synthèse, stockage et détoxification mettent en évidence l'extraordinaire polyvalence métabolique du tissu hépatique. Le foie joue notamment un rôle important dans la digestion, dans le maintien de l'hémostasie et participe au processus de défense immunitaire.

Certains facteurs comme l'alcool, les médicaments, les virus de l'hépatite C et B, l'obésité et son alimentation riche en graisse peuvent provoquer sa dysfonction et par leur chronicité emmener au stade ultime des maladies chroniques du foie: la cirrhose. Cette déficience hépatique a alors des répercussions sur tous les organes du corps humain.

La cavité buccale, avec son rôle dans de nombreux processus comme la digestion, la respiration et la parole, peut montrer des signes de ces dysfonctionnements. Certaines de ces manifestations courantes sont le saignement gingival, la xérostomie, le retard de cicatrisation des muqueuses... Cependant, une maladie chronique du foie affecte la santé bucco-dentaire différemment en fonction de l'étiologie sous jacente, de la gravité de la maladie et des facteurs externes éventuels comme le tabac, le niveau social, l'hygiène bucco-dentaire…

De plus, la cavité buccale est fréquemment impliquée dans des affections systémiques. Il a été récemment prouvé que la maladie parodontale, maladie inflammatoire chronique, serait impliquée dans de nombreux désordres systémiques tels que le diabète sucré, les maladies cardio-vasculaires, les naissances prématurées… et les maladies du foie.

Ainsi, l'objectif de cette thèse est d'évaluer la relation entre fonctions hépatiques et cavité buccale.

Notre première partie portera sur l'anatomie et les fonctions du foie ; les étiologies et les conséquences de la cirrhose. Dans un deuxième temps, nous nous intéresserons aux manifestations buccales chez les patients atteints de cirrhose du foie. La dernière partie portera sur une revue de la littérature concernant les impacts potentiels de la cavité buccale sur les fonctions hépatiques.

1/ LE FOIE: GENERALITES ET RAPPELS

I ANATOMIE DU FOIE

A/ Anatomie macroscopique [1, 2]

Le foie est le plus gros organe du corps humain, il pèse entre 1 et 2 kg. Il a une forme de triangle allongé en travers. Le foie est divisé en deux lobes, le lobe hépatique droit (représentant 2/3 du volume) et le lobe hépatique gauche (1/3 du volume) séparés par le ligament falciforme. On peut également indivualiser deux autres lobes accessoires carré et caudé ou de Spigel qui sont, eux, séparés par le hile du foie, endroit par lequel pénètrent la veine porte, l'artère hépatique et quelques canaux biliaires principaux.
Ces lobes sont subdivisés en 8 segments, qui ont leur importance lors de chirurgies de tumeurs primitives ou secondaires du foie.

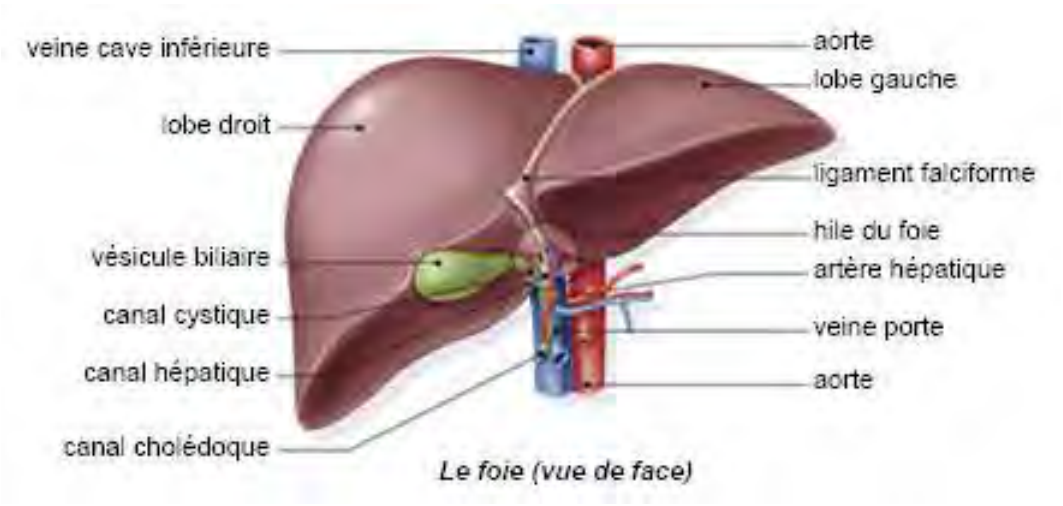

Figure 1: Anatomie du foie

La vésicule biliaire est un organe creux, de forme oblongue et est située à la partie inférieure du foie, dans la fossette cystique à la limite entre le lobe hépatique droit et le lobe carré. Elle a comme rôle essentiel de stocker la bile en vue de sa restitution lors de la digestion.

1. Situation

Il est logé dans l'hypocondre droit, c'est-à-dire dans la partie supérieure droite de l'abdomen. Il se prolonge dans la loge sous-phrénique droite, la partie supérieure du creux épigastrique pour atteindre la rate au niveau de l'hypochondre gauche.

2. Consistance

Sa surface lisse est constituée d'un parenchyme friable entouré d'une fine capsule fibreuse, la capsule de Glisson. Il est ferme au toucher et de couleur brun-rouge, couleur donnée par son fort apport en sang.

3. Vascularisation

La vascularisation afférente est assurée par deux vaisseaux majeurs: l'artère hépatique et la veine porte. L'artère hépatique apporte du sang chargé en oxygène tandis que la veine porte fournit des substances provenant de différents organes comme l'estomac, les intestins, la rate, et le pancréas, qui seront transformées au cours de leur passage dans le foie.

La vascularisation efférente permet le drainage du foie par des veines sus hépatiques qui affluent dans la veine cave inférieure.

Les canaux lymphatiques qui longent les branches terminales des veinules portales et remontent jusqu'au hile hépatique, amènent la lymphe à contre-sens vers les premiers ganglions lymphatiques du foie. Un autre système lymphatique draine la lymphe vers les veines hépatiques.

4. Innervation

Le foie est innervé par des nerfs splanchniques et vaguaux comportant tous deux des fibres afférentes et efférentes. Les fibres efférentes seraient impliquées dans la sécrétion biliaire, la régulation, la micro-circulation et le métabolisme hépatique tandis que les fibres afférentes joueraient un rôle dans des fonctions sensorielles et dans l'homéostasie glucidique.

5. Voies biliaires

Elles permettent l'évacuation vers l'intestin de la bile, sécrétion exocrine hépatique jouant un rôle important dans la digestion.

B/ Anatomie microscopique [1, 2]

Dans une coupe histologique d'un fragment de foie, il apparaît des unités de parenchymes hexagonales appelées "les lobules hépatiques" qui constituent l'organisation anatomo-fonctionnelle du foie.

Le lobule hépatique est une structure tridimensionnelle représentée par une veine centro-lobulaire au centre de travées hépatocytaires et bordée de 4 à 6 espaces portes. Les cellules hépatocytaires sont elles encadrées d'un côté par un capillaire sinusoïde et de l'autre par un canalicule biliaire.

Le sang arrivant au foie en périphérie du lobule, dans l'espace porte se dirige vers la veine centro lobulaire en cheminant dans les capillaires sinusoïdes. Ces capillaires sont bordés de cellules de Kupffer et de cellules endothéliales (CES) perforées d'une multitude de fenestrations permettant le passage de substances sanguines vers les hépatocytes. Les sinusoïdes sont séparées des travées d'hépatocytes par un espace extra-cellulaire appelé l'espace Disse, site de formation de la lymphe hépatique qui circule à contre-sens du sang sinusoïdal vers l'espace porte et le hile hépatique. Il contient des cellules stellaires, permettant le stockage de la vitamine A, et de nombreuses substances (comme la laminine, la fibronectine, le collagène…). Il forme la matrice extra-cellulaire qui joue le rôle d'un gel semi-perméable pour les substances dissoutes apportées par le sang.

La bile sécrétée par l'hépatocyte dans le canalicule biliaire s'écoule du centre vers le canal biliaire localisé en périphérie dans l'espace porte.

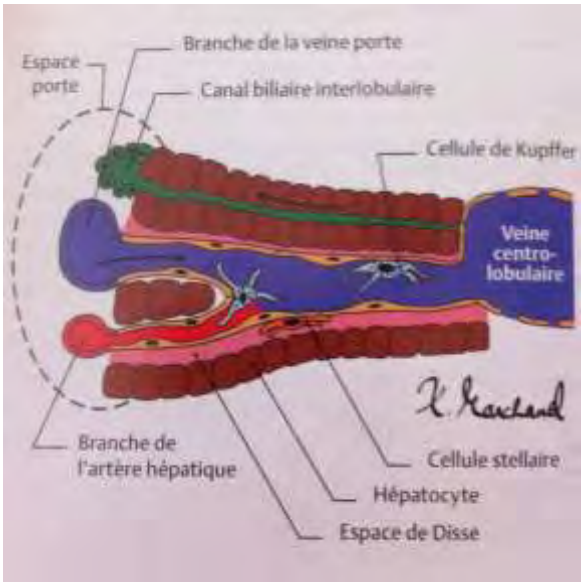

Figure 2: Lobule Hépatique [1]

II LES FONCTIONS DU FOIE [1, 2, 3]

Le foie est un organe central qui joue un rôle vital dans le maintien de l'homéostasie corporelle par les différentes fonctions qu'il occupe. Lors de la digestion, il met en réserve les nutriments et les libère selon les besoins des organes périphériques. Il a aussi un rôle dans la détoxification et l'élimination des déchets permettant de contrôler la composition du sang et possède une activité de synthèse de plusieurs substances.

A/ Stockage et synthèse hépatique:

1. Les Glucides

Le foie est le principal artisan du métabolisme énergétique de l'organisme. Il constitue à lui seul 25% des réserves de glucose du corps humain et permet d'éviter de trop fortes variations glycémiques au cours de la journée grâce au jeu subtilement orchestré entre la consommation, le stockage et la production de ce dernier.

Lors des repas, le foie métabolise 30 à 50% du glucose alimentaire. En effet, une partie du glucose absorbée par les hépatocytes, va être transformée par glycogénèse et stockée sous forme de glycogène tandis que l'autre partie va servir à la glycolyse pour apporter l'énergie nécessaire aux autres organes. Elle va aussi permettre la synthèse de lipide via la formation d'acide gras.

Cependant, en situation de jeûne, le foie devient producteur de glucose afin de couvrir les besoins énergétiques des tissus périphériques. Cela est possible:
- en puisant dans la réserve de glycogène hépatique par glycogénolyse,
- en inhibant la glycolyse,
- en produisant du glucose par gluconéogénèse ou capacité du foie à former du glucose à partir de substrats non glucidiques tels que le lactate, les acides aminés, le glycérol...

2. Les Lipides

Le foie présente plusieurs rôles permettant la régulation sanguine du cholestérol. En effet, il est capable de synthétiser, grâce à une avalanche d'étapes enzymatiques, le cholestérol constituant essentiel des membranes cellulaires et précurseur des sels biliaires, des hormones stéroïdiennes et de la vitamine D.

Lors d'un apport alimentaire, le cholestérol va être absorbé puis stocké soit tel quel dans les membranes cellulaires (hépatiques ou autres) soit sous forme estérifiée. S'il y en a trop, il est directement éliminé dans la bile.

Son transport dans l'organisme est assuré par des lipoprotéines synthétisées par le foie (HDL et VLDL) qui vont permettre son acheminement vers les tissus périphériques.
En ce qui concerne les acides gras circulants, ils sont en majorité d'apport alimentaire et n'utilisent pas le métabolisme hépatique. Mais les hépatocytes peuvent synthétiser des acides gras dits "endogènes" à partir de glucides en excès dans le foie.

3. Les Protéines

Le foie permet également la synthèse de nombreuses protéines circulantes impliquées dans le transport de molécules, l'hémostase, les réponses inflammatoire et immunitaire... Ce sont les acides aminés issus de protéines alimentaires et acheminés au foie qui permettront la synthèse de ces protéines. En voici quelques exemples:

• L'albumine, protéine la plus abondante dans le plasma cellulaire, qui a comme fonction de lier certaines protéines et médicaments les rendant inactifs. Elle est aussi responsable de la pression osmotique intra-plasmatique.
• D'autres protéines de transport telles que la transthyrétine, la transferrine et la céruloplasmine qui transfèrent respectivement la thyroxine et le rétinol, le fer et le cuivre.
• La ferritine, principale protéine de stockage du fer.
• Des protéines de l'inflammation telles que la protéine C réactive, les protéines de choc thermique (HSP), le facteur de nécrose tumorale α (TNFα)...
• Des hormones ou prohormones telles que IGF1, l'angiotensinogène, l'hepcidine, la thrombopoiétine... et des facteurs de croissance permettant la régénération du foie.
• Les protéines de la coagulation à l'exception du facteur de Von Willebrand et du facteur VIIIc.

4. Rôle du foie dans la coagulation [1, 2, 3, 4]

Le foie synthétise non seulement les facteurs pro-coagulants mais également les facteurs anticoagulants comme l'antithrombine III, la protéine C, la protéine S...
La coagulation est définie comme une cascade d'événements qui conduit à la génération de thrombine via l'activation de facteurs pro-coagulants. Ces facteurs synthétisés par le foie sont vitamine K dépendant, vitamine permettant d'augmenter l'activité enzymatique. Cependant, l'absorption de cette vitamine liposoluble requiert une quantité suffisante de bile à l'intérieur du tube digestif ; quantité qui peut être perturbée en cas d'insuffisance hépatique déréglant ainsi la production des facteurs pro-coagulants.
La thrombine convertit ensuite le fibrogène, fabriqué par le foie, en fibrine dans le but de stabiliser le caillot sanguin.

A l'état normal, la génération de la thrombine est régulée par le système anticoagulant qui permet de maintenir la coagulation localisée au sein de la lésion vasculaire.

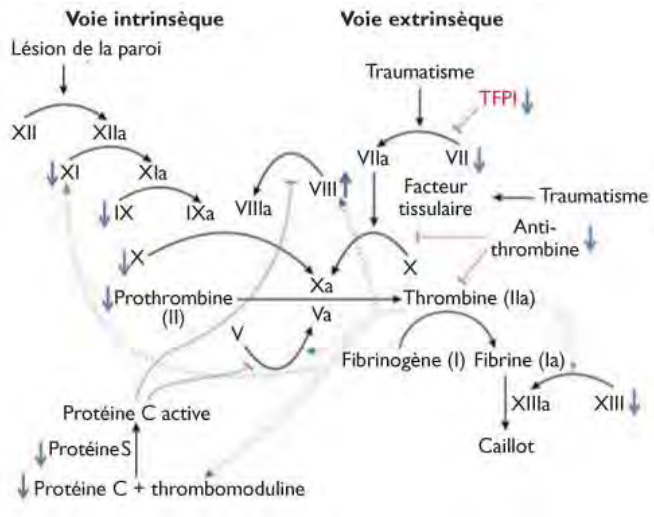

Figure 3: la coagulation [4]

Chez le patient cirrhotique, on observe fréquemment une diminution du nombre de plaquettes circulantes. Les mécanismes menant à cette thrombopénie ne sont pas tous bien connus. L'idée première est celle d'un déséquilibre entre la production et la survie des plaquettes. La diminution de la thrombopoïétine ainsi qu'une éventuelle toxicité médullaire (alcool, déficit vitaminique) mènent à une baisse de la production de plaquettes.
Lors d'insuffisance hépatique, la synthèse de ces facteurs pro-coagulants diminue et leur activité s'allonge, perturbant l'index thérapeutique de l'efficacité des AVK représenté par l'INR *(international normalized ratio)*. L'INR reste un mauvais reflet de la réelle coagulation car il ne prend pas en compte les déficits en facteurs anticoagulants et les perturbations de la fonction plaquettaire.
Les tests habituels d'hémostase (Taux de prothrombine TP) sont sensibles au déficit des facteurs pro-coagulants, mais pas à la baisse des inhibiteurs de la coagulation.

Ces éléments expliquent les valeurs habituellement anormales de ces tests chez le patient cirrhotique, mais ne prédit pas le risque hémorragique. En effet, la baisse des facteurs inhibiteurs augmente le risque de thrombose.
Une diminution des fonctions hépatiques n'emmène donc pas forcément à un état d'hypocoagulation car l'équilibre entre les facteurs pro et anticoagulants est maintenu. Cependant cela engendre une mauvaise et longue cicatrisation.

B/ Catabolisme hépatique

1. Formation et excrétion de la bile

La bile, formée et sécrétée conjointement par les hépatocytes et les cellules épithéliales biliaires appelées cholangiocytes, sert au transport des sécrétions du foie vers l'intestin.
Le foie produit environ 500 à 800 ml de bile par jour pour ensuite la stocker dans la vésicule biliaire. Ses composants essentiels sont l'eau, les acides biliaires, les phospolipides, le cholestérol, la bilirubine, des protéines et des ions…

Elle est à la fois un mode d'élimination de produits de catabolisme assurant ainsi une fonction de détoxification et d'autre part, une sécrétion exocrine essentielle aux fonctions digestives et d'absorption du tube digestif.
En effet, pendant les repas, à l'arrivée des lipides dans le duodénum, le contenu de la vésicule biliaire est déversé dans le tube digestif permettant la digestion des graisses et l'absorption des vitamines liposolubles.
La sécrétion biliaire intervient également dans l'élimination de nombreux métabolites issus de médicaments après leur transformation au sein des hépatocytes.

1.1 Acides et Sels Biliaires

Les sels biliaires sont synthétisés exclusivement dans les hépatocytes à partir d'un acide gras: le cholestérol. Ils représentent un apport essentiel à certaines fonctions vitales telles que l'absorption des nutriments:

- Ils permettent l'absorption des acides gras, des vitamines liposolubles grâce à la formation de micelles assurant ainsi la digestion des lipides et à l'élimination du cholestérol.
- Ils facilitent la digestion protéique en dénaturant les protéines alimentaires pour accélérer leur clivage par les protéases pancréatiques.

1.2 Excrétion de la bilirubine

La bile assure l'excrétion de déchets métaboliques comme la bilirubine, pigment jaune, produit de dégradation de l'hémoglobine.
Le principal producteur de bilirubine est la rate. La plupart des globules rouges vieillissants sont dégradés par les macrophages au niveau de la rate mais une infime partie se fait aussi au niveau hépatique.

La bilirubine dite non conjuguée est relarguée dans le plasma et transportée jusqu'aux hépatocytes en se fixant à l'albumine. Une fois dans l'hépatocyte, la bilirubine est conjuguée par plusieurs étapes pour ensuite le quitter au niveau de la membrane canaliculaire et être éliminée par le canalicule biliaire. Elle finira enuite soit dans les urines soit dans les selles.
Son accumulation dans le sang et les tissus aboutit à l'ictère (ou jaunisse).

Figure 4: Métabolisme de la bilirubine

2. Epuration hépatique

Le foie permet le traitement des déchets de l'organisme:
- Il transforme les déchets azotés en urée qui sera ensuite excrétée par le rein.
- Il participe à la destruction des globules rouges âgés.
- Il permet l'élimination de l'acide lactique, déchet du métabolisme incomplet du glucose par les muscles. Une acidose lactique est fréquemment observée chez les cirrhotiques en état de choc hypovolémique ou septique.
- Il participe à l'élimination des toxines, de l'alcool et de la plupart des médicaments et purifie ainsi le sang.

En effet, les xénobiotiques (substances étrangères à l'organisme comme certains médicaments liposolubles) une fois absorbés au niveau intestinal vont subir un ensemble de réactions enzymatiques permettant leur biotransformation passant d'une molécule non excrétable dans la forme primitive en un ou plusieurs métabolites hydrosolubles pouvant être ensuite éliminés par voies biliaires ou rénale.

Leur biotransformation a lieu dans les microsomes des hépatocytes selon deux phases réactives:
- La phase I de transformation chimique où les médicaments sont hydroxylés par le cytochrome P 450 en produits inactifs sauf quelques cas exceptionnels.
- La phase II de conjugaison effectuée par des transférases (glutathion, acide glucuronique).

Ces deux étapes ne sont pas obligatoires pour métaboliser un médicament. Il peut soit être métabolisé par la phase I uniquement, soit par la phase II ou bien par les deux.
Avec l'âge, l'activité de la CYP 450 diminue, ce qui expose les personnes âgées à des accidents de surdosage et de de toxicité médicamenteuse.

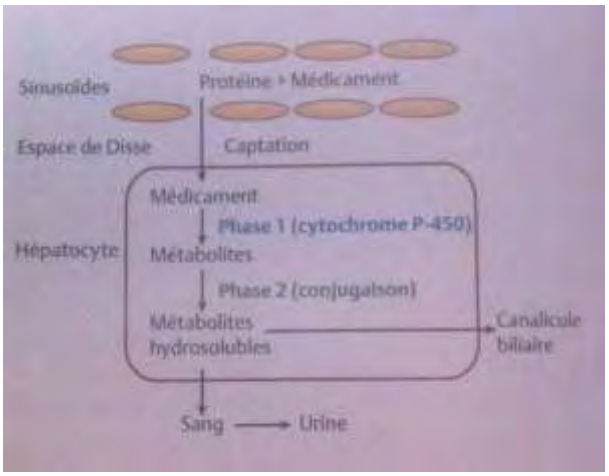

Figure 5: Métabolisme hépatique des medicaments [1]

III LA CIRRHOSE HEPATIQUE

A/ Définition et épidémiologie [1, 5, 6, 7]

La cirrhose hépatique est une maladie chronique qui se traduit par une affection irréversible et diffuse du foie entraînant la destruction des cellules hépatiques et leur régénération anarchique sous forme de nodules appelés "nodules de régénération" associés au développement d'une fibrose.

La prévalence de la cirrhose en France est difficile à connaître car de nombreux patients asymptomatiques ne sont pas diagnostiqués mais elle est estimée entre 1500 et 2500 cas par millions d'habitants.
Les principales causes en France sont:
- l'intoxication alcoolique dans 50% à 75% des cas,
- les hépatites virales B ou C dans 15% à 25% des cas,
- et plus rarement, les stéatoses hépatites non alcooliques ou NASH ou les hépatopathies auto-immunes comme l'hémochromatose génétique.

Le nombre de décès est estimé à 15 000 par an dont 9 000 décès imputés à l'abus d'alcool.
La cirrhose atteint des personnes relativement jeunes, l'âge moyen du diagnostic étant de 55 ans. Cette pathologie constitue un véritable problème de santé publique.

La cirrhose est l'évolution ultime du développement de la fibrose hépatique induit par la plupart des maladies chroniques du foie ou des vésicules biliaires. Au fil de l'évolution de ces maladies, on distingue habituellement deux grandes phases : une phase asymptomatique dite "cirrhose compensée", période durant laquelle les complications sont absentes ou indécelables, ou au contraire une phase avec complications dite: "cirrhose décompensée".

B/ Physiopathologie [1, 6]

1. Macroscopiquement,

La cirrhose se traduit par la perte de l'architecture normale du foie. Sa consistance devient dure, sa surface est irrégulière et d'aspect nodulaire, et son bord inférieur est tranchant. Il devient dysmorphique avec certains segments hypertrophiques, on parle alors d'hépatomégalie.
Selon l'étiologie, il existe différentes formes nodulaires:
- micronodulaire c'est-à-dire inférieures à 3mm, forme retrouvée dans les cirrhoses alcooliques.
- macronodulaire c'est-à-dire supérieures à 3mm, forme souvent rencontrée dans les cirrhoses post-nécrotiques associées aux virus B ou C...
- ou mixte.

2. Microscopiquement,

La cirrhose correspond au stade terminal du développement de la fibrose. L'agression chronique du foie provoque la destruction des hépatocytes et une augmentation des constituants de la matrice cellulaire. La fibrose hépatique est une réponse "de cicatrisation" excessive à cette agression. Elle est due à un déséquilibre entre la synthèse, le dépôt et la dégradation des nouveaux constituants de la matrice.

Lors de cirrhose du foie, le collagène se formant dans l'espace Disse à partir des cellules stellaires provoque des modifications phénotypiques des cellules endothéliales des sinusoïdes aboutissant à leur rigidification par "capillarisation", avec la perte des fenestrations et l'apparition d'une membrane basale sinusoïdale. Ces modifications entraînent l'étanchéité des capillaires empêchant les substances qui circulent de diffuser jusqu'aux hépatocytes pour y être métabolisées.

Ces processus de "collagénisation" et de "capillarisation" font obstacles au flux sanguin dans les sinusoïdes par formation de cloisons fibreuses et entraînent une hyper-pression au rebours de la veine porte, provoquant une hypertension portale.

La fibrose péri-sinusoïdale va conduire à une accumulation excessive de matrice extra-cellulaire dans le parenchyme hépatique empêchant la reconstitution de lobules hépatiques normaux. La régénération des hépatocytes s'effectue de manière anarchique aboutissant à la constitution de "nodules de régénération" ayant perdus toutes connexions vasculaires et biliaires et ne possédant plus d'espaces portes.

C/ Conséquences [1, 3, 6, 7]

Ainsi, il en résulte trois conséquences: une insuffisance hépato-cellulaire, une hypertension portale et un état précancéreux.

• L'insuffisance hépato-cellulaire est liée à la diminution du nombre d' hépatocytes fonctionnels et des échanges entre les hépatocytes et le système vasculaire. Elle entraîne une diminution:
- des fonctions de synthèse, c'est-à-dire une baisse d'albumine, de facteurs de la coagulation…
- d'épuration, c'est-à-dire une baisse du catabolisme de l'alcool, des toxines, des médicaments ayant un métabolisme hépatique;
- de la fonction biliaire créant une cholestase avec ictère par perturbation du transport et de l'excrétion de la bilirubine conjuguée au niveau du foie.

• L'hypertension portale résulte de la combinaison entre une augmentation des résistances intra-hépatiques et du débit sanguin portal. A ce moment là, la pression dans la veine porte s'élève à plus de 5 mmHg au-delà de la pression de la veine cave.

En effet, les modifications de l'architecture du foie, la compression des veines sus-hépatiques par les nodules de régénération, la modification de la vascularisation hépatique induite par la fibrose et la modification de la contractibilité des capillaires sinusoïdes entraînent une gêne au passage du sang à travers le foie et une diminution du débit sanguin hépatique.

Cette augmentation de la résistance à l'écoulement sanguin dans le parenchyme hépatique génère une augmentation du gradient de la pression porto-systémique qui a pour conséquence un risque de splénomégalie et la formation d'anastomoses anormales entre le système porte et le système cave, responsables du développement de veines collatérales à l'origine de varices oesophagiennes et gastriques, sources d'hémorragies et d'encéphalopathies.

• Un état pré-cancéreux avec le risque de développer un carcinome hépato-cellulaire suite à la dysplasie des nodules de régénération.

D/ Les Causes [1, 6]

La cirrhose est le stade ultime d'une insuffisance hépatique chronique qui a provoqué la détérioration du foie sur plusieurs mois ou années conduisant ainsi à une altération progressive des fonctions hépatiques. Le stade cirrhotique est atteint lorsque les lésions deviennent irréversibles.

Les causes sont multiples et vont déterminer son évolution: l'alcool, les virus hépatotropes (hépatites C, B), la stéatose hépatique non alcoolique et l'hémochromatose sont les plus fréquentes.Il existe de nombreuses autres étiologies plus rares comme l'hépatite auto-immune, les cirrhoses biliaires primitive et secondaire, les causes médicamenteuses, vasculaires, certaines maladies métaboliques…

1. La Cirrhose Alcoolique [1, 5, 8]

Comme son nom l'indique, elle est due à une consommation excessive d'alcool sur le long terme. Il existe un risque de développer une hépatite toxique alcoolique à partir d'une consommation quotidienne de 40 à 80 g par jour d'alcool pur chez un homme et de 20 à 40 g chez la femme sur une durée d'au moins 10 ans.

En France, la prévalence des malades atteints de cirrhose alcoolique a été estimée entre 1500 et 2500 cas par millions d'habitants. La France se situe au quatrième rang européen derrière le Luxembourg, l'Irlande et le Portugal.

De nombreux facteurs de risque entrent en jeu:
- le sexe: pour une même quantité d'alcool consommée, les femmes ont un plus grand risque de développer une atteinte hépatique que les hommes.
- les modalités d'alcoolisation: la consommation de boissons alcoolisées en dehors des repas et la consommation de plusieurs types de boissons alcoolisées semblent augmenter le risque d'atteinte hépatique.
- le comportement alimentaire: un apport important en acides gras poly-insaturés exacerbe les lésions hépatiques liées à l'alcool en augmentant la production de radicaux libres par le cytochrome P 450 2E1 et la peroxydation lipidique.

Et plus indépendamment à la prise d'alcool:
- le tabac: il augmente le risque de développer un carcinome hépato-cellulaire.
- le surpoids.

Le foie est l'organe principal du métabolisme de l'alcool, il élimine plus de 80% de l'alcool ingéré. Non stocké ou très peu éliminé par voie urinaire ou sudorale, l'éthanol est catabolisé par des systèmes enzymatiques similaires à ceux des médicaments précédemment décrits.

La voie d'oxydation prépondérante comporte l'action successive de deux déshydrogénases l'ADH *(alcool déshydrogénase)* et l'ALDH *(aldéhyde déshydrogénase)* mais lors de consommation excessive d'alcool, le système microsomal d'oxydation de l'éthanol *(MEOS)* qui fait intervenir le cytochrome P450 2E1 *(CYP2E1)* prend une part importante dans son catabolisme.

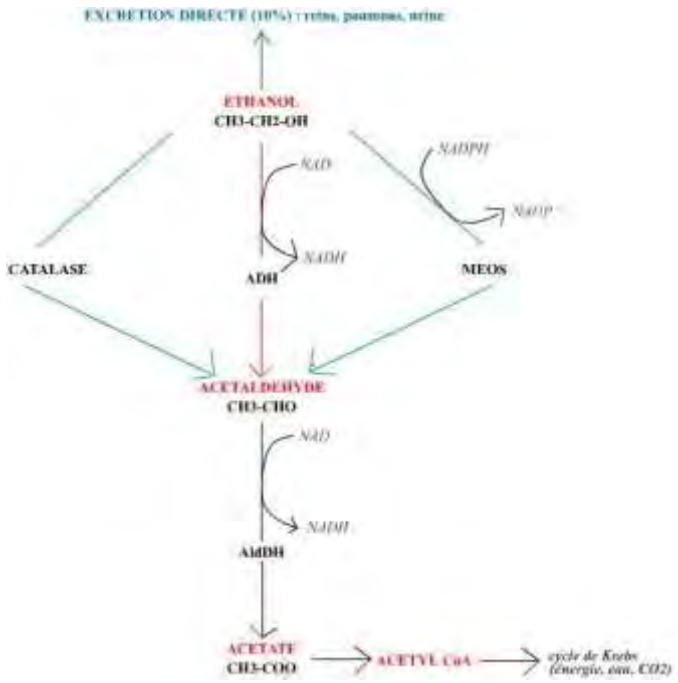

Figure 6: Métabolisme hépatique de l'alcool
ADH: alcool déshydrogénase; ALDH: aldéhyde désydrogénase
NAD: coenzyme nicotamide adénine dinusléotide; MEOS: voie microsomale

Le métabolisme hépatique de l'alcool altère le métabolisme lipidique de la cellule aboutissant à une stéatose c'est-à-dire à un stockage excessif de lipides dans les hépatocytes. En effet, il existe une compétition éthanol / AG car les acides gras (AG) sont eux aussi dégradés en Acétyl CoA. Si on boit trop d'alcool, les AG vont s'accumuler et provoquer la formation de triglycerides (TG). Ces TG vont se déposer dans le foie et engendrer une stéatose hépatique. Chez les patients qui continuent à avoir une forte consommation d'alcool, la stéatose va s'aggraver, des signes d'insuffisance hépatique vont apparaître pour finir par aboutir à la formation d'une cirrhose.

2. Les hépatites virales [1, 9, 10]

Les virus principalement en cause sont les virus de l'hépatite B et de l'hépatite C.

L'HEPATITE B:

L'hépatite B est une maladie du foie causée par un virus à ADN de la famille des hépadnavirus. Le virus provoque des lésions aux cellules hépatiques qui sont éliminées par le système immunitaire et peu à peu remplacées par un tissu fibreux cicatriciel pouvant aboutir au long terme à une cirrhose.

Le VHB est transmis par voie sanguine, lors de relations sexuelles non protégées ou par voie verticale de la mère vers l'enfant.
D'autres facteurs sont aussi impliqués dans la transmission de l'hépatite B comme le comportement de l'individu, la toxicomanie (échange de seringues) et la non-vaccination.
Les piercings, les tatouages et le partage d'articles de soin personnel tels que les brosses à dents, peignes et rasoirs peuvent aussi présenter un risque de transmission.

Selon l'Institut de veille sanitaire, en France métropolitaine, environ 0.65% des adultes soit 280 000 personnes souffriraient d'une forme chronique de l'infection dont 150 000 l'ignoreraient. Il y aurait 2 400 nouvelles infections par an et 1 300 personnes décèderaient chaque année à cause de leur maladie.

Son diagnostic se fait par la recherche des antigènes AgHBs pour les patients porteurs du virus, des anticorps anti HBs et anti HBc pour respectivement ceux qui ont été en contact et ceux qui en ont guéri.

L'HEPATITE C:

L'hépatite C est l'une des causes principales d'hépatopathie chronique.
En France, environ 232 000 personnes souffriraient de la forme chronique de l'hépatite C dont 100 000 l'ignoreraient. On compte 2 400 à 4 400 nouvelles infections chaque année et 2 600 décès par an.
Environ 20% des patients séropositifs au virus C développent une cirrhose après 1 à 30 ans.

Le VHC est un virus à ARN qui infecte exclusivement l'Homme avec un mode de transmission lié à la mise en contact du sang d'un individu avec celui d'un autre. Dans les cabinets dentaires, l'activité des chirurgiens dentistes comporte de nombreux actes invasifs pouvant entraîner une contamination entre patients et praticiens. Une infection croisée d'un patient à un autre est également possible si des dispositifs médicaux souillés sont utilisés lors d'un soin.

Les patients peuvent présenter des symptômes vagues de fatigue et de malaise, les caractéristiques cliniques du foie comme l'oedème et l'ictère ou encore des manifestations extra-hépatiques.

Ces manifestations extra-hépatiques apparaissent dans 30% des cas d'hépatites C chroniques, elles incluent les manifestations:
- hématologiques: aplasie, anémie, thrombocytopénie, le lymphome non hodgkinien,
- rénales: glomérulonéphrite,
- endocriniens: le diabète sucré et les maladies de la thyroïde,
- rhumatologiques: l'arthrite, l'arthralgie, la polyarthrite et le syndrome de Goujerot Sjögren,
- dermatologiques: la porphyrie cutanée tardive et le lichen plan.

Les tests de sérologie (méthode ELISA) détectant des anticorps anti VHC et les techniques de quantification par PCR montrent l'existence d'ARN viral signant la présence d'une hépatite C chronique.

Non diagnostiquées après une période supérieure à 6 mois, ces deux hépatites peuvent évoluer et exposer les personnes contaminées à un risque élevé de cirrhose puis d'hépatocarcinome.
Elles représentent un problème majeur de santé publique en France.

3. La Stéatose Hépatique Non Alcoolique ou NASH [11]

La stéatohépatite non alcoolique est une affection de plus en plus fréquente tant dans les pays riches que dans les pays en voie de développement.

Une stéatose correspond à une accumulation excessive de graisses dans le foie sous formes de triglycérides. La NASH est une manifestation hépatique d'un syndrome métabolique, elle présente des lésions au niveau des cellules hépatiques ainsi qu'une inflammation en plus d'un excès de graisses.
Les syndromes métaboliques en question comprennent les maladies liées à:
- un diabète de type 2,
- une obésité abdominale,
- une plus ou moins forte résistance à l'insuline,
- une hyperlipidémie avec un HDL cholestérol abaissé,
- une hypertriglycéridémie avec une glycémie à jeun supérieure à 100 mg/dL,
- une hypertension artérielle.

A l'anamnèse, on recherche:
- un état de jeûne associé à une perte de poids rapide,
- une malnutrition,
- un état d'obésité
- une forte consommation d'alcool,
- la prise de certains médicaments en excès et en continu comme les corticoïdes,
- un diabète non contrôlé.

A l'examen biologique, les ALAT *(alanine aminotransférase)* et les ASAT *(asparate aminotransférase)* sériques sont élevées.
La biopsie du foie est indispensable pour confirmer le diagnostic.
La progression de la stéatose vers la NASH augmente de façon dramatique le risque de cirrhose, d'insuffisance hépatique et de carcinome hépato-cellulaire.

La cirrhose due à la NASH représente une indication de plus en plus fréquente à une transplantation hépatique.

4. L'Hémochromatose [1, 7, 12]

L'hémochromatose est une maladie génétique due dans la plus grande majorité des cas à une mutation du gène HFE situé sur le chromosome 6.

En France, elle est la première maladie génétique, elle représente 45% des principales maladies génétiques. Cinq personnes sur 1 000 sont porteuses de cette mutation.

Cette mutation entraîne une diminution de l'hepcidine (protéine jouant un rôle dans l'homéostasie du fer) et une augmentation de la ferroportine provoquant une absorption accrue et non contrôlée du fer. Ce surplus est entreposé dans la ferritine (protéine de stockage) au niveau du foie et de la rate jusqu'à dépassement des capacités de stockage de l'organisme. Le fer va alors envahir les différents organes dont le foie, les muscles, la rate, le pancréas, le coeur, l'os et la peau provoquant des lésions cellulaires et une détériorisation de leurs fonctions.

Le diagnostic doit se faire le plus tôt possible chez le patient jeune de 20-35 ans lorsque la surcharge en fer est encore modérée (5-7g). Il existe des symptômes non spécifiques mais qui attirent l'attention chez un sujet trop jeune pour les voir:
- une fatigue extrême,
- des douleurs articulaires notamment métacarpo-phalangiennes des 2ème et 3ème doigts,
- des troubles sexuels,
- un essoufflement à un effort minime,
- une arythmie cardiaque,
- des douleurs abdominales diffuses.

Si le diagnostic ne se fait pas à temps, de nombreuses complications apparaissent:
- une fatigue permanente extrême,
- des signes cutanés et mélanodermie,
- des lésions hépatiques,
- des lésions ostéo-articulaires,
- des lésions cardiaques,
- et un hypogonadisme.

Les tests biologiques montrent que le fer sérique est supérieur à 20 µmol/L et la ferritinémie est supérieure à 300 µg/L chez l'homme et 200 µg/L chez la femme (valeur normale: 20-300 µg/L).

Dans sa forme majeure, il y a, entre autres, atteinte hépatique entraînant une hépatomégalie avec un foie dur et gros, sans signes d'hypertension portale ni d'insuffisance hépatique.

E/ Symptômes et Complications [1, 13]

Lors de la cirrhose primaire, le foie peut encore réparer les cellules agressées et continuer à fonctionner normalement.

Cependant, selon l'avancée de la maladie, des signes cliniques commencent à apparaître:

Des signes généraux:
- troubles de l'état général avec perte d'appétit, amaigrissement, fatigue...
- pâleur,
- accélération du rythme cardiaque.

Des signes d'hépatopathie chronique:
- angiomes stellaires,
- érythème palmaire,
- ongles blancs,
- ictère de la peau, dans le blanc des yeux et des muqueuses, lié à un taux anormalement élevé de bilirubine dans le sang,
- dépilation.

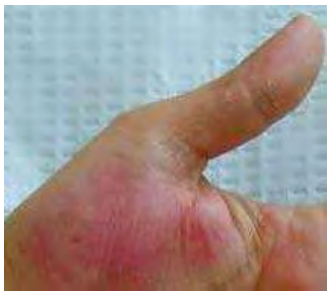

Figure 7: de gauche à droite: angiome stellaire, érythème palmaire, ictère

Des signes liés à l'hypertension portale:
- hépatomégalie,
- splénomégalie,
- circulation veineuse abdominale,
- trouble de la conscience,
- hypogonadisme traduit par une impuissance sexuelle, infertilité et perte de libido.

Au niveau de la cavité buccale, on peut observer des saignements gingivaux, une haleine fétide de pomme aigre: *feotor hepaticus*, signe d'encéphalopathie hépatique.

Toutes ces modifications engendrent des complications très graves pouvant amener au décès du patient.

La cirrhose est dite décompensée quand survient une de ces complications.
Les principales complications de la cirrhose sont l'ascite, l'hémorragie digestive, l'encéphalopathie hépatique, le carcinome hépatocellulaire, le syndrome hépato-rénal, les manifestatitions pleuro-pulmonaires, favorisant la porte d'entrée de diverses infections.

1. L'Ascite [1, 3, 6, 14]

L'ascite est la complication la plus fréquente et la plus révélatrice d'une cirrhose qui témoigne toujours d'une détérioration de la fonction hépatique. Un tiers des patients cirrhotiques la développe au cours de l'évolution de leur maladie. Après une première poussée d'ascite, la survie à un an est de 50% et la survie à cinq ans est de 20%.

Elle se définit comme une accumulation de liquide séro-fibrineux dans la cavité péritonéale se manifestant cliniquement par une augmentation de volume de l'abdomen avec des signes d'hypertension portale, des oedèmes aux membres inférieurs et dans de rares cas, un épanchement pleural (hydrothorax).

Deux conditions sont nécessaires à son installation: l'hypertension portale (HTP) et l'insuffisance hépato-cellulaire. A un stade avancé de la cirrhose, la vasodilation splanchnique due à l'HTP est prononcée et mène à un dysfonctionnement de la circulation sanguine systémique et splanchnique à l'origine d'une hypovolémie relative avec une diminution du volume sanguin "effectif". Il en résulte une diminution de la vasoconstriction rénale et de la pression artérielle moyenne. En vue de maintenir la pression artérielle, des facteurs homéostatiques et anti-natriurétiques sont activés provoquant une rétention hydrosodée.
Par ailleurs, l'association de l'HTP et de la vasodilation artérielle splanchnique altère la microcirculation splanchnique et la perméabilité intestinale, facilitant ainsi la fuite de liquide dans la cavité intra-abdominale.

Figure 8: Ascite [14]

Les principales complications sont des infections spontanées du liquide d'ascite, des désordres hydro-électrolytiques, des hernies ombilicales ou inguinales qui peuvent parfois s'étrangler ou se rompre.

Non traitée, son évolution peut aboutir à un syndrome hépato-rénal c'est-à-dire à une insuffisance rénale fonctionnelle.

2. L'Hémorragie Digestive [7]

Son origine est principalement due à l'hypertension portale par rupture des varices oesophagiennes mais elle peut aussi être liée à un ulcère gastroduodénal.
Notons qu'environ 20% des personnes présentant cette complication en meurent.

3. L'Encéphalopathie Hépatique [1, 7]

Cette complication résulte d'une neurotoxicité d'une ou plusieurs substances d'origine digestive (parmi lesquelles l'ammoniac) non éliminées par le foie en raison d'une insuffisance hépatocytaire ou d'un hémodétournement du foie par les veines collatérales. Elle peut, à moindre échelle, être due à des médicaments types psychotropes, barbituriques et hypnotiques.
C'est une encéphalopathie métabolique sans lésion cérébrale organique.

4. Le Carcinome Hépatocellulaire [7]

C'est le 4ème cancer dans le monde. En France, l'incidence est de 10/100 000 par an chez l'homme et 2/100 000 chez la femme. Il se développe dans 80% des cas sur un foie cirrhotique.

Il existe 3 circonstances fréquentes de diagnostic d'un CHC:
- la décompensation d'une cirrhose: par décompensation oedémato-ascitique, ictère ou hémorragie digestive.
- le syndrome tumoral: douleurs de l'hypochondre droit, fièvre, altération de l'état général.
- le dépistage par recherche de nodule à l'échographie. On peut aussi doser l'α-foetoprotéine, très élevée lors d'un carcinome de grande taille.

Les autres complications comme les manifestations pleuro-pulmonaires (hydrothorax, syndrome hépato-pulmonaire, hypertension porto-pulmonaire), les surinfections, les différentes tumeurs sont toutes aussi graves et mortelles pour un patient atteint de cirrhose.

F/ Diagnostic

1. Examen clinique et biologique [1, 3, 13]

Au stade précoce de la maladie où les symptômes sont presque absents, l'examen clinique et biologique sont importants pour orienter le diagnostic même si seuls les examens macroscopique et microscopique du foie permettent un diagnostic de certitude.

La découverte d'une cirrhose se fait dans un tiers des cas à un stade compensé et dans deux tiers des cas à un stade décompensé.
La cirrhose doit être systématiquement recherchée chez les patients à risque.

L'anamnèse et un bilan complet avec la recherche de signes d'insuffisance hépato-cellaire et d'hypertension portale permettent de poser l'étiologie et de mettre en place le futur traitement et l'éventuelle prise en charge.

La biopsie peut également orienter vers l'étiologie.

A l'examen biologique, le taux de prothrombine sera inférieur à 70% avec une thrombopénie, une hypergamaglobulinémie et une hypoalbuminémie.

Le pronostic de la cirrhose est essentiellement lié au degré d'insuffisance hépatique qui peut être évalué grâce aux scores clinico-biologiques de Child-Pugh déterminant le moment optimal pour orienter le patient vers la greffe du foie.

Classification de Child-Pugh

	1 point	2 points	3 points
Ascite	Absente	Modérée	Tendue ou réfractaire aux diurétiques
Bilirubine (µmol/l)	< 35	35-50	> 50
Albumine (g/l)	> 35	28-35	< 28
INR **TP**	< 1,7 > 50%	1,7-2,2 40-50%	> 2,2 < 40%
Encéphalopathie	Absente	Légère à modérée (stade 1-2)	Sévère (stade 3-4)

Le pronostic de la cirrhose est établi en fonction du score total des points:
Child-Pugh A (5-6 points): survie à 1 an de 100%
Child-Pugh B (7-9 points): survie à 1 an de 80%
Child-Pugh C (10-15 points): survie à 1 an de 45%

La gravité de la maladie est croissante avec la valeur du score. En cas de cirrhose compensée, la plupart des malades sont en classe A. La cirrhose décompensée correspond à une classe B ou C.

2. Examen complémentaire: l'imagerie [3, 15]

L'échographie Doppler permet de visualiser une dysmorphie hépatique, de mettre en évidence des signes d'hypertension portale tels que l'augmentation du calibre de la veine porte, l'absence de variation respiratoire du diamètre des vaisseaux portes, la présence de collatérales porto-systémiques, une splénomégalie ou une ascite.

E/ Traitement médical [3, 13]

Un bilan complet est réalisé afin de poser l'étiologie (alcoolique, virale, auto-immune) ainsi que la sévérité de la cirrhose.

Grâce à l'anamnèse et l'examen clinique, le mode de consommation et la fréquence de l'alcoolisation sont évalués. On recherche les signes d'insuffisance hépato-cellulaire et d'hypertension portale.

Les facteurs de risque associés tels que le surpoids sont pris en charge via des contrôles du poids et des conseils diététiques.
L'arrêt des médicaments hépato-toxiques est recommandé.
Il convient dans le cadre d'une cirrhose alcoolique de traiter l'étiologie avant tout. Le premier objectif du traitement est donc l'abstinence alcoolique du patient. Dans cette démarche, il sera accompagné psychologiquement. Une vitaminothérapie B1-B6 peut être instaurée chez ces patients.

Le traitement de la cirrhose repose sur le traitement des complications. On prend en charge les poussées d'ascite, les encéphalopathies hépatiques et les hémorragies digestives.

Pour éviter toute infection, on rappelle les mesures hygiéno-diététiques dont les soins bucco-dentaires.
Une mise à jour vaccinale est effectuée: grippe, pneumocoque, hépatite B.

La finalité du traitement repose sur la transplantation hépatique, lorsque celle-ci est possible.

La cirrhose prédispose au développement du carcinome hépato-cellulaire. On met donc en place un contrôle régulier des patients atteints de cirrhose avec des échographies et des dosages de l'AFP (alfa-foeto-proteine) tous les 6 mois.
La prévalence est de 2 à 8% par an, le risque étant augmenté en présence de facteur aggravant tel que l'alcool combiné à un surpoids.

2/ RELATIONS ENTRE MALADIES CHRONIQUES DU FOIE ET CAVITE BUCCALE

Les patients atteints de cirrhose avancée ont tendance à avoir une mauvaise hygiène bucco-dentaire. Certains auteurs comme Novacek et al ont signalé qu'en fonction des caractéristiques, de l'étiologie, de la gravité de la cirrhose mais aussi de leur prise en charge, les patients négligeraient plus ou moins les soins de la cavité orale. [16]
D'autres facteurs comme le niveau de vie, le tabac, le sexe du patient (les hommes boivent plus que les femmes) entrent en compte et aggravent les conditions de vie et santé des patients atteints de maladies du foie.

De plus, le système immunitaire étant affaibli, les patients cirrhotiques sont plus fortement exposés aux infections bactériennes potentialisant le risque de développer des complications notamment au niveau buccal; se manifestant par des saignements, une jaunisse des muqueuses, des candidoses...

I MANIFESTATIONS BUCCALES

A/ Complications buccales indépendantes de l'étiologie

Chez un patient présentant une cirrhose, la cavité buccale peut être le lieu de nombreuses manifestations dû, non seulement, aux dysfonctionnements hépatiques générés par la maladie elle-même et par les différents traitements thérapeutiques, mais aussi au comportement psychomoteur du patient face à la maladie, ses habitudes, son hygiène de vie. [16, 17, 18, 19, 20]

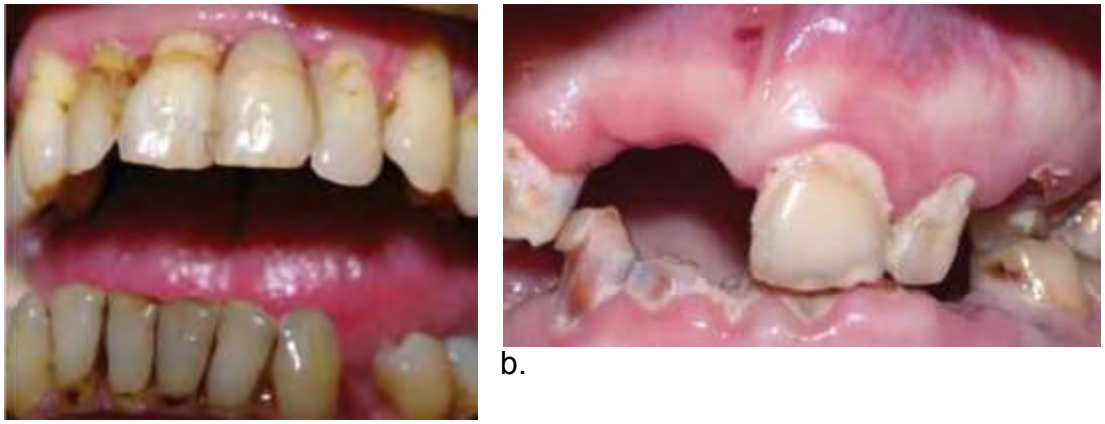

a. b.

Figure 9: a) Détérioration dentaire chez un jeune patient atteint d'hépatite C. b) Détérioration dentaire chez un patient âgé atteint de l'hépatite C. [31]

1. Affections communes

Tartres, caries, affections parodontales, infection fongiques, xérostomie, bruxisme et traumatismes faciaux représentent les manifestations les plus fréquentes.

1.1 La Carie [21, 22]

La carie est une décalcification de l'émail et de la dentine. C'est une des infections les plus fréquentes dans le monde. Des bactéries cariogènes dans la plaque dentaire sont nécessaires à son développement.
Généralement, l'élimination périodique mécanique de la plaque par le brossage de dent et la salive permet de diminuer efficacement le risque de lésions carieuses.

Cependant, chez les patients cirrhotiques, de nombreuses étiologies interfèrent avec la bonne élimination de la plaque perturbant ainsi la recalcification de l'émail et de la dentine; comme:
- une négligence de la part du patient contribuant à un certain laxisme (stress, dépression, prise de médicaments),
- une déficience en fluor (surtout rencontrée chez les patients alcooliques),
- une diminution de la fréquence du brossage (expliquée notamment par une activité motrice altérée, associée à une consommation excessive et prolongée d'alcool),
- un fort apport en sucres (par les boissons alcoolisées notamment),
- une baisse du flux salivaire pouvant amener à un état de sècheresse buccale appelée xérostomie.

1.2 La Xérostomie [20, 21, 22, 23]

La xérostomie correspond à une sensation de bouche sèche par le patient et est une conséquence de l'hyposalie ou asialie, diminution qualitative et/ou quantitative de la sécrétion salivaire pouvant provoquer des troubles liés aux rôles de la salive.
Cette hyposalivation rencontrée engendre un changement de la composition de la plaque microbienne augmentant la vulnérabilité aux caries (aux collets principalement), aux parodontopathies et aux affections des tissus mous oraux et qui, en combinaison avec une hygiène défectueuse, facilite à son tour le développement d'infections fongiques.
L'appauvrissement de la salive conduit également à des changements au niveau muqueux comme une altération du goût, une sensation de brûlure, une mauvaise haleine... Ces patients rencontrent des difficultés à la mastication, la déglutition et à la parole.
De plus, elle augmente la prévalence d'ulcérations traumatiques dûes à un manque de lubrification. Une langue dépapillée, vernisée et atrophique, une chéilite angulaire, un érythème ou encore une muqueuse rouge vernissée recouverte d'un enduit blanchâtre, spumeux et collant peuvent être observés.

L'hyposialie chronique observée peut être due:
- au stress qu'engendre la maladie,
- à une atteinte neurale par la prise de certains médicaments comme les diurétiques utilisés pour l'ascite et les oedèmes, les anti-dépresseurs ou encore lors de traitement par interféron et/ou ribavirine des hépatites virales,
- à une atteinte des glandes salivaires par le virus de l'hépatite C,
- une consommation excessive et régulière d'alcool: en effet, l'éthanol induit une neuropathie autonome périphérique donnant lieu à une altération dans le métabolisme de la salive et sa sécrétion,
- à une dénutrition.

1.3 La Candidose Buccale [24, 25]

La candidose est la mycose la plus fréquente de la cavité buccale. C'est une infection opportuniste dûe à des champignons lévuriformes, du genre *Candida* dont l'espèce *Albicans* est responsable de la plupart des manifestations pathologiques chez l'homme.
Il existe deux types de candidoses, aigüe et chronique.

La candidose aigüe s'annonce par une sensation de goût métallique ou de cuisson suivie par l'apparition de macules rouges sur les faces internes des joues, sur les lèvres, la langue, le palais et le voile du palais. Petit à petit, un enduit blanchâtre va s'étendre en nappes irrégulières plus ou moins épaisses que le raclage à l'abaisse-langue détache facilement sans faire saigner. Il existe 4 formes:
- pseudo membraneuse (la plus fréquente)
- érythémateuse
- avec un érythème discret ou absent
- partielle

Des lésions peuvent être associées aux Candida: chéilite angulaire, stomatite prothétique et érythème labial.

La forme chronique présente deux formes distinctes:
- La forme diffuse qui n'est autre qu'une stomatite chronique évoluant par poussées parfois déclenchées par une cause alimentaire ou iatrogène. Les lésions blanchâtres apparaissent en muguet très adhérentes ne pouvant être enlevées au raclage.
- La forme en foyer ; elle est plus fréquente que la précédente. Les lésions candidosiques de caractère focal sont associées de façon variable, avec dans les cas complets, deux foyers habituellement bilatéraux (perlèche et foyer commissural) et deux foyers médians (glossite et ouranite médianes)

Figure 10: Candidose buccale

Chez les patients souffrant de cirrhose, le système immunitaire défaillant augmente le risque d'infections fongiques au niveau buccal.
Les facteurs prédisposants peuvent être locaux comme vu précédemment: mauvaise hygiène buccale, xérostomie (médicamenteuse ou du syndrome Gougerot Sjögren), sialose... ou systémique lors de thérapies par immunosuppresseurs dans les transplantations hépatiques ou lors d'anémie, d'immunodéficience provoquées par l'abus d'alcool. En effet, la consommation d'alcool joue un rôle cytotoxique en déséquilibrant la flore saprophyte et en diminuant l'activité immunitaire de l'hôte facilitant l'apparition de maladies opportunistes.

1.4 La gingivite, la parodontite [25, 31]

Les gingivites représentent une part importante des affections d'observation courante de la muqueuse buccale. La gencive est sujet à des infections dites non spécifiques car elles sont induites par les bactéries à la fois nombreuses et très diverses du biofilm dentaire. Ce dernier est un enduit mou, représentant un écosystème microbien très complexe composé d'environ 500 espèces de différents genres bactériens qui se dépose en permanence sur la surface des dents. Sa minéralisation secondaire constitue le tartre dentaire qui adhère fortement à la surface des dents. Sa persistance entraîne une inflammation chronique des gencives pouvant aller jusqu'à la destruction des tissus sous-jacents.
Les gingivites sont d'aspect divers, aigu ou chronique, localisées ou généralisées, associant de façon variable érythème, oedème, hyperthophie, ulceration, suppuration ou nécrose. Leur persistance peut provoquer la perte de l'attache gingivo-dentaire et l'inflammation du desmodonte et de l'os alvéolaire adjacent, formant alors une poche parodontale. On parle alors de parodontites.

Chez un patient atteint de cirrhose, le système immunitaire défaillant augmente le risque d'infection parodontale. Une mauvaise hygiène bucco-dentaire, le défaut ou l'inefficacité du brossage sont des facteurs importants d'infection gingivale et parodontale, auxquels s'ajoutent des facteurs locaux (la xérostomie), des facteurs mécaniques (les traumatismes occlusaux, le bruxisme), des facteurs externes (le tabac, l'alcool, le stress causé par la maladie), et des désordres métaboliques (le diabète…).

Figure11: gingivite observée chez un enfant atteint de cirrhose au foie. [31]

1.5 La Langue Saburrale [24]

La langue saburrale est caractérisée par la présence sur la face dorsale d'un enduit blanc-grisâtre plus ou moins étendu, d'aspect sale. Il est la conséquence d'un allongement des prolongements kératinisés des papilles filiformes, qui sont engainés par des manchons de bactéries saprophytes et englués dans un mucus visqueux. Assez rarement, cet enduit peut être épais et masque les papilles fongiformes tout en gardant sa teinte blanc-grisâtre: cette rare langue villeuse blanche est une forme transitoire de la langue villeuse noire.
L'état saburral de la langue traduit une altération de l'état général avec un défaut d'hygiène et peut accompagner de multiples affections locales, digestives et systémiques. On observe souvent chez les personnes âgées en hospitalisation longue durée, une langue saburrale.

Figure12: langue saburrale au cours d'une poussée d'aphtose [24]

1.6 Autres Manifestations

D'autres changements muqueux peuvent se produire lors d'atteinte chronique du foie. L'insuffisance hépatique par l'altération de ses fonctions peut provoquer:

- une pigmentation jaune (ou jaunisse) sur la muqueuse buccale résultant d'un dépôt de bilirubine dans cette sous-muqueuse. Cette décoloration est particulièrement observée au niveau du palais mou et de la région médiane du plancher buccal (au niveau des glandes sublinguales). [18]

Figure 13: pigmentation jaune ou jaunisse de la muqueuse chez un enfant atteint d'une cirrhose hépatique. [31]

- une odeur de moisi caractéristique appelée "Foetor Hepaticus" provoquée par la production de composants chimiques tels que l'acide aliphatique, le sulfure d'hydrogène.
- une hypertrophie indolore et bilatérale des glandes parotides. [26]

Outre ces affectations communes observées fréquemment chez les patients présentant une cirrhose, d'autres manifestations buccales peuvent apparaître au cours de l'avancée de la maladie à cause d'un état de dénutrition provoqué par l'insuffisance hépatique et la dégradation de l'hygiène de vie du patient.

2. Complications buccales liées à la malnutrition et les carences nutritionnelles. [27, 28, 29]

Les patients souffrants de troubles hépatiques sont vulnérables au développement de la malnutrition en raison du rôle clé joué par le foie dans la régulation de l'état nutritionnel et dans le bilan énergétique. La perte d'appétit est souvent observée chez ces patients accablés par la maladie. Les causes sont multiples et peuvent être classées en trois catégories:

·une prise orale limitée:
Une majorité de patients cirrhotiques souffre de symptômes gastro-intestinaux comme:
- l'anorexie,
- une satiété précoce secondaire à la présence de distension abdominale par l'ascite ou la splénomégalie,
- des nausées et vomissements,
- de douleurs dues aux oesophagites, gastrites ou pancréatites,
- des infections récurrentes non contrôlées dues aux troubles métaboliques, au niveau buccal notamment,
- une dépréciation du goût (carence en zinc et magnésium),
rendant la prise alimentaire très difficile pour ces individus.

· une digestion défectueuse accompagnée d'une mauvaise absorption des aliments:
Cette malabsorption peut être provoquée par:
- des dommages secondaires au pancréas. La stéatorrhée ou malabsorption des graisses a été rapportée dans 40% des cas de cirrhose dont 10% auraient une stéatorrhée sévère généralement due à une déficience concomitante du pancréas.
- des causes iatrogènes: périodes de jeûne répétées en raison de tests de diagnostic.
Elle engendre, entre autres, des carences en calcium et en vitamines liposolubles (A, K, E) entraînant de fortes conséquences tant au niveau général qu'au niveau buccal.

· une interférence avec le métabolisme des nutriments:
On observe, chez ces patients, une intolérance au glucose, et une diminution du catabolisme des protéines et des lipides.

Cet état de dénutrition est en particulier observé chez les patients alcooliques. Tout d'abord, le contexte socio-économique est souvent précaire, les individus ont tendance à remplacer les aliments par l'alcool et s'isoler de plus en plus du reste de la société. De plus, outre le dysfonctionnement du foie provoquant une malabsorption des aliments et interférant avec leur métabolisme, l'éthanol rend lui aussi difficile le stockage et le transport des aliments du fait de son effet toxique sur le tube digestif laissant apparaître des carences en acide folique, en vitamines A et B, en protides, lipides et lactoses…

Ces carences nutritionnelles ont, entres autres, des conséquences au niveau de la cavité buccale et peuvent provoquer des ulcérations récurrentes, des glossites, une perte de papilles au niveau de la langue, des chéilites angulaires, des aphtoses récurrentes, une gingivite avec nécrose des papilles interdentaires ou encore des infections au candida...

2.1 La Glossite [28, 30, 31]

La glossite est une inflammation et une irritation de la langue qui se produit lors de différents troubles. Dans les premiers stades, la langue est douloureuse, avec des papilles fongiformes gonflées, aplaties en forme de champignon. Comme le déficit nutritionnel progresse, la langue commence à brûler et devient rouge. La surface devient lisse, érythémateuse avec des papilles filiformes et fongiformes atrophiques.
Elle peut être due à une déficience en magnesium, en fer, en acide folique ou en vitamine B12 et peut être associée à l'anxiété et à la dépression de la maladie.

Figure 14: Langue pourpre avec des papilles partiellement atrophiées chez un enfant atteint d'une cirrhose hépatique avec une anémie ferriprive. [31]

2.2 La Perlèche (ou Chéilite Angulaire) [24, 25]

La perlèche est un intertrigo du pli commissural des lèvres qui forme sur le versant cutané un triangle érythémato-squameux qui paraît prolonger latéralement la commissure, avec parfois l'apparition d'une fissure centrale, d'érosions et de croûtes. Habituellement bilatérale, elle correspond souvent à un foyer de candidose chronique bordé par une fine collerette jaunâtre de couche cornée décollée. Des sensations de brûlure et de sècheresse peuvent se produire. Il est fréquent d'observer des périodes de rémission entrecoupées de périodes d'exacerbation.
La perlèche fait partie des signes d'anémie ferriprive, de déficit en acide folique ou zinc. On peut aussi observer une perlèche uni ou bilatérale souvent accompagnée de chéilite érythémato-squameuse, oedémateuse ou fissurée et de glossite au cours de déficits en diverses vitamines du groupe B.
Une perlèche peut aussi être d'origine bactérienne. Elle est souvent plus sèche et plus squameuse, et due à des streptocoques, des staphylocoques et/ou des entérocoques provenant de foyers infectieux dentaires ou parodontaux, en particulier chez les patients présentant une importante septicité bucco-dentaire.

.

Figure 15: Perlèche ou Chéilite Angulaire. [25]

2.3 Les Aphtoses Récidivantes [24, 30]

Elle correspond à un ou plusieurs aphtes sur une période de 2-3 mois.

Les aphtes sont des ulcérations superficielles et douloureuses, à fond nécrotique jaune grisâtre et entourées d'une aérole érythémateuse. Ils apparaissent essentiellement au niveau de muqueuses peu kératinisées c'est à dire aux niveaux des lèvres, du vestibule, des joues, des bords et de la face inférieure de la langue, du plancher buccal, du voile et des piliers.
Ces formes cliniques sont:

- Les aphtes communs ou vulgaires: Chaque élément débute par une sensation de picotements limitée à une petite zone de la muqueuse dont l'aspect clinique est encore normal pour ensuite laisser place en quelques heures à une ulcération ronde ou ovale de 2 à 10 mm de diamètre. Une sensation de brûlure apparait. La durée d'un aphte commun est en fonction de sa taille d'environ 1 à 2 semaines, il disparait sans laisser de cicatrice.

- Les aphtes géants: La lésion élémentaire est une ulcération grossièrement arrondie ou de forme irrégulière de 1 à 5 cm de diamètre qui se présente presque creusée au sommet d'un nodule inflammatoire surélevé. Il passe par les mêmes phases que l'aphte commun mais l'ulcération très douloureuse peut rester des mois et finit par guérir en laissant une cicatrice fibreuse et déprimée.

- Les aphtes miliaires: Ceux sont de petites érosions de 2mm de diamètre qui confluent volontiers formant des érosions de taille plus grande dont le fond reste plat et dont le contour prend un aspect irrégulier ou polycyclique.

Chez les patients atteints de cirrhose, les causes sont multifactorielles et peuvent être dues à:
- un système immunitaire défaillant,
- un déficit en vitamine B, fer ou acide folique,
- un éventuel stress engendré par la maladie,
- une allergie à certains médicaments utilisés,
- la présence de xérostomie,
- un traumatisme.

Figure 16: Aphte vulgaire localisé sur la lèvre supérieure.

D'autres manifestations peuvent se produire aux niveaux des muqueuses buccales comme une gingivorragie, une ecchymose causées notamment par une diminution de l'absorption de vitamine K, vitamine indispensable à la synthèse de la plupart des facteurs de coagulation.

3. Complications buccales liées aux troubles de la coagulation [17, 28, 31]

La maladie chronique du foie a un impact sur de nombreux systèmes du corps. La voie de la coagulation en fait partie. La destruction des hépatocytes et l'hypertension portale avec la fragilité des vaisseaux retrouvées chez les cirrhotiques provoquent des troubles de la coagulation et de l'hémostase. Des saignements anormaux apparaissent alors chez ces patients. Ils peuvent résulter :

- D'une synthèse anormale des facteurs de la coagulation (V, VII, IX et X) et de la prothrombine provoquant une hémostase désordonnée. Le taux de prothrombine se voit affecté,
- D'une polymérisation anormale de fibrine et une stabilisation insuffisante ne permettant pas une bonne cicatrisation,
- D'une fibrinolyse excessive,
- D'une carence en vitamine K indispensable à la formation de certains facteurs de coagulation. Comme vu précédemment, le foie synthétise un grand nombre de facteurs nécessaires à l'hémostase qui sont vitamine K dépendants. Cette vitamine requiert le bon fonctionnement du foie pour être absorbée de façon adéquate à partir de l'intestin,
- Des effets secondaires du traitement des hépatites par interféron/ribavirine.
- Une infection par le virus de l'hépatite B ou C,
- D'une thrombocytopénie (ou baisse du taux de plaquettes dans le sang) qui peut être due:
    - À une splénomégalie observée à un stade avancé de la maladie,
    - À un déficit en acide folique ou en vitamine B12, vitamines antimégaloblastiques indispensables à la régulation de l'hématopoïèse,
    - À la toxicité de l'alcool sur la moëlle osseuse (lieu de l'hématopoïèse).

De plus, l'alcool inhibe la formation de thromboxane A et B affectant négativement l'agrégation plaquettaire. Le temps de saignement se voit allongé.

Cette altération de la coagulation résultante peut se manifester dans la bouche par des hémorragies gingivales, des purpuras, des pétéchies ou encore des hématomes buccaux.

3.1 Purpura, pétéchie, ecchymose [24, 31]

Le purpura est une lésion élémentaire de la peau et de la muqueuse caractérisée par des points et de petites tâches de couleur rouge violacé, correspondant au passage d'hématies hors des petits vaisseaux superficiels. Ce symptôme reflète un trouble de l'hémostase caractérisé par une diminution du taux de plaquettes dans le sang périphérique. Il apparaît généralement lorsque le taux de plaquettes sanguines est inférieur à 50 000/ µl. Le purpura peut être pétéchial ou ecchymotique.

Les pétéchies se caractérisent par de petites macules punctiformes de couleur rouge vif, ne s'effaçant pas à la vitropression. Elles sont dues à l'infiltration de sang sous la peau ou la muqueuse.

Les ecchymoses sont des épanchements cutanées ou au niveau de la muqueuse, plus abondants, en placard, de plus ou moins grandes étendues, d'abord rouge violacé ou bleu noir, devenant par la suite brunâtre, correspondant à une infiltration des tissus par le sang extravasé. Ils réduisent le temps de guérison après une chirurgie, d'autant plus s'il y a un oedème associé.

Figure 17: Ecchymoses au niveau palatin chez un enfant atteint de cirrhose hépatique. [31]

3.2 Gingivorragies [24]

Elles commencent par des saignements ponctuels des gencives apparaissant lors de traumatismes mineurs et qui peuvent être accentués par la présence de plaque, de tartre, par un manque d'hygiène considérable. Lorsque la thrombocytopénie devient sévère c'est à dire que le taux de plaquettes dans le sang est inférieur à 20 000/µl; des hémorragies gingivales spontanées sont observées et le risque hémorragique lors de chirurgie est bien réel.

Une attention particulière doit être portée sur les patients atteints de cirrhose. La recherche de l'étiologie et des infections secondaires est indispensable à la prise en charge de ces patients pour éviter tout risque hémorragique.
En effet, des tests anormaux et des saignements sont souvent associés chez ces patients. Les preuves découlants de la pratique clinique et de la littérature montrent que le temps de saignement est prolongé jusqu'à 40%des patients atteints de cirrhose. Le risque hémorragique lors de chirurgie est bien réel.

Cependant, comme vu précédemment, des études récentes ont montré qu'un équilibre de la coagulation s'effectue chez les patients atteints de cirrhose du foie. Il est bien connu que la cirrhose est caractérisée par une altération de la synthèse de tous les facteurs de la coagulation (à l'exception du facteur VIII et le facteur de Von Willebrand) se manifestant par un temps de prothrombine allongé. Mais en contre partie, nous observons une diminution des facteurs anticoagulants (la protéine C, l'antithrombine et le TFPI) permettant cet équilibre. De plus, le taux de facteur Van Willebrand qui contribue à l'adhésion plaquettaire tend à s'élever afin de compenser le défaut du nombre de plaquettes et soutenir la formation d'un caillot et la cicatrisation.Toutefois, le taux de thrombine tend à décroître avec l'avancée de la maladie. [32, 33]
Les données actuelles suggèrent que le trouble de l'hémostase chez les patients présentant une maladie hépatique chronique est beaucoup moins lié aux problèmes de saignement qu'on ne le pensait. D'autres coupables, devraient être étudiés tels que les altérations hémodynamiques secondaires à l'hypertension portale, les infections bactériennes ou encore les complications extra-hépatiques secondaires à l'infection par le virus de l'hépatite C.

B/ Complications buccales liées à la consommation excessive et chronique d'alcool [22, 36, 37]

L'abus d'alcool a un réel impact sur la cavité buccale. Il a été observé que chez des patients atteints de cirrhose alcoolique, la perte de dents, la présence de caries, candidoses et de parodontopathies, et la fréquence de cancers des voies aéro-digestives supérieures seraient nettement supérieures que chez des patients consommant peu voire pas d'alcool et ce d'autant plus si la cirrhose est associée à une mauvaise hygiène buccale et à une forte consommation de tabac.

Au niveau général, il a été constaté qu'une forte consommation d'alcool provoquait des troubles de comportement amnésique, une baisse des fonctions immunitaires et des difficultés cognitives comme un retard de prise de décision, une altération de la capacité de jugement, une mauvaise coordination et une diminution du temps de réaction associée à une fatigue et à une anémie.

Comme vu précédemment, la prise en charge du patient par le chirurgien dentiste est très importante car de nombreuses manifestations au niveau buccal ont pu être observées comme:
- un indice CAOD élevé,
- une plaque dentaire abondante,
- une sialose: l'alcool désordonne le métabolisme salivaire et sa sécrétion ce qui diminue le flux salivaire (parotidien principalement), et la capacité tampon de la salive augmentant le risque de lésions buccales (caries, gingivopathies...) et d'infections (candidoses...) nécessitant des soins dentaires préventifs,
- une altération de la fonction gustative,
- des érosions dentaires dues à l'acidité de la boisson ou au reflux gastro-oesophagien,
- un bruxisme,

mais aussi;
- un mauvais état parodontal,
- des carences nutritionnelles augmentant le risque de lésions buccales et de saignements buccaux (carences en vitamine K),
- et une plus forte incidence de cancers oraux.

D'autres considérations majeures doivent être prises en compte par le chirurgien dentiste notamment lors de chirurgies invasives. En effet, l'alcool provoque des troubles hémostatiques, un retard de la cicatrisation, un risque accru de propagation d'infections et des interactions importantes avec des médicaments métabolisés par le foie. De plus, du fait de l'induction enzymatique du foie et les effets sur le SNC de l'alcool, le patient peut nécessiter une plus grande quantité d'anesthésiques locaux et l'utilisation supplémentaires d'anxiolytiques.

1. Effets de l'alcoolisme sur les tissus parodontaux [21, 28, 34, 35, 36, 38, 41]

La maladie parodontale est une infection bactérienne touchant les 4 constituants du parodonte (gencive, cément, os alvéolaire et ligament parodontal) et est largement encouragée par une mauvaise hygiène buccale. Elle provoque la destruction du parodonte engendrant une perte d'attache, puis la perte des dents. Il a été constaté que les fonctions des neutrophiles, des anticorps et du complément sont indispensables pour la protection contre les bactéries parodontopathogènes. Des anomalies dans ces systèmes augmentent la susceptibilité à la maladie parodontale.
Or, les infections bactériennes sont de fréquentes complications chez les cirrhotiques, particulièrement chez les alcooliques. Il a été reconnu que les patients avec des maladies chroniques au foie ont une fonction immunitaire défaillante. Cette immunité défectueuse comprend la déficience du complément, une détérioration des cellules de Kupffer et de la fonction neutrophile qui engendre une diminution de l'adhérence, de la mobilité et de l'activité phagocytaire. Toutes ces altérations résultantes provoquent la diminution des capacités du parodonte à résister aux bactéries pathogènes; auquel s'ajoute une diminution du système tampon de la salive, première barrière contre l'invasion de ces différentes bactéries.

De plus, la relation entre les facteurs nutritionnels et la maintenance de la santé parodontale est contreversée. La cicatrisation tissulaire, incluant la cicatrisation parodontale, est influencée par une alimentation, particulièrement en acides amines, ascorbate, riboflavine, acide folique, vitamine A et zinc.

L'alcool peut avoir des effets à différents niveaux sur le parodonte, soit par voies systémiques, soit de façon directe par la toxicité de l'éthanol.

1.1 Effets de l'alcool sur le parodonte par voies systémiques:

L'alcool touche les grands systèmes vitaux de l'organisme dont les différents effets ont eux-mêmes des conséquences sur la cavité buccale et les tissus parodontaux.

• Au niveau de l'estomac,
L'alcool provoque une certaine acidité qui présente des conséquences au niveau de la cavité buccale (érosions, ulcérations, irritations au niveau des muqueuses) par le biais de reflux gastro-oesophagien. De plus, cette acidité favoriserait la formation de bactéries anaérobies dont on connaît le rôle majeur dans les parodontites. [37]

• Au niveau du système nerveux,
Il semblerait que l'alcool déclenche l'activité des masséters surtout pendant la nuit. Chez les grands alcooliques, on retrouve des bruxismes fréquents associés à des érosions occlusales. Ce bruxisme agresse le parodonte par les forces masticatoires trop fréquentes et provoque son élargissement favorisant la mobilité dentaire. [37]

• Au niveau hépatique,
La cirrhose a, entre autres, pour conséquence un ralentissement du flux sanguin hépatique dû à la présence de nodules. Le foie produit moins de protéines et donc moins de facteurs de coagulation. La vitamine K, par exemple, est responsable de nombreuses activations de ces facteurs; le temps de coagulation est rallongé et la cicatrisation est donc plus lente et moins efficace. Chez les patients alcooliques atteints de cirrhose, on retrouvera des gingivorragies spontanées et provoquées, une gencive enflammée avec un parondonte qui a du mal à cicatriser face à une quelconque agression. [21]

• Au niveau du système immunitaire,
D'après de nombreuses études, le risque infectieux est plus présent chez un patient alcoolique atteint de cirrhose et augmenté par la présence d'anémie, de stéatose, d'hépatite ou encore de pancréatite. Nous avons vu que la cirrhose entraîne une insuffisance hépato-cellulaire caractérisée par un défaut des fonctions de synthèse du foie. Or, le foie est un lieu de formation de leucocytes, une neutropénie est donc souvent présente chez les patients atteints de cirrhose.
Cette baisse des polynucléaires neutrophiles ne permet plus d'exercer son action protectrice (phagocytose, chimiotaxie et destruction des antigènes); une destruction du parodonte peut être observée. Dans de nombreuses études comme celle faite par Novacek et al en 1995, il a été constaté que chez les patients alcooliques atteints de cirrhose, la perte d'attache des dents est plus importante que chez des sujets sains ou simplement alcooliques.[21]

De plus, la modification de la structure du foie déclenche une hypertension portale bloquant le sang dans le foie; une anémie peut alors se déclarer. Au niveau buccal, une pâleur des muqueuses et une diminution de l'épaisseur de l'épithélia rendront le parodonte affaibli face à la moindre attaque bactérienne.

• Au niveau masticatoire et digestif,
Les patients alcooliques ont tendance à remplacer les aliments par la boisson réduisant le temps de mastication. Or, une alimentation ferme et fibreuse préserverait le parodonte; elle permettrait l'élimination de la plaque sur les 2/3 coronaires des dents, mécaniquement puis en stimulant la production de salive. Ce manque de fibres dans l'alimentation engendrerait des dépôts bactériens accrus.
D'après une étude menée par O'Rourke (1947), avec une alimentation molle, les gencives apparaissent plus souples, rouge foncé, saignent plus facilement car elles sont moins bien protégées par une couche de cornée plus fine. Elles sont sujettes aux irritations des aliments et des bactéries menant à l'apparition d'inflammations gingivales. [34]

Lors d'atteinte avancée du foie par l'alcool, des problèmes d'absorption au niveau des parois intestinales sont observés. Ce problème d'absorption concerne notamment les vitamines et protéines ingérées par l'organisme.
D'après certains auteurs comme Touger-Decker et al (2014), ces carences n'auraient pas d'action directe sur le parodonte, mais elles altèreraient le système immunitaire, et exacerberaient une éventuelle infection.[39]
La malnutrition est donc susceptible d'exercer une influence défavorable sur le pronostic des infections parodontales. Selon les carences, un faible turn-over de l'épithelium gingival, une cicatrisation retardée des plaies et une disparition de la lamina dura sont observés déréglant la barrière de défense.

1.2 Effets de l'alcool sur le parodonte par voies directes.

Outre ses effets systémiques, l'éthanol semble présenter des actions directes sur le parodonte.

• Son action sur les bactéries de la cavité buccale:

Les infections bactériennes sont le résultat de complications communes chez des patients atteints de cirrhose du foie. La plupart d'entre elles sont *gram négatif*, comme les bactéries pathogènes principales des maladies parodontales.
D'après l'étude menée par Tezal et al (2001), même si l'alcool est connu pour son action nocive sur les bactéries *Actinobacillus Actinomycetemcomitans* et *Porphyromonas Gingivalis*; chez les grands alcooliques, les taux de ces bactéries seraient identiques à ceux d'un patient sain. Il existerait donc un seuil d'absorption d'alcool à partir duquel l'action de l'éthanol sur *Actinobacillus Actinomycetemcomitans* et *Porphyromonas Gingivalis* est beaucoup moins efficace. Ces bactéries deviendraient alcoolo-résistantes.[36]

L'alcool, par son action antiseptique, présente une action bénéfique dans la cavité buccale notamment lorsqu'il est utilisé dans les bains de bouche de manière adéquate. Cependant, en consommation excessive et inappropriée comme chez les patients alcooliques chroniques, il perturberait la structure d'un biofilm sain et ne permettrait pas de maintenir un équilibre de la flore buccale, garant de la santé parodontale.

• Son action sur l'os alvéolaire:

Des études menées par Farley et al en 1985 suggèrent qu'in vitro, l'éthanol stimulerait la résorption osseuse et bloquerait la prolifération des cellules osseuses empêchant la formation de l'os. [40]

Vijay Raghava et al ont comparé, au moyen de l'index parodontal de Russell's, le parodonte de 150 patients divisés en 4 groupes (patients sains, fumeurs, non fumeurs atteints de cirrhose alcoolique, fumeurs atteints de cirrhose alcoolique). Les résultats montrent que les patients souffrants de cirrhose alcoolique (fumeurs et non fumeurs) ont une perte osseuse alvéolaire et une destruction du parodonte plus conséquentes que chez les patients sains ou juste fumeurs. Cependant, la majorité des patients ayant une maladie parodontale de stade terminal font parti du groupe des fumeurs avec une cirrhose alcoolique. [35]

En effet, beaucoup de facteurs extérieurs comme l'âge, l'éducation, l'accès aux soins, les traitements, la motivation à l'hygiène, la dépression, le tabac et les autres maladies associées à la cirrhose perturbent la santé bucco-dentaire de ces patients, augmentant le risque de parodontopathies. [21, 41]

2. La sialose hépatogène [23, 42, 43]

La sialose hépatogène est caractérisée par l'élargissement bilatéral des glandes parotides. Elle est asymptomatique, n'a aucune incidence sur les fonctions des glandes salivaires et n'est liée à aucun processus inflammatoire ou néoplasique. Principalement parotidienne, elle peut aussi toucher plus rarement les glandes sub-mandibulaires et des glandes mineures comme les glandes accessoires labiales.
Selon les études, l'hypertrophie glandulaire peut être due à la dilatation de la lumière du système canalaire ou encore à une inclusion lipidique dans les cellules acineuses et canalaires. Dans l'étude menée par Carda et al, la biopsie effectuée chez des patients morts de cirrhose alcoolique révèle une altération de la structure, de la taille et de l'apparence des cellules canalaires des glandes parotides. Les acini apparaissent hypertrophiques et hyperplasiques signant une modification de l'organisation de l'activité cellulaire. [43]

Même si la pathogénie reste à préciser, les causes majeures seraient la toxicité de l'alcool et un déséquilibre alimentaire. Cependant, l'association sialose-cirrhose peut être attribuée à la probabilité et possible effet de confusion des patients ayant une maladie, souvent secondaire à la cirrhose comme un syndrome de Gougerot Sjögren ou un diabète.

Figure 18: Photographie d'une hypertrophie parotidienne bilatérale d'origne hépatogène d'après Mandel L. et Hamel-Bena D. [23]

3. Les lésions orales cancéreuses

L'alcool est un facteur de risque d'apparition des cancers buccaux par son action sur le système immunitaire et par son action locale au niveau des muqueuses buccales.

3.1 Processus local de l'éthanol:

L'alcool, en contact avec la muqueuse orale, est capable d'altérer sa morphologie en provoquant une atrophie épithéliale. Il a été suggéré que l'éthanol est capable d'augmenter la pénétration de substances cancérigènes à travers la muqueuse buccale à la fois à cause de l'augmentation de la solubilité des agents cancérigènes et aussi de la perméabilité des muqueuses. [44, 45, 46]
Selon les auteurs, cette augmentation de la perméabilité est expliquée par l'effet solvant de l'éthanol capable d'éliminer la teneur en lipides de la barrière épithéliale. D'après les travaux de Trigkas ou Howie, elle pourrrait aussi être expliquée par une remise en ordre des éléments constituants la membrane cellulaire permettant d'augmenter la pénétration des molécules de poids moléculaire élevé, sans aucune variation du composant lipidique.[46]

Cependant, l'augmentation de la perméabilité ne suffit pas à expliquer le risque accru de développement du cancer buccal. Cette situation a conduit à rechercher d'autres mécanismes liés à la consommation d'alcool. Etant donné que jusque là, l'éthanol n'a pas été prouvé comme étant cancérigène, il a été émis l'hypothèse du rôle de son premier métabolite, l'acétaldéhyde, comme impliqué en tant que facteur potentiel des effets néfastes de la consommation chronique d'alcool. L'agence internationale pour la recherche et le cancer (CIRC) a déterminé qu'il existerait des preuves suffisantes pour identifier l'acétaldéhyde comme cancérigène chez l'homme. En effet, il semble interférer avec les mécanismes de synthèse et de réparation de l'ADN causant des dommages cellulaires menant à une hyperprolifération cellulaire. Celle-ci augmente la sensibilité des cellules aux agents cancérigènes inhalés ou ingérés. Par conséquent, l'acéthaldéhyde semble jouer un rôle dans le développement de tumeurs lors de son accumulation soit par diminution de leur élimination soit par augmentation de leur production. [44, 46]

Outre ses effets mutagènes et cancérigènes directs sur les muqueuses, l'acéthaldéhyde peut être également produit par les bactéries orales et plus particulièrement par les bactéries à Gram positif.
Le rôle de la microflore buccale dans l'oxydation de l'éthanol a été étudié par Homann, Salaspuro et al. Ces auteurs ont montré que les sujets enclins à la flore bactérienne à Gram positif (*Streptococcus salivarius, Corynebacterium sp., Stomatococcus sp., Fungi*) ont une plus grande production d'acétaldéhyde salivaire. En comparant la production d'acétaldéhyde chez des patients consommant quotidiennement de l'alcool à des sujets sains, ils ont remarqué que ce métabolite était en plus grande quantité dans la salive de sorte que l'éthanol semble augmenter la production salivaire d'acéthaldéhyde bactérienne chez des personnes consommant plus de 40g d'alcool par jour. Aussi, ils ont établi une corrélation entre un faible niveau d'hygiène bucco-dentaire présent chez les sujets alcooliques et la prolifération bactérienne, qui se traduit par une plus forte concentration d'acétaldéhyde salivaire. Cela expliquerait le risque accru de cancers oraux chez les patients alcooliques avec une mauvaise hygiène buccale. [45]
L'acétaldéhyde dissous dans la salive est distribué dans toutes les muqueuses sous jacentes des voies aero-digestives supérieures ce qui lui permettra d'avoir une action directe sur celles-ci; soit par une augmentation de la perméabilité permettant le passage d'autres substances cancérigènes soit par sa pénétration dans les cellules épithéliales causant des dommages à l'ADN.

3.2 Processus systémique de l'éthanol [28, 44]

Plusieurs voies systémiques potentialisant l'apparition de cancers buccaux entrent en jeu. En plus de l'action locale de l'éthanol, le dysfonctionnement hépatique et l'éventuelle apparition d'une sialose (notamment la sialose bilatérale et indolore de la parotide) augmentent le risque de cancers oraux.

L'augmentation d'éthanol dans la flore hépatique suppose que toutes les fonctions se concentrent sur sa transformation métabolique ce qui entraîne une altération dans le métabolisme des autres substances provoquant l'activation d'une activité cancérigène chez certaines.

Par exemple, la vitamine A et ses dérivés synthétiques sont métabolisés dans le foie et sont impliqués dans diverses fonctions biologiques notamment le contrôle de la croissance des épithéliums. L'éthanol est un inhibiteur compétitif du métabolisme du rétinol parce que la même enzyme (ADH) est responsable de la catalyse des deux réactions de sorte qu'il va se produire une accumulation de rétinol au détriment de l'acide rétinoïque qui est la forme active. À son tour, le premier métabolite de l'éthanol, l'acétaldéhyde, est également capable d'inhiber la production d'acide rétinoïque.
En outre, l'alcool provoquerait une carence en acide rétinoïque dans le foie; ce faible niveau supposerait un manque de contrôle sur la croissance des épithéliums qui pourrait initier le développement de lésions malignes.

3.3 Conséquences au niveau buccal. [24]

Les patients alcooliques atteints de cirrhose, par leur système immunitaire défaillant et leur susceptibilité aux infections, sont plus prédisposés aux cancers buccaux d'autant plus s'ils fument. Certaines de ces tumeurs malignes buccales sont précédées de lésions précancéreuses qui présentent un risque de dégénéréscence carcinomateuse. On rencontre fréquemment les candidoses chroniques, les lichen plan muqueux et les leucoplasies ou kératoses.

Si ces lésions ne sont pas surveillées régulièrement, les cellules vont se transformer en cellules malignes et des carcinomes épidermoïdes peuvent apparaître. Cette malignité est le résultat de l'action cytotoxique de l'alcool sur les muqueuses de la cavité buccale.

• Le carcinome épidermoïde:

Le carcinome épidermoïde de la muqueuse buccale (CEB) est un cancer fréquent, il représente environ 95% de toutes les tumeurs malignes de la cavité buccale. On compte environ 400 000 nouveaux cas chaque année dans le monde dont ¼ dans les pays développés et ¾ dans les pays en voie de développement.

La plupart du temps, il est découvert fortuitement à l'occasion de soins dentaires. La maladie ne se consulte que très tardivement pour la tumeur elle-même qui se révèle de manière inconstante par une simple gêne, un saignement, ou l'apparition d'une adénopathie cervicale, et reste très longtemps indolore.

Le CEB est constitué par une prolifération de cellules tumorales issues de l'épithélium de revêtement qu'il envahit et détruit avant de s'attaquer aux tissus sous-jacents. Il existe plusieurs formes, voici les plus vues:

- La forme ulcéro-végétante: C'est la forme la plus fréquente et la plus caractéristique du carcinome épidermoïde invasif. L'ulcération de taille variable est de forme grossièrement arrondie ou irrégulière, limitée par des bords surélevés. Son fond, situé au-dessus du plan de la muqueuse voisine, est d'aspect plus ou moins granuleux ou végétant, de couleur chair musculaire avec parfois des granulations blanchâtres de kératine, des zones d'hémorragie rouge noirâtre et/ou de nécrose jaune grisâtre. La muqueuse voisine peut être d'aspect normal ou, le plus souvent présenter des plages de kératose, d'érythème et/ou d'atrophie. A la palpation, on décèle une induration tumorale comparable à du cartilage.

- La forme ulcéreuse: également très fréquente, elle ne diffère de la précédente que par le niveau du fond de l'ulcération, situé sur le même plan ou plus profondément que celui de la muqueuse voisine.

- La forme végétante: la plus rare, elle se présente comme une masse indurée d'aspect plus ou moins verruqueux avec parfois des projections papillaires irrégulières, de teinte rougeâtre à blanchâtre selon le degré de kératinisation.

Les localisations sont nombreuses; on les retrouve au niveau de la langue (le plus fréquemment), des lèvres, du plancher buccal, de la joue et de la muqueuse vestibulaire, du palais et des gencives avec chacun ses propres caractéristiques.

Figure 19: Carcinome épidermoïde invasif du plancher antérieur droit, franchissant la ligne médiane. Forme ulcéro-végétante. [24]

C/ Complications buccales liées aux virus des Hépatites B et C

Les principales manifestations causées par le VHC dans la cavité buccale sont le Lichen Plan, le syndrome de Gougerot Sjögren, les sialadénites et le cancer de la bouche. [47]

La morbidité associée à l'infection du VHC est due non seulement aux conséquences de la maladie chronique du foie mais aussi aux manifestations extra hépatiques comme la cryoglobulinémie, le lymphome non hodgkinien ou encore le diabète, le lichen plan, la sialodénite.

1. Le Lichen Plan [24, 48, 49, 50]

Le Lichen Plan (LP) est une dermatose inflammatoire chronique cutanéo-muqueuse, d'origine dysimmunitaire qui touche la peau, la muqueuse buccale, la muqueuse génitale, le cuir chevelu et les ongles, plus rarement la conjective et la muqueuse oesophagienne. L'atteinte buccale semble la plus fréquente.

Son étiologie reste inconnue mais la tendance est de considérer le LP comme une dermatose d'origine immunologique peut être même auto-immune.

Le Lichen Plan Buccal (LPB) peut se présenter sous différentes formes cliniques selon le niveau d'activité lichénienne: les formes érythémateuse, érosive et bulleuse ont une activité intense; tandis que les formes pigmentée, atrophique, hyperkératosique et hypertrophique ont une activité réduite.

*Le LPB érythémateux:
Il est caractérisé par l'importance de l'érythème masquant le plus souvent les lésions blanches. Il ne faut donc pas le confondre avec une simple stomatite ou gingivite de cause infectieuse banale.

*Le LPB érosif:
La muqueuse lichénienne présente des érosions plus ou moins douloureuses, de tailles variables, plus ou moins irrégulières, et souvent anguleuses dont le fond est recouvert d'un enduit fibrineux jaunâtre. Les bords sont plats et les berges sont le plus souvent le siège d'une aérole érythémateuse plus ou moins large.
Il existe deux formes, les LPB érosif mineur et majeur dans lesquels les érosions sont prédominantes.

*Le LPB bulleux:
Il est caractérisé par des bulles sous-épithéliales habituellement bien tendues contenant un liquide clair ou parfois hémorragique.
Les bulles se rompent rapidement et de ce fait, peuvent entraîner un mauvais diagnostic notamment avec le LPB érosif.
Il existe deux formes:
- le LPB bulleux simple; dans lequel la bulle souvent unique apparaît dans une zone de LP atrophique en poussée inflammatoire, où l'épithélium se décolle facilement sous l'effet d'un traumatisme.
- le LPB bulleux pemphigoïde; dans lequel les bulles, souvent multiples, peuvent siéger en zone de LP ou de muqueuse saine.

*Le LPB nigricans ou pigmenté:
Il est souvent observé à un stade avancé de la maladie, chez les sujets à peau brune ou noire. Il est caractérisé par une aréole brun noirâtre qui suit le dessin des lésions blanches lichéniennes.

*Le LPB atrophique:
Il est l'aboutissement fréquent et normal du LPB après de nombreuses années d'évolution.
Il présente une atrophie de l'épithélium: par exemple, au niveau du dos de la langue, on observera une dépapillation marginale symétrique et irréversible avec persistance de stries lichénoïdes ou simple kératose d'épaisseur variable. Au niveau de la gencive adhérente, son aspect normal en "peau d'orange" sera remplacé par un aspect lisse et brillant.

*Le LPB hyperkératosique ou verruqueux:
Plus fréquent chez les fumeurs, il comporte en surface une couche cornée ortho ou parakératosique d'épaisseur assez régulière. L'aspect clinique est celui de plaques kératosiques à surface lisse souvent étiquetées "leucoplasies".
Il est dit verruqueux quand la kératose est très épaisse et sa surface irrégulière donnant à la palpation une sensation de rugosités "en langue de chat".

*Le LPB hypertrophique:
C'est une forme rare de LPB. Il correspond à une activité réactionnelle de régénération épithéliale dont l'importance dépasse celle de la destruction due à l'activité lichénienne se traduisant par des lésions épaisses plus ou moins hyperkératosiques, parfois disposées en îlots séparés par des sillons.

Diverses études ont montré que le virus de l'hépatite C affecte des millions d'individus et joue un rôle actif dans la pathogénèse du Lichen plan lors de maladies chroniques du foie par le VHC.

L'origine géographique et la prédisposition génétique semblent jouer un rôle car la prévalence Lichen plan buccal - VHC varie d'une région à l'autre. Cela peut être expliqué par les différences dans les facteurs génétiques qui contrôlent la réponse immunitaire de l'hôte mais aussi par la variabilité génétique du VHC.

Les études suggèrent que le LPB peut être causé par l'action directe du VHC ou dû à une réponse immunologiquement induite. Le mécanisme de déclenchement possible repose sur deux hypothèses: la réplication du VHC dans l'épithélium buccal ou le taux de mutations élevé activant les cellules immunitaires localement et augmentant ainsi la probabilité de réactions croisées dans les tissus buccaux favorisant le risque de développement de maladies auto-immunes.
Cependant, selon Arrieta et al (2000), le VHC est peu susceptible de causer des dommages directs aux cellules épithéliales au niveau des lésions provoquées par le Lichen Plan Buccal (LPB) car la présence du VHC a été également constatée dans la muqueuse saine. L'infiltrat mononucléé que l'on retrouve généralement dans les lésions du LPB suggère que la destruction progressive de la muqueuse est due à l'agression immunitaire locale.[48]

Une étude récente a montré que des lymphocytes T CD4+ et/ou CD8+ spécifiques du VHC peuvent être trouvés dans la muqueuse buccale des patients atteints d'hépatite C chronique, au niveau des lésions des cellules épithéliales provoquées par le LP et que la réponse de ces lymphocytes T jouerait un rôle dans la pathogénèse du LP.[48]

Les résultats suggèrent que les cellules T du VHC sont recrutées dans le tissu lésionnel par l'expression locale de l'antigène. En effet, l'analyse moléculaire de tissus du LP montre la présence de brins positifs de l'ARN du HCV aux niveaux des sites de dommages cellulaires et de l'infiltrat des lymphocytes *(Pilli et al, 2002)*. [48]

De plus, il a été aussi montré que l'interféron α utilisé dans le traitement de l'hépatite virale C jouerait un rôle dans l'évolution du LPB.
Son action sur le PLB est très controversée et, selon les auteurs et les nombreux cas étudiés, ila été constaté une régression des lésions du LPB, voire une disparition ou une aggravation. L'INFα pourrait même induire un LPB. [49]
Son utilisation avec la ribavirine semble augmenter le risque de réactions cutanées indésirables, souvent de type lichénoïde (Sookoain et al, 1999; Manjon-Haces et al, 2001); alors que les données concernant les effets sur la muqueuse orale font encore défaut. [50]

Figure 20: Série de photos montrant l'exacerbation d'un lichen plan chez un patient ayant une cirrhose associée au VHC et subissant la bithérapie PEG IFN/RBV.
A) LP réticulaire; B) gingivite; C) LP érosif sur la commissure des lèvres D) LP érosif et ulcéreux sur le bord lateral de la langue. [60]

2. Le syndrome de Gougerot-Sjögren et syndrome sec

Le Syndrome de Sjögren (*SG*S) est une maladie inflammatoire auto-immune chronique des glandes exocrines, touchant en particulier les glandes salivaires et lacrymales. Le trouble immunitaire implique l'infiltration lymphocytaire progressive des glandes salivaires et lacrymales, avec l'activation polyclonale de lymphocytes B et la production d'auto-anticorps (anticorps antinucléaires, auto-anticorps SSA ou antigène SSB et le facteur rhumatoïde). Le signe le plus marquant et le critère de diagnostic de base pour ce syndrome sont la présence de sialadénite lymphocytaire focale lors d'une biopsie des glandes salivaires mineures. La progression des foyers lymphocytaires péri-canalaires se fait parallèlement à la destruction des cellules acineuses, à la dilatation des conduits lobulaires et à l'hyperplasie des cellules myoépithéliales des glandes touchées. [50, 51, 52, 53]

SGS peut se produire seul, il est dit primaire ou en association avec d'autres maladies du tissu conjonctif, SGS secondaire. Bien que la xérostomie et la xérophtalmie soient de loin les symptômes les plus importants de SGS primaire, un large éventail de manifestations systémiques peut se produire, compliquant la maladie mais conduisant à sa découverte.

Une autre manifestation associée au virus C est le syndrome sec lié à une sialadénite lymphocytaire modérée. Pour rappel, la sialadénite est une tuméfaction qui correspond à une inflammation des glandes salivaires. Elle peut être associée au virus de l'hépatite C.[57]
Plusieurs éléments ont initialement suggéré l'existence de liens entre le SGS et l'infection par le VHC: association fréquente entre la cryoglobulinémies mixtes (CM) et VHC, prévalence élevée du SGS au cours des CM essentielles, fréquence de détection du VHC dans la salive. Ces hypothèses ont semblé trouver une confirmation dans la première étude de Haddad et al, qui rapportait une sialadénite lymphocytaire chez 57% des patients infectés par le VHC vs 5% d'un groupe de sujets témoins. Toutefois, seulement 1/3 des patients avaient une xérostomie, mais une absence de xérophtalmie ou d'AC anti-SSA ou anti-SSB (auto-anticorps habituellement trouvés au cours du SGS). [57]

La production de cryoglobulémie mixte (CM) représente la plus fréquente des manifestations extra-hépatiques associée au VHC. Les CM sont des complexes immuns circulants qui précipitent à froid et se solubilisent au réchauffement. Elle se manifeste principalement par l'apparition de vascularites au niveau de petits vaisseaux sanguins.
De nombreuses études prospectives incluant des séries de patients non co-infectés par le VHB et VIH, avec la recherche d'ARN viral dans le sérum et/ou cryoprécipité ont démontré les liens étroits entre la CM et le VHC.
En effet, 55 à 95 % des patients avec une CM symptomatique présentent des AC anti-VHC dans leur sérum. Réciproquement, le suivi prospectif de cohortes de patients infectés par le VHC a montré la présence d'une CM chez 36 à 55% chez ces patients. [55]

Plusieurs facteurs épidémiologiques et biologiques sont associés à la production de CM comme le sexe féminin, une consommation d'alcool supérieure à 50mg/j, une fibrose hépatique extensive, la présence d'une stéatose.
Ces manifestations cliniques peuvent être cutanées (purpura), rhumatismales, neurologiques et provoquer un SGS ou syndrome sec.

Des études ultérieures ont permis de mieux définir les liens entre le VHC, le syndrome sec et le SGS:

- Des AC anti-VHC sont retrouvés dans 4 à 19% des patients présentant un SGS primaire préalablement diagnostiqué, au test ELISA.
- La prévalence du syndrome sec et/ou oculaire est de 9 à 67% chez des patients infectés par le VHC.

Si un syndrome sec buccal et/ou oculaire est fréquemment présenté chez les patients chroniquement infectés par le VHC, l'association VHC-SGS est beaucoup plus rare. [58]

NB: Les écarts importants sont liés aux critères variables de définition du syndrome de SGS, des différentes façons de réaliser le test ELISA et de la localisation géographique des études effectuées.

De plus, une étude multi-centrique réalisée par le "SGS-HCV Study Group" a comparé 137 patients infectés par le VHC et porteurs de SGS à 400 patients atteints de SGS primitif permettant de préciser les caractéristiques du SGS associé au VHC. Les résultats montrent que les manifestations glandulaires sont aussi fréquentes dans les deux groupes mais que les signes cliniques de vascularites et la présence de neuropathies périphériques sont plus souvent observés chez les porteurs de VHC.
Ainsi, le profil immunologique du SGS associé au VHC est caractérisé par la fréquence de CM (par les vascularites), de la rareté des AC anti-SSA et anti-SSB.[56]

Environ 15% des patients atteints de CM ont SGS alors que 80 à 100% ont une infection par le VHC (Gorevic et al, 1980; Dammacco et al, 2001). Le VHC est donc rare chez les patients souffrant de SGS sans CM. [50]

La survenue d'une sialadénite auto-immune typique chez les patients porteurs du VHC est similaire à celle expliquée dans le SGS primaire ce qui suggère que le VHC pourraient être effectivement impliqué dans la pathogénèse du SGS avec toutefois un mécanisme lésionnel différent. Cette pathogénèse passe par l'intermédiaire d'une infection directe et la prolifération du virus dans les glandes salivaires ; le mimétisme moléculaire entre le VHC et la glande salivaire et la formation de complexes immuns contenant le virus.

En effet, son infection directe des glandes peut être expliquée par sa lointaine liaison avec la famille des flavivirus, virus capables d'infecter les glandes salivaires. Des anti-gènes du VHC ont été détectés par immunohistochimie dans des cellules épihéliales des glandes salivaires. En particulier, le VHC semble infecter et se répliquer dans les cellules épithéliales des glandes salivaires acini entraînant une hyposalivation.[50]

L'examen des glandes salivaires de patients infectés par le VHC objective des lésions différentes de celles retrouvées au cours du SGS:

- L'infiltrat cellulaire est péri-capillaire et non péri-canalaire
- L' infiltrat lymphocytaire est important
- Il y a une absence de destruction des canaux glandulaires.

Malgré toutes ces études menées, l'implication du VHC dans la pathogénèse du SGS reste floue et un sujet de débat entre de nombreux auteurs.

Figure 21: Patient avec le VHC et le SGS. Hyposalivation, dents usées, cariées. [60]

De plus, selon une étude menée par Aghemo et al en 2011, environ 12% des patients infectés par le VHC recevant un traitement interféron pegylé/ribavirine ont finalement développé une xérostomie pendant la thérapie, augmentant à son tour le risque de symptômes tels que caries, érosions, parodontopathies. Le syndrome de bouche sèche proviendrait d'une inhibition réversible de la fonction des glandes salivaires.[54, 59]

3. Le lymphome non hodgkinien

Le lymphome non hodgkinien (LNH) est un cancer du système immunitaire qui se développe à partir des lymphocytes B et T. Il atteint généralement les ganglions mais peut présenter des localisations extra-ganglionnaires (glandes exocrines, foie, estomac..). Le LNH occasionne une destruction de l'architecture ganglionnaire folliculaire ou diffuse.
La région de la tête et du cou est le deuxième endroit le plus commun à l'apparition de LNH extra-ganglionnaires. La présentation clinique varie selon le site et le type de LNH, mais souvent, il se manifeste comme une masse qui peut s'ulcérer. Les lésions peuvent se produire dans l'os et provoquer un gonflement, des symptômes neurologiques et un déchaussement des dents. Il peut y avoir des symptômes systémiques qui incluent un gonflement indolore des ganglions lymphatiques, de la fièvre, des sueurs nocturnes, de la fatigue, de la perte de poids, des éruptions cutanées et des douleurs. [58, 60]

Figure 22: lésion orale d'un lymphome Non-Hodgkinien. [60]

Le lymphome à cellule B non hodgkinien peut être une complication du syndrome de Goujerot Sjögren et de l'infection chronique par le virus de l'hépatite C associés à une cryoglobulinémie mixte.
Dans une étude multicentrique italienne, le risque estimé pour les troubles lymphoprolifératifs a été jugée 35 fois plus élevé chez les patients atteints de CM que dans la population générale (Monti et al, 2005). [58]

En effet, alors que les hépatocytes sont le réservoir principal et l'espace de réplication pour le virus, le VHC est aussi potentiellement lymphotrope. Le compartiment lymphoïde est considéré comme un "repaire viral" permettant éventuellement la persistance du virus après traitement. La voie exacte de l'infection du VHC conduisant au développement d'un lymphome n'est pas claire mais plusieurs mécanismes ont été rapportés. [61, 62]

Dans une étude visant à caractériser les manifestations cliniques et immunologiques de patients atteints de syndrome de Goujerot Sjögren et développant un lymphome à cellule B; Ramos-Casals et al ont pu montrer le rôle important que joue le syndrome de Gougerot Sjögren (SGS) et la cryoglobulinémie dans le développement du lymphome. Le type le plus fréquent de lymphome à cellule B trouvé chez les patients avec SGS-VHC est le lymphome de MALT (mucosa-associated lymphoid tissue) développé dans les glandes salivaires principales ou plus rarement dans les glandes accessoires. Or, les patients atteints uniquement du VHC ont tendance à développer un lymphome de haute malignité. Cette différence montre bien l'importance du SGS dans la lymphomagénèse des patients atteints de SGS-VHC. [63]

De plus, les patients atteints d'un lymphome ont une fréquence plus élevée d''élargissement de la parotide et de vascularite. Dans le SGS primaire, l'élargissement de la parotide est considéré comme un un signe clinique très évocateur de lymphome, tandis que les fonctions de vascularite sont étroitement associées à la cryoglobulinémie, les cryoglobulines étant des facteurs prédictifs de développement de lymphome. [63]

4. Autres Manifestations

D'autres manifestations orales peuvent se produire chez les individus atteints de cirrhose initialement infectés par le VHC:

- un carcinome buccal:

Une augmentation de la prévalence de l'infection par VHC chez les patients atteints d'un carcinome épidermoïde a été rapportée par Nagao et al. Des brins ARN-VHC positifs et négatifs ont été détectés dans les tissus cancéreux oraux. Le VHC est une cause fréquente de cirrhose du foie qui peut représenter un facteur de risque indépendant pour les cancers de la bouche. [49]

- le purpura thrombopénique auto immun:

C'est une maladie auto immune bénigne non cancéreuse du sang qui se traduit par une baisse anormale du nombre de plaquettes de sang et un risque accru de saignement. Elle est caractérisée par la présence dans le sérum d'anticorps anti-plaquettes et à l'absence d'une autre étiologie susceptible d'expliquer la thrombopénie.
Au niveau buccal, elle se traduit par l'apparition d'épistaxis, de gingivorragies ou encore de bulles hémorragiques.

Au cours des purpuras thrombopéniques immunologiques, la présence d'anticorps anti-VHC est retrouvée chez 10 à 19% des patients. Inversement, une thrombopénie est retrouvée chez 41% des patients présentant une hépatite C chronique versus 19% de patients infectés par le virus de l'hépatite B. La présence d'anticorps anti-plaquettes est notés chez 88% des patients VHC thrombopéniques, et l'ARN viral présent dans les plaquettes 8 fois sur 10. L'effet favorable des traitements anti-VHC dans certaines thrombopénies auto-immunes résistantes aux traitements habituels semble renforcer l'hypothèse d'un lien non fortuit entre certaines thrombopénies auto-immunes et l'infection du VHC. [55, 56]

- un pemphigus:

Il est caractérisé par une perte de la cohésion des kératocytes, qui provoque la formation dans l'épaisseur de l'épithélium de bulles habituellement plates et peu tendues, parfois latentes. [24]
Deux cas de pemphigus évoluant dans la cavité orale (un vulgaire et un paranéoplasique) associés à une infection par le VHC ont été publiés (Marinho et al, 2001; Nanda et al, 2007). Le cas du pemphigus vulgaire aurait été causé par le traitement par IFN sans preuve concrète. [49]

II LES INFECTIONS DENTAIRES (d'origine endodontique ou parodontale) PEUVENT-ELLES CIBLER LE FOIE ET ALTERER SES FONCTIONS?

A/ Introduction

La cavité buccale abrite un des écosystèmes bactériens les plus complexes de l'organisme. Plusieurs centaines d'espèces de micro-organismes cohabitent dans le milieu buccal: bactéries, levures, protozoaires et virus. Cette cavité naturelle constitue avec le côlon la partie la plus septique de l'organisme humain.
Une organisation rigoureuse des bactéries se met en place dès la naissance sous forme de biofilms permettant la création d'un environnement riche en nutriments et protégeant les bactéries des agressions environnementales ou des agents antimicrobiens. Dans un état de santé sain, un équilibre s'installe entre ces bactéries et la réponse immunitaire de l'hôte. [64, 65]

Cependant, dans certaines circonstances, un changement se produit dans la microflore résidente, transformant cette communauté d'une population commensale en un pathogène enrichi. Selon les cas, l'hôte peut répondre à cette colonisation pathogène par une réponse immunitaire, parfois insuffisante, pouvant conduire soit à la rupture de l'attachement entre la dent, la gencive et l'os alvéolaire; soit si l'infection est d'origine pulpaire, à une lésion péri-apicale. Que ce soit la poche parodontale ou la lésion péri-apicale d'origine endodontique, toutes deux procurent un environnement anaérobie protégé, riche en sang et en nutriments dérivés du sang, et agit ainsi comme un réservoir pour les agents pathogènes et les molécules inflammatoires. La proximité de ces bactéries avec l'apport vasculaire du parodonte et la dégradation de l'intégrité épithéliale pendant la progression de la maladie prédispose à des états de bactériémie lorsque le biofilm est perturbé. [66, 67]

Les bactéries buccales, les produits bactériens (LPS…), les toxines et les produits inflammatoires (interleukines, cytokines, TNFα…) peuvent métastaser sur des sites non oraux en passant dans la circulation systémique à la fois pendant les procédures simples d'hygiène buccale (brossage dentaire) et les procédures dentaires (avulsion, détartrage, endodontie) déclenchant des réactions inflammatoires dans les organes cibles. [67, 68]

Des recherches importantes ont été menées sur les mécanismes sous jacents qui relient la parodontite aux troubles systémiques, ce qui a entraîné le développement d'une nouvelle branche de la parodontie appelée "médecine parodontale". Effectivement, outre son effet sur les tissus dentaires, la maladie parodontale a été liée à une multiplicité de maladies systémiques, y compris les maladies cardiovasculaires (athérosclérose, endocardite, accident vasculaire cérébral), le diabète sucré, les naissances prématurées et hypotrophie du nouveau né, les maladies respiratoires (pneumonie et broncho-pneumopathie chronique obstructive). [64, 68]
Qu'en est-il alors de son effet sur le foie?

B/ Implications des bactéries orales dans les maladies du foie

L'étiologie microbienne de la maladie parodontale fait l'objet de nombreuses recherches depuis longtemps. Environ 400 espèces ont été détectées dans le sillon gingival; parmi elles Porphyromonas gingivalis (PG) et Tannarella forsythia, considérées comme des pathogènes majeurs de la parodontite. Le microbiote sous gingival a été classé en plusieurs complexes indiqués par différentes couleurs: le rouge étant le plus pathogène et le jaune le moins invasif. [67]

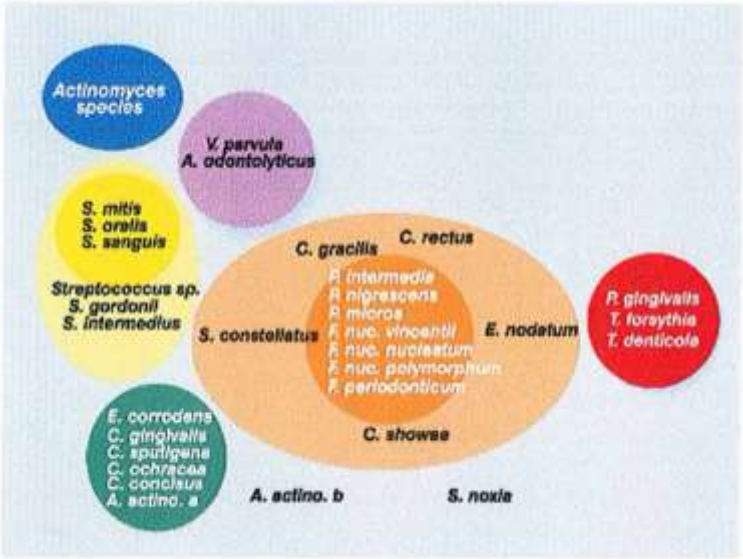

Figure 23: Les complexes bactériens de la plaque dentaire (Socransky SS and Haffajee AD, 2005) [65]

1. Porphyromonas gingivalis (PG)

Porphyromonas gingivalis est une bactérie anaérobie orale à Gram négatif, qui participe à des formes sévères de parodontite. Elle est un composant important du microbiote oral et un bon colonisateur de l'épithélium oral. Une série de rapports suggère que l'infection par PG est associée à plusieurs maladies systémiques comme les maladies cardio-vasculaires, les naissances prématurées, la polyarthrite rhumatoïde, le diabète…
L'inflammation parodontale entraîne souvent des ulcères superficiels au niveau du sillon gingival, où les capillaires sanguins sont exposés aux biofilms microbiens. Les pathogènes parodontaux comme PG ou Aggregatibacter actinomycetemcomitans (AA) peuvent alors être libérés dans la circulation sanguine. [67]

La maladie du foie gras non alcoolique (NAFLD) et la stéatohépatite non alcoolique (NASH), manifestations hépatiques du syndrome métabolique, touchent environ un quart de la population mondiale. Elles présentent une accumulation excessive de graisse hépatique et la NAFLD est la forme la plus fréquente d'affection hépatique chronique rencontrée dans les pays développés. De nombreux facteurs sont impliqués dans la pathogénèse de la NAFLD/NASH, y compris l'obésité, la résistance à l'insuline, le stress oxydatif et le dysfonctionnement mitochondrial. [66]

Récemment, l'implication d'une infection par Porphyromonas gingivalis dans le mécanisme d'apparition de NAFLD a été rapportée. En effet, des essais humains et des expériences sur des animaux ont confirmé la présence de PG dans les tissus hépatiques.

D'après certaines études, la prévalence de l'infection par PG est significativement plus élevée chez les sujets atteints de NASH que chez les sujets sains. Une comparaison entre des patients atteints de NASH avec présence ou absence de PG a permis d'observer une diminution importante d'albumine sérique. Ces résultats indiquent que la diminution de la fonction hépatique peut être accélérée chez les patients positifs à PG. De plus, il a été observé une tendance, mais non significative, à une augmentation d'acide hyaluronique et de collagène IV 7S, indices de progression de la fibrose hépatique. Ainsi, la fibrose hépatique et la diminution de la fonction hépatique pourraient être exacerbées chez les patients positifs à PG, bien que la destruction du foie ne soit pas aussi marquée.[69]

Un cas de décès par septicémie causée par une infection dentaire par PG chez une femme en obésité morbide atteint d'une cirrhose liée à la NASH a été rapporté. A l'autopsie et à l'examen histologique, le foie atrophique présentait des formations nodulaires, une infiltration modérée de cellules inflammatoires, une fibrose généralisée et, plus étonnant, la présence de Porphyromonas gingivalis dans les hépatocytes. A l'examen buccal, une parodontite chronique a été observée. [70]
Selon les rapports de chercheurs, le taux de progression vers la NASH est plus élevé chez les souris nourries avec un régime alimentaire riche en matières grasses et dont les cavités pulpaires sont infectées par PG que chez les souris non infectées par PG. D'autre part, l'apparition de la NASH avec une infection de PG n'a pas été trouvée dans le groupe qui a reçu une alimentation normale, ce qui suggère que cette infection a donné lieu à une réponse inflammatoire après l'accumulation de graisse dans le foie. [70]

L'infection de Porphyromonas gingivalis peut alors être considérée comme un facteur prédictif indépendant pour le développement de la NAFLD et peut contribuer à la progression d'autres maladies du foie.

2. Aggregatibacter actinomycetemcomitans (AA)

Aggregatibacter actinomycetemcomitans est une bactérie exogène qui est associée à la parodontite chez les jeunes individus et qui a la capacité de produire des facteurs de virulence. Des études ont montré que AA génère certains produits qui peuvent inactiver et échapper aux défenses immunitaires. [67, 71]

Virulence Factors That Modulate Immune System	Leukotoxin of RTX(repeats in toxin) family.
	Super antigen producing T cell apoptosis.
	Cell cycle modulatory protein called as cytolethal distending toxin.
	Fc binding protein termed as Omp34.
	Monocyte/macrophage modulating protein and neutrophil chemotaxis inhibitor
Virulence factors inducing tissue destruction	Lipopolysaccaride(LPS) present on the bacterial cell wall
	Secreted proteins like cell stress protein.

Figure 24: Facteurs de virulence d'Aggregatibacter actinomycetemcomitans. [71]

Selon des études récentes, le parodontopathogène à Gram négatif AA et ses facteurs de virulence peuvent facilement pénétrer dans la circulation sanguine au travers des procédures quotidiennes de routine, telles que le brossage de dents et la mastication des aliments. L'invasivité de cette souche augmente le risque potentiel de maladies systémiques. [67]

Dans une étude animale, AA, retrouvé dans le tissu hépatique après son inoculation intraveineuse chez des souris déficientes en apolipoprotéine E, aurait induit une insuffisance hépatique modérée. L'expérimentation a démontré que AA a entraîné l'infiltration de cellules inflammatoires mononucléaires péri-vasculaires dans le foie. L'infection par AA s'est donc manifestée par une modification inflammatoire sévère du foie, corrélée positivement à des marqueurs sériques de l'inflammation tels que les interleukines IL-1β, IL-12, IL-10, IL-6; le facteur de nécrose tumorale α (TNFα) et l'interféron γ (INFγ). [72]

3. Relation entre les bactéries parodontales et le dysfonctionnement de l'axe intestinal: Répercussion sur le foie.

Dans des conditions physiologiques, les bactéries de l'intestin sont dites commensales et assurent la digestion des aliments, renforcent le système immunitaire et empêchent les pathogènes d'envahir les tissus et les organes. Cependant, une fois que la dysbiose se produit et que les bactéries nuisibles deviennent prédominantes, les agents nocifs comme les toxines bactériennes et les métabolites peuvent endommager la paroi épithéliale de l'intestin. Ceux-ci sont ensuite absorbés dans la circulation systémique au travers l'épithélium rompu, entraînant une altération de divers tissus et organes tels que la rate, le coeur, le foie… [66, 67]

Un modèle hypothétique de l'avancée du développement de la NASH est le modèle de multiples impacts parallèles, dans lequel des troubles métaboliques comme la lipotoxicité, la résistance à l'insuline et la dysbiose conduisent à des processus pro-inflammatoires. Or, les maladies signalées comme étant affectées par la maladie parodontale (y compris NASH) sont souvent décrites en association avec la dysbiose du microbiote intestinal. [73, 74]

Figure 25: Les mécanismes potentiels pour lesquels le microbiote de l'intestin contribue à la pathogénèse de la NAFLD/NASH. [73]

De nombreuses études ont démontré que les bactéries dérivées de l'intestin peuvent contribuer à la progression des maladies du foie. Bien que ces études se concentrent sur les bactéries intestinales, il a été émis comme hypothèse que certaines bactéries peuvent avoir surgi de la cavité buccale. Les bactéries parodontopathogènes peuvent-elles être mises en cause?

Les mécanismes proposés pour les maladies parodontales induisant une inflammation systémique ont inclus l'effet direct des agents infectieux ou de leurs produits et l'augmentation de l'expression des cytokines et des chimiokines. Cependant, récemment d'autres mécanismes ont été inclus: la translocation de bactéries parodontopathogènes avalées du système intestinal vers le système de circulation, l'altération de la composition microbienne intestinale et l'augmentation de la perméabilité de l'épithélium intestinal induite par la présence de bactéries pathogènes orales.

Selon une étude dirigée par Mayuka Nakajima et al, l'administration orale répétée de Porphyromonas gingivalis entraînerait une altération du microbiote intestinal et une dysfonction de la barrière intestinale ce qui aurait pour effet de disséminer les entérobactéries dans le foie provoquant une endotoxémie, une inflammation du foie et du tissu adipeux.Une autre hypothèse a suggéré la translocation de PG du système intestinal vers la circulation systémique pour atteindre le foie via la veine porte. [75]
Cependant, lors d'une expérimentation animale, bien que PG ait été détecté dans le contenu jéjunal et iléal, PG n'a pas été retrouvé dans le sang contrairement à d'autres ADN bactériens.
Par conséquent, il est probable que les endotoxines détectées ne proviennent pas de PG.
Etant donné que des découvertes récentes ont impliqué le microbiote intestinal comme facteur impliqué dans les maladies métaboliques comme le diabète de type 2, la polyarthrite rhumatoide, la NASH... qui sont elles aussi associées à la maladie parodontale; il est raisonnable de supposer que les changements systémiques observés pourraient être imputables à ce microbiote intestinal altéré par des bactéries parodontopathogènes comme PG. [76]

De plus, des bactéries comme PG ou Selenomonas noxia sont présentes en grande quantité dans la salive lors de parodontite modérée à sévère. Or il a été estimé qu'environ 1 gramme de bactéries est avalé avec 500 à 1550 ml de salive par jour; il est donc plausible que la microbiologie salivaire affecte la formation de bactéries dans le tractus gastro-intestinal provoquant sa dysbiose, puisque celle-ci est distincte de la flore bactérienne de l'intestin. [67]

Cependant, leur mécanisme d'action sur le microbiote intestinal reste encore mal connu mais il a été suggéré que des mécanismes observés dans la destruction du tissu parodontal peuvent également se produire dans l'intestin.

C/ Mécanismes d'action des bacétries parondontales sur le foie

D'après de nombreuses études, des bactéries parodontopathogènes ont été détectées dans les tissus hépatiques indiquant ainsi que ces mêmes bactéries et leurs produits peuvent rentrer à partir de la lésion dentaire dans la circulation sanguine et affecter l'état du foie. Ces voies comprendraient la progression métastasique de l'infection de la cavité buccale par bactériémie, par dissémination systémique de produits bactériens et par dissémination de médiateurs inflammatoires et de complexes immunitaires. [67, 77]

1. Les médiateurs pro-inflammatoires [65, 67]

Les médiateurs de l'inflammation tels que TNFα et certaines interleukines peuvent conduire au recrutement de neutrophiles et causer des lésions aux hépatocytes et aux cellules endothéliales vasculaires en libérant des toxines et des protéases. Des essais humains et des expérimentations animales ont confirmé la production de molécules pro-inflammatoires in vivo et ex vivo chez les patients et animaux atteints de cirrhose. [67]
La majorité des effets médiés par les cytokines immunorégulatrices est, d'une part, leur implication dans la fonction de protection et, d'autre part, leur implication dans la pathogénèse de nombreuses maladies. TNFα, IL-1, IL-6 auraient un rôle clé dans la régénération du foie, cependant leur rôle protecteur serait considérablement réduit lorsque le foie est altéré. Seule une augmentation de courte durée de cytokines IL-1, IL-6 et TNFα est nécessaire pour amorcer la croissance cellulaire hépatique. Le manque de contrôle du processus peut conduire à une inhibition de la synthèse de protéines par les hépatocytes, une inhibition de la néoglucogénèse, une perturbation de la respiration mitochondriale et une induction de l'apoptose hépatocellulaire. La persistance de cytokines pro-inflammatoires peut donc conduire à la progression de la cirrhose du foie.

De plus, le foie agit comme première défense du corps contre les bactéries et les composants microbiens. Ces agents pathogènes tels que les médiateurs inflammatoires présents dans le sang génèrent un fardeau immunologique et hormonal initial au foie. De plus en plus de preuves indiquent que les médiateurs pro-inflammatoires induits par la parodontite peuvent contribuer à ce fardeau.

Lors de maladies parodontales, la colonisation de l'épithélium gingival et l'invasion des tissus sous-jacents par les bactéries de la plaque, conduisent à une réponse inflammatoire locale responsable de la destruction tissulaire.
Les principales bactéries impliquées dans la maladie parodontale telles que Porphyromonas gingivalis ou Aggregatibacter actinomycetemcomitans, sont susceptibles de stimuler in vitro des monocytes sanguins et gingivaux. Cette action conduit à la synthèse et à l'excrétion des principales cytokines de l'inflammation (TNFα, IL-1β, IL-6). Ces mêmes bactéries sont susceptibles de sécréter diverses protéines (toxines, enzymes) capables d'agir directement sur les cellules environnantes. Ainsi, ces produits de sécrétion bactérienne, grâce à leur activité toxique, enzymatique, immune-modulatrice ou anti-phagocytaire, contribuent à la destruction tissulaire environnante et à la pérennisation de la réaction inflammatoire. De plus, leur effet chimioattractant sur les neutrophiles les implique dans l'induction de synthèse de molécules d'adhérence à la surface des neutrophiles sanguins qui participent à la réaction inflammatoire par libération de médiateurs et de radicaux libres. [65]
Ces cytokines pro-inflammatoires sont impliquées dans la progression de maladies du foie comme la cirrhose.

1.1 Les lipopolysaccharides

Un des principaux constituants bactériens impliqué dans la réaction inflammatoire est le lipopolysaccharide (LPS), une endotoxine composante majeure de la membrane externe des bactéries à Gram négatif. LPS est considéré comme le principal facteur dans la pathogénèse de choc septique et est l'un des stimulateurs les plus puissants des réponses sécrétoires des macrophages. Lorsqu'il est exposé aux macrophages, ceux-ci se mettent à sécréter une grande variété de médiateurs pro-inflammatoires tels que TNFα, IL-1, l'oxyde nitrique (NO); médiateurs impliqués dans la pathogénèse de la destruction tissulaire dans la maladie parodontale. [67]

Comme vu précédemment, Porphyromonas gingivalis et Aggregatibacter actinomycetemcomitans sont considérés comme facteurs de risque critiques dans la progression de la NASH. Ils exacerberaient la stéatohépatite par induction de cytokines inflammatoires dans le foie. Ces bactéries à Gram négatif possèdent sur leur membrane externe le lipopolysaccharide (LPS). Les LPS libérés par les bactéries parodontopathogènes peuvent affecter le système immunitaire en se liant à certains récepteurs comme CD14, les récepteurs Toll Like (TLR). [77]

Selon les recherches effectuées, trois récepteurs TLR2, TLR4 et TLR9 sont mis en cause dans l'induction de cytokines pro-inflammatoires pouvant détériorer le foie, mais ici seuls TLR2 et TLR4 nous intéressent.

Les récepteurs de type Toll sont des récepteurs de reconnaissance de motifs moléculaires dérivés de bactéries ou de virus. Ils interviennent au cours des mécanismes de l'immunité innée en reconnaissant ces motifs moléculaires. La signalisation du récepteur TLR permet de déclencher la défense de l'hôte contre les agents pathogènes envahissants en induisant la production de cytokines pro-inflammatoires dans les cellules immunitaires. Cependant, la surexploitation de la signalisation TLR ou de la rupture de tolérance TLR engendrent la production d'une grande quantité de cytokines inflammatoires conduisant finalement à des lésions tissulaires. [78]

Dans le foie, ces récepteurs sont retrouvés dans les cellules de Kupffer, les macrophages résiduels du foie et dans les cellules stellaires hépatiques. La liaison de ligands (pathogènes ou endotoxines tels que LPS) à TLR2 ou TLR4 induit l'activation du Facteur Nucléaire Kappa B (NFκB) ce qui entraîne la libération accrue de cytokines de l'inflammation (IL-1, IL-6, IL-12, IL-10, TNFα et INFγ), de chimiokines (tels que MCP-5, MIP-1, NO) et d'espèces réactives de l'oxygène (ROS). [67]

Les preuves accumulées indiquent l'importance de la signalisation TLR4-LPS dans la progression de la NASH. Dans une étude menée chez l'animal, il a été confirmé que l'administration de LPS génère des changements dans la fonction des cellules de Kupffer (qui expriment le plus haut niveau de TLR4 dans le foie) et augmente la sensibilité du parenchyme hépatique au TNFα chez des souris obèses. Des expériences animales supplémentaires ont démontré que le TNFα induit par les LPS et son interaction ultérieure avec la signalisation de TLR2 favoriseraient la NASH. [79]

Il a été prouvé que l'administration de LPS provenant de PG chez des souris obèses régule à la hausse l'expression de TLR2, de TLR4 et de cytokines pro-inflammatoires dans les hépatocytes. Les bactéries orales stimulent également l'expression de molécules co-stimulatrices, CD80/CD86 par liaison aux TLR4 activant les cellules T, induisant la production de cytokines pro-inflammatoires et pouvant exacerber une inflammation au niveau du foie. [80]
Il semblerait que PG-LPS joue un rôle critique dans la progression de la fibrose dans un foie stéatique par la voie LPS-TLR via la surproduction de TNFα et IL-1.

D'autre part, un second mécanisme a été révélé dans la progression de la NAFLD/NASH: l'activation de la voie IL-1β à travers l'inflammasome NALP3. [66]

Les NALP sont les composants récepteurs d'une plate forme multiprotéique qui n'est autre que l'inflammasome. Ils détectent des signaux de danger qui régulent à la hausse l'inflammasome permettant le clivage protéolytique de la pro IL-1β et pro IL- 18 pour générer des formes actives d'IL-1β et IL-18 par activation de la caspase 1 à travers la protéine adaptatrice ASC.

Récemment, il a été rapporté que l'inflammasome NALP3 hépatocellulaire sent les signaux de danger associés à l'obésité (cholestérol, acide palmitique) et contribue à l'inflammation induite par l'obésité et la résistance à l'insuline. Une régulation positive des composants de l'inflammasome NALP3 dans des modèles murins de NASH et dans des foies humains et son activation fonctionnelle par la voie IL-1β ont été décrites. Il a aussi été suggéré qu'en plus des signaux associés à l'obésité comme le cholestérol ou l'acide palmitique, les LPS exogènes pourraient amplifier l'activation de l'inflammasome situé dans les macrophages hépatiques ou cellules de Kupffer. Son administration exogène augmente le niveau d'IL-1β et l'expression d'inflammasomes dans le foie atteint de stéatose. TLR4 est le principal récepteur de l'endotoxine qui induit l'activation de l'inflammasome. [81, 82]
De plus, une infection endodontique par PG chez des souris traitées avec un régime riche en graisses a entraîné une expression régulée à la hausse de TLR2, l'activation d'inflammasome dans le foie et enfin une exacerbation de la NASH. Ainsi, en plus de la signalisation TLR4, PG semble activer la voie TLR2-inflammasome favorisant la progression de la NASH via la surproduction de cytokines comme IL-1β, IL-6, IL-8, TNFα… [66, 77]

Un traitement parodontal de trois mois sur des poches parodontales de plus de 5mm a amélioré de façon significative le niveau sérique d'ASAT et ALAT, marqueurs représentant le dommage hépatique. [66]

Nous pouvons en déduire que l'inflammation orale médiée par PG est un facteur de risque possible et peut être impliquée dans l'aggravation du NAFLD/NASH par l'axe de l'inflammation du TLR-NALP3.

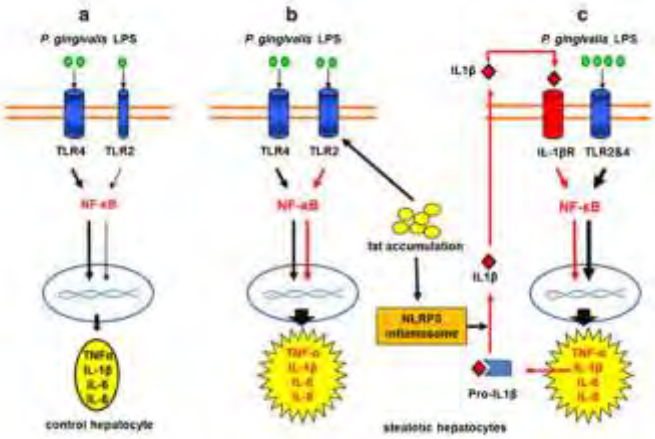

Figure 26: Mécanismes proposés dans la régulation des cytokines pro-inflammatoires par PG-LPS dans les hépatocytes stéatiques. [77]

a. PG-LPS induit une production de cytokines pro-inflammatoires principalement par la voie TLR4 dans les hépatocytes témoins.
b. Production de cytokines pro-inflammatoires par la voie TLR2. Dans les hépatocytes stéatiques, l'expression de TLR2 est régulée à la hausse.
c. Amplification de la voie IL-1β activée par les inflammasomes NLRP3 (NALP3). La pro IL-1β est clivée en IL-1 active, et cette dernière induit, à son tour, une production de cytokines pro-inflammatoires additives.

1.2 Les peptidoglycanes

Le peptidoglycane est un polymère des parois bactériennes avec des fonctions pro-inflammatoires et immuno-régulatrices. Le polymère est présent dans toutes les bactéries, y compris les organismes à Gram positif et à Gram négatif. [67]

Au niveau du parodonte, lors d'une agression, les pathogènes à Gram positif riches en peptidoglycanes fixent les cellules résiduelles du parodonte (cellules épithéliales, fibroblastes, cémentoblastes, ostéoclastes) et immunitaires (macrophages, lymphocytes NK) permettant l'activation de la voie NFκB et la production, par ces dernières, de cytokines inflammatoires, de chimiokines et de protéases entre autres. [67]
Les peptidoglycanes des bactéries orales circulantes sont aussi capables de stimuler les polynucléaires neutrophiles et d'induire la production de cytokines. Ainsi, les peptidoglycanes isolés de pathogènes du parodonte semblent agir comme des facteurs de virulence. [65]

Comme les LPS, les peptidoglycanes contribuent à l'activation des cellules immunitaires (macrophages, polynucléaires neutrophiles…) en se liant au récepteur TLR2. De plus, ils peuvent être reconnus par le système du complément et des récepteurs spécifiques entraînant la production de TNFα, IL-1β, IL-6, IL-8, MIP-1α et NO. [83, 84, 85]
Une étude menée par Forner et al a montré une augmentation des taux plasmatiques d'IL-6 chez les patients atteints de parodontite bactérienne. La bactériémie se produit fréquemment après un traitement dentaire. L'inflammation parodontale peut influencer l'incidence, l'ampleur et la durée de la bactériémie. La présence de bactéries orales circulantes ou de composants bactériens peut induire une synthèse de cytokines dans les cellules sanguines, ce qui peut contribuer au développement ou exacerbation de certaines affections systémiques notamment hépatique. [86]

Au niveau du foie, les récepteurs TLR2 sont présents au niveau des cellules de Kupffer et des cellules stellaires hépatiques, cellules dont le rôle dans l'immunité innée est bien connu.
Sur le même schéma que les LPS, les peptidoglycanes des bactéries impliquées dans les infections dentaires passeraient en masse dans la circulation sanguine, pouvant ainsi atteindre le foie. Ils induiraient la libération de TNFα et d'IL-1 à partir des cellules de Kupffer, cytokines impliquées dans les lésions hépatiques. Les peptidoglycanes séquestrés dans les cellules de Kupffer ou les cytokines libérées par ces cellules provoqueraient des granulomes au foie. De plus, les cellules stellaires hépatiques activeraient NFκB et produiraient une cytokine pro-inflammatoire IL-8 en se liant à ces derniers ce qui exacerberait une lésion hépatique déjà présente. [85, 87]
De plus, contrairement aux lipopolysaccharides qui sont rapidement soumis à la phagocytose et à la détoxification par les cellules de Kupffer, les peptidoglycanes provoquent une inflammation aigüe suivie d'une inflammation chronique qui peut durer des mois. [85]

1.3 Les protéines de choc thermique (heat shock proteins [HSP])

Toutes les cellules eucaryotes ainsi que procaryotes contiennent des groupes de protéines hautement conservées dont la concentration est régulée rapidement à la hausse lorsque les cellules sont exposées à des contraintes environnementales telles que des températures élevées. Ces protéines appelées protéines de choc thermique (HSP), participent à des processus physiques essentiels dans la cellule tels que le repliement, l'assemblage et la translocation de polypeptides à travers les membranes après réparation. Les HSP sont regroupées en famille en fonction de leur masse molaire et les apparentés humains et bactériens présentent une homologie semblable, partageant plus de 50% d'homologie dans la séquence des acide aminés. [67]
Depuis plusieurs années, des recherches sont effectuées sur le rôle clé que jouent les HSP bactériens dans la réponse immunitaire en activant les cellules T. Nous pensons que les protéines de choc thermique, en particulier la famille des protéines HSP60, jouent un rôle important dans la relation causale entre les infections microbiennes et l'auto-immunité en raison de la conservation de la séquence d'acides aminés au cours de l'évolution et de leur forte immunogénicité. L'homologie étendue qui existe entre HSP humains et bactériens indique que les HSP peuvent jouer un rôle dans la progression de l'hépatite. [67]

Comme vu précédemment, la parodontite est une maladie inflammatoire destructrice des tissus de soutien des dents causée par des bactéries à Gram négatif et anaérobies pour la plus grande majorité. Ces espèces bactériennes peuvent contribuer à la pathogénèse de la maladie par différents mécanismes tels que la présence d'endotoxines, de leukotoxines, de matériel capsulaire, de protéases…
Récemment, les bactéries parodontopathogènes représentatives telles que Porphyromonas gingivalis, Tannerella forsythia et Aggregatibacter actinomycetemcomitans ont montré qu'elles exprimaient des protéines de la famille de HSP60, appelées GroEL.
Les antigènes GroEL partagent un degré élevé d'homologie avec les protéines HSP60 humaines (ou du soi), et l'anticorps contre HSP60 humaines (hHSP60) réagit de manière croisée avec le GroEL bactérien parodontopathogène.
Normalement, il n'y a pas de réponse immunitaire aux antigènes du soi. Cependant dans la maladie parodontale, le système immunitaire ne pouvant différencier les HSP du soi des HSP bactériens (ou GroEL), les cellules T ayant une spécificité pour les hHSP peuvent être activées par réactions croisées et les anticorps produits par l'hôte et dirigés contre les HSP bactériens pourraient entraîner une réponse auto-immune à des structures antigéniques du soi similaires dans l'hôte. [88, 89, 90]
De plus, des cellules T qui réagissent à la fois avec GroEL de Porphyromonas gingivalis et des hHSP ont été trouvées dans le sang périphérique chez des patients atteints de maladie parodontale. Les expérimentations animales ont montré qu'une infection bactérienne notamment parodontale, peut conduire à une production élevée d'anticorps ciblant HSP60. Le mécanisme des anticorps se liant à la surface de l'endothélium pourrait être un processus de déclenchement associé à une maladie auto-immune. [91, 92]
Le profil des cytokines et chimiokines des lymphocytes T activés sont semblables à celui décrit précédemment avec un taux plus important d'INFγ. Cette synthèse de cytokines circulantes et l'augmentation des médiateurs inflammatoires peuvent alors contribuer à l'exacerbation d'affections systémiques. [90, 92]
Des taux élevés d'anticorps anti-hHSP60 et anti-GroEL-PG ont été observés chez des patients atteints d'athérosclérose ou de maladies cardio-vasculaires et ayant une maladie parodontale contrairement aux patients ayant un parodonte sain.

Cependant, des preuves restent encore à établir sur le rôle que peuvent avoir les protéines de choc thermique des bactéries orales sur la progression d'un foie altéré. [91, 92]

2. Le stress oxydatif

Le stress oxydatif est un déséquilibre entre la production et l'élimination des espèces réactive de l'oxygène (ROS), des espèces réactive de l'azote (RNS) et des radicaux libres ce qui provoque la fragmentation de l'ADN, la peroxydation lipidique et l'oxydation des potéines. Ce déséquilibre entraîne la perte de l'intégrité de la membrane, des modifications structurales et fonctionnelles des protéines et des mutations génétiques si les espèces réactives ne sont pas neutralisées par des substances anti-oxydantes. Les ROS semblent jouer un rôle important dans les réactions physiologiques et immuno-inflammatoires. [67]

La parodontite est le résultat d'interactions complexes entre les bactéries pathogènes et les réponses immuno-inflammatoires de l'hôte. La destruction du tissu parodontal serait principalement due à des médiateurs dérivés de l'hôte. De plus, les espèces réactives de l'oxygène seraient impliquées dans la pathogénèse de nombreuses maladies, y compris la polyarthrite rhumatoïde, la bronchopneumopathie chronique obstructive, l'athérosclérose et plus récemment la maladie parodontale.

Diverses études ont montré l'importance du rôle joué par les ROS dans la destruction du tissu parodontal. Il a été observé une augmentation de la synthèse de l'oxyde nitrique, des taux d'anion superoxyde et de l'activité myélopéroxydase dans un parodonte enflammé. Une augmentation de la production de ROS sans changement de l'activité anti-oxydante dans le liquide gingival des patients atteints de parodontite chronique a été rapportée. Ce changement de l'état d'oxydation-réduction local engendre l'activation du facteur nucléaire kappa B (NFκB) par les cellules immunitaires environnantes déclenchant la production et l'activation de médiateurs pro-inflammatoires et conduisant ainsi à la destruction du parodonte. [67]

Récemment, l'effet de la parodontite sur les ROS circulantes et le stress oxydatif a été démontré. Une association positive entre la maladie parodontale et les niveaux sanguins de ROS a été observée lors de nombreuses études:

- Des marqueurs tels que le malondialdéhyde (MDA) ou 4-hydroxyalcanal (4-HDA), produits de la peroxydation lipidique des acides gras polyinsaturés, ont été retrouvés en grande quantité dans le fluide gingival de patients atteints de parodontite suggérant une augmentation de la peroxidation lipidique (LPO) dans le parodonte et l'environnement oral. Cette forte concentration de marqueurs de la peroxydation lipidique indique alors une augmentation du stress oxydatif dans le parodonte lésé. Dans une étude animale, des taux importants de MDA plasmatiques ont été observés chez des rats atteints de parodontite chronique. Effectivement, la comparaison entre des rats avec un parodonte sain et ceux atteints de parodontite a montré que le niveau sanguin de peroxydation lipidique était beaucoup plus élevé chez les rats atteints de parodontite que chez les sujets sains. [93, 94, 95]

Dans les lésions parodontales, les polynucléaires neutrophiles génèrent des quantités excessives de ROS. Les ROS pénètrent dans la circulation sanguine à partir du site d'inflammation parodontale et oxydent les lipides circulants. Bien que la toxicité du peroxyde lipidique circulant soit faible, il reste dans la circulation pendant une longue période, pouvant affecter progressivement plusieurs organes, dont le foie.

- L'ion superoxyde, un des principaux dérivés réactifs de l'oxygène, est principalement produit par les monoamines oxydases, appelées protéines NADPH-oxydase (NOX). Ces protéines NOX ont d'abord été décrites dans les phagocytes où l'éclatement respiratoire fonctionne comme un important mécanisme de défense contre les bactéries. Ultérieurement, un membre de la famille de la NADPH-oxydase, NOX4 a été détecté dans les cellules endothéliales, les fibroblastes, les kératinocytes, les ostéoclastes et les ostéobastes.
Dans une étude menée par Gölz et al, des fibroblastes humains du ligament parodontal ont été stimulés par des lipopolysaccharides provenant de Porphyromonas gingivalis dans des conditions d'hypoxie. Les résultats ont montré que les LPS-PG semblent augmenter la concentration d'ions superoxydes, le niveau d'expression de ROS, et de cytokines pro-inflammatoires dans les fibroblastes gingivaux. De plus, l'hypoxie et les LPS-PG induiraient une augmentation de l'ARNm de NOX4, enzyme régulatrice du remodelage osseux et une diminution de la catalase, enzyme antioxydante. Tandis que les niveaux physiologiques des ROS générées par NOX4 dans les cellules du ligament parodontal pourraient faciliter le remodelage osseux alvéolaire, l'accumulation massive de ROS pendant la maladie parodontale pourrait conduire à la destruction osseuse.
L'élévation de la formation de ROS par l'association d'hypoxie et des LPS-PG d'une part et la réduction de la catalase dans les mêmes conditions d'autre part, augmentent donc le stress oxydatif dans le parodonte favorisant la progression de l'inflammation et de la résorption osseuse via NOX4 menant à la perte éventuelle de dents. [96]

Lors de ces lésions parodontales, le tissu conjonctif gingival présente une infiltration de leucocytes polymorphonucléaires et une perte de collagène. Ces modifications pathologiques entraînent des espaces lâches dans le tissu parodontal, c'est-à-dire des conditions qui permettent un transfert facile de composants bactériens des poches parodontales à la circulation sanguine. En effet, le LPS appliqué dans le sillon gingival est transféré aux vaisseaux sanguins 2h après l'application. Lors d'une étude menée par Tomofuji et al, l'administration chronique de LPS et de protéases au sillon gingival a augmenté l'inflammation, les niveaux sériques de TNFα et ROS totaux mais aussi le niveau de 8-hydroxydeoxyguanosine hépatique (8-OHdG: un indicateur des lésions oxydatives de l'ADN) à 4 semaines. A 8 semaines, la parodontite a élévé non seulement les taux sériques de TNFα et ROS totaux, mais également la concentration sérique de LPS, avec une augmentation de la stéatose hépatique, de l'inflammation et du niveau de 8-OHdG. Ces résultats montrent qu'une lésion hépatique peut être induite par des taux augmentés de TNFα et ROS sériques, mais aussi qu'une augmentation des LPS sériques induit par une parodontite chronique joue un rôle important dans la progression de lésions hépatiques. [97]

- Des taux faibles de glutathion, de catalase et de sélenium, enzymes intervenant dans un certains nombres de réaction de détoxication et d'élimination d'espèces réactives de l'oxygène, ont été observés dans la salive et le sérum de patients atteints de parodontite par rapport à ceux du groupe témoin sain.

- Les taux significatifs de métabolites réactifs de l'oxygène (ROM) dans le plasma de patients atteints de parodontite chronique ont également fait preuve d'intérêt. Un niveau plus élevé de ROM plasmatiques chez des patients atteints de parodontite chronique par rapport à des sujets sains a d'abord été observé. Une association positive entre le niveau de ROM plasmatiques, indicateurs de ROS dans le sang, et l'état parodontal chez des patients en phase d'entretien du traitement parodontal a aussi été démontré. De plus, une thérapie non chirurgicale avec des améliorations des paramètres cliniques augmenterait la défense anti-oxydante et diminuerait le taux de ROM plasmatiques chez les patients atteints de parodontite chronique.

Ainsi, à la progression de la parodontite, les ROS produites dans la lésion parodontale peuvent se diffuser dans la circulation sanguine et provoquer un stress oxydatif systémique. [98, 99, 100]

Le stress oxydatif joue un rôle crucial dans la pathogénèse d'un certain nombre de maladies, y compris l'arthrite, l'athérosclérose, les maladies cardiaques, les maladies hépatiques… Il est possible que l'augmentation du stress oxydatif circulant après la période d'infection puisse nuire à la santé systémique, mais peu d'information est encore disponible.

Tomofuji et al ont rapporté que des lésions oxydatives de l'ADN du foie ont été trouvées chez des rats présentant une parodontite induite par lipopolysaccharide/protéase, avec des concentrations sériques croissantes pour le peroxyde d'hydrogène. Un modèle de parodontite chez des rats induit par ligature a également montré une diminution du rapport entre le glutathion réduit/oxidé (indicateur d'antioxydants dans le foie) et une augmentation du taux sérique d'hexanoyl-lysine (HEL), un marqueur de la peroxydation lipidique. Il a été aussi observé que la combinaison de la parodontite et de la consommation d'éthanol a induit des niveaux d'HEL plus élevés que la seule concommation d'éthanol. Il est concevable que la parodontite augmente les effets de la consommation d'éthanol sur les lésions oxydatives hépatiques, en particulier la peroxydation lipidique.
Ces observations soutiennent la possibilité que la parodontite puisse induire des lésions oxydatives hépatiques en augmentant le stress oxydatif dans la circulation sanguine. Les dommages oxydatifs hépatiques sont impliqués dans la progression de la stéatohépatite non alcoolique et des maladies alcooliques du foie, et Tomofuji et al ont signalé une inflammation hépatique et une stéatose dans un modèle de parodontite chez le rat. Le stress oxydatif circulant induit par la parodontite peut initier et augmenter ces maladies du foie. D'autre part, un modèle de rat a également suggéré que la parodontite augmente le niveau de lipopoplysaccharide sérique, ce qui pourrait affecter le foie. [101, 102, 103]

Enfin, un traitement local de la parondontite comprenant aussi le brossage dentaire pourrait être cliniquement efficace non seulement pour l'inflammation parodontale mais aussi pour la prévention des maladies systémiques induites par l'inflammation parodontale.

D/ Schéma récapitulatif

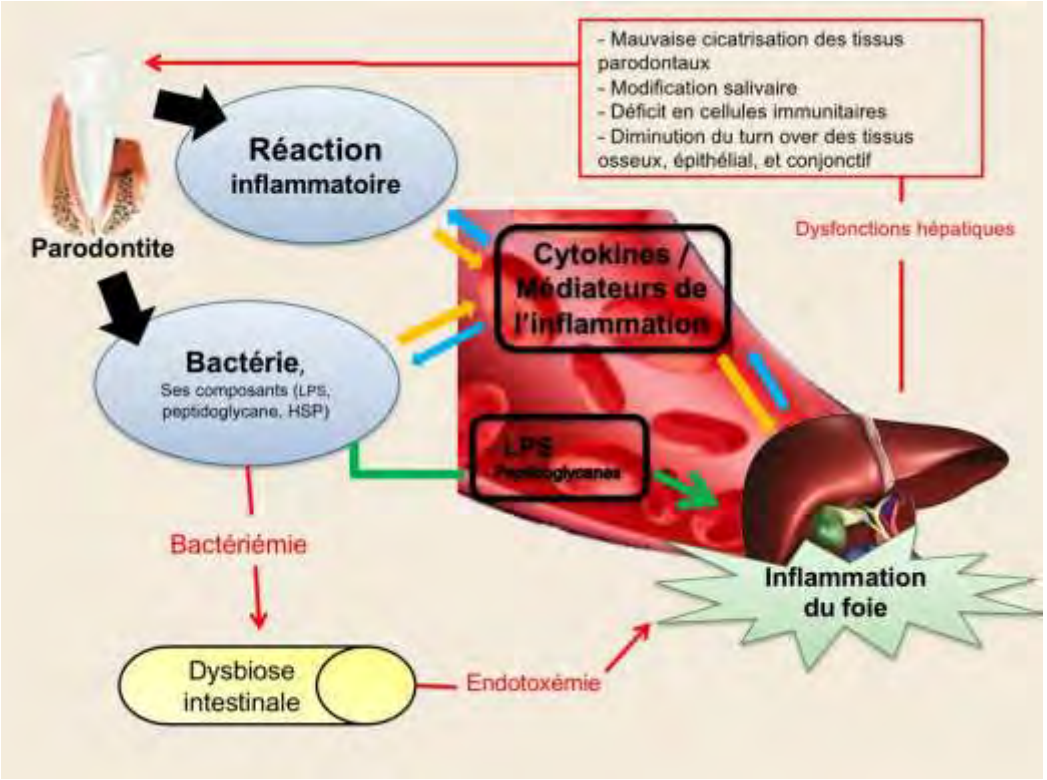

Figure 27: Relation inflammation hépatique – maladie parodontale.
LPS, lipopolysaccharide ; HSP : protéine de choc thermique

E/ Conclusion

Dans la cirrhose, les infections bactériennes sont fréquentes et sévères. Il a été établi que ces infections sont à l'origine de décompensations hépatiques aigües sur le fond de la maladie chronique. Parmi ces bactéries, il semblerait que les bactéries orales pathogènes et leurs composants tels que les lipopolysaccharides, les peptidoglycanes jouent un rôle évident dans la progression de maladies du foie en exacerbant l'inflammation hépatique. Il est courant pour les patients atteints de cirrhose de négliger leur hygiène bucco-dentaire, même lorsqu'ils présentent une parodontite. Le rôle du chirurgien dentiste serait alors de motiver le patient à maintenir une bonne hygiène bucco-dentaire en utilisant des stratégies simples de santé dentaire et des traitements adéquats afin d'améliorer l'état de santé hépatique du patient.

CONCLUSION

Nous avons présenté le rôle du foie dans le fonctionnement de l'organisme notamment par son implication dans le système immunitaire, dans le métabolisme de nombreuses molécules, dans la synthèse de facteurs de la coagulation… Ses dysfonctions engendrent de nombreuses complications sur les différents tissus et organes du corps humain provoquant un déséquilibre de l'homéostasie systémique.

La cavité buccale reflète l'état de santé général du patient. Dans ce travail, nous avons mis en évidence la relation bidirectionnelle entre les fonctions hépatiques et la cavité buccale et nous avons montré l'implication des dysfonctions hépatiques sur la survenue de pathologies buccales. Cette relation entre la santé bucco-dentaire et la santé hépatique engage le chirurgien dentiste à s'inscrire dans une prise en charge globale médicale afin de contribuer à l'amélioration de la qualité de vie orale et générale du patient. Le contact avec l'hépatologue est essentiel afin d'établir un traitement adéquat pour la sécurité et le bien-être du patient.

Ce travail fut le préambule à la mise en place d'une étude comparative de l'état bucco-dentaire entre patients atteints de cirrhoses compensée et décompensée actuellement réalisée dans le service gastro-entérologie du CHU de Toulouse purpan.
Le protocole suivi englobe l'examen clinique de ces patients avec le relevé des indices de CAO, de plaque et gingival; un questionnaire médical déterminant l'hygiène bucco-dentaire quotidienne du patient et le prélèvement de bactéries au niveau de poches parodontales de plus de 4mm de profondeur.

Ces indications nous permettront d'établir une prise en charge précoce des patients souffrant de cirrhose compensée afin d'éviter le passage vers une cirrhose décompensée. De plus, les prélèvements bactériens au niveau des poches parodontales pourront nous orienter sur l'importance que joue la santé parodontale dans l'exacerbation des maladies chroniques du foie.

J'ai contribué à l'intégration de patients atteints de cirrhose du foie dans l'étude. Les patients étaient à l'écoute, intéressés par la prévention bucco-dentaire. Cependant, il m'a été difficile de différencier l'état bucco-dentaire des patients atteints de cirrhoses compensée et décompensée, car beaucoup de facteurs externes entre en jeu comme l'étiologie, l'hygiène bucco-dentaire, la gravité de la maladie et l'âge des patients…

Vu le président du jury
Pr. F. DIEMER

Vu le directeur de Thèse.
Dr. V. BLASCO-BAQUE

BIBIOGRAPHIE

1. Poitras Pierre.
L'appareil digestif: de la science fondamentale à la clinique. Les presses de l'université de Montréal, 2014.

2. Beaugerie L, Sokol H.
Les Fondamentaux de la Pathologie Digestive, Chapitre 6: Foie-Voies Biliaires. CDU-HGE/Editions Elesevier-Masson. 2014; disponible sur snfge.org

3. Bureau C, Peron JM, Vinel JP, Service d'Hépato-Gastro-Entérologie.
Prise en charge de la cirrhose. Fédération Digestive CHU Purpan Toulouse; disponible sur dufmcepp.ups-tlse.fr

4. Ditisheim S, Goossens N, Spahr L, Hadengue A.
Coagulation et cirrhose: un nouveau regard. Rev Med Suisse 2012; 1652-1656

5. Naveau S. Hôpital Antoine BECLERE.
Epidémiologie et facteurs de risque de maladie alcoolique du foie. Séminaire des DES d'HGE 14/1/2006

6. Sawadogo A, Dib N, Cales P.
Physiopathologie de la cirrhose et de ses complications. Réanimation vol 16, 557-562 - Editions Elevier-Masson 2007.

7. Zeitoun J-D, Chryssostalis A, Lefevre J.
Hépato-gastro-entérologie. KB - VG édition 2014

8. Berr C, Clavel-Chapelon F, Daval JL, Fumeron F, Girre C, Larroque B, Lucas D, Marques-Vidal P, Mathurin P, Naplas B, Rouach H.
Alcool, Effets sur la santé. Chapitre 2. Enzymes du métabolisme de l'éthanol. Iserm - Expertise collective; 2001.

9. Bertholon D, Volant J, Melin P.
Le guide sur les hépatites virales; Edition 2012. Disponible sur soshepatites.org

10. Abuelhassan W.
Hepatitis C virus infection in 2012 and Beyond. Southern African Journal Of Epidemiology & Infection, 27: 93-97, 2012.

11. World Gastroenterology Organisation Global Guidelines.
Stéatose hépatique non alcoolique et stéato-hépatite non alcoolique, 2012.

12. Pr Michel H - ASH.
Hématochromatose France; les maladies par surcharge en fer. Les hématochromatoses génétiques et les hématochromatoses secondaires. Décembre 2014- Bulletin n°136.

13. Marie-Elodie Massfelder.
De l'insuffisance hépatique au greffé hépatique: Prise En Charge Odontologique. 07 Avril 2014. Thèse Nancy Metz.

14. Arroyo V, Colmenero J.
Ascites and Hepatorenal syndrome in cirrhosis: pathophysiological basis of therapy and current management. J Hepatol. 2003;38 Suppl 1:S69-89

15. HAS.
Recommandations professionnels: critères diagnostiques et bilan initial de la cirrhose non compliquée. Décembre 2008; disponible sur has-santé.fr

16. Cruz Pamplona M, Margais Muñoz M, Sarrión-Perez MG.
Dental considerations in patients with liver disease. J Clin Esp Dent 2011;3(2): 127-134.

17. Balatandayoudam A., Karthigeyan R., Sathyanarayanan R., Savarana Kumar B., Selvakumar R.
Dental considerations for patients with hepatic dysfunction. JIDENT; 2012 Aug; 1(1), issue 1.

18. Wadhawan R, Solanki G, Sabir S, Palekar S, Pareekh A.
Oral manifestations of systemic diseases: a review. Journal of Science 2014; 4(4): 233-241.

19. Panov V, Krasteva A.
Oral health in patients with liver diseases. Journal of IMAB 2011, vol 17, book 2.

20. Balachander N, Masthan KMK, Babu A, Jimson S, Chandra Dash N.A, Chandra Dash K.
Oral health status in liver disease. World Journal of Medical Sciences 2014; 10(2): 226-228.

21. Novacek G, Plachetzky U, Pötzi R, Lentner S, Slavicek R, Gangl A, Ferenci P. Dental and periodontal disease in patients with cirrhosis – role of etiology of liver disease. Journal of Hepatology 1995; 22: 576-582.

22. Anand AC, Pardal PK, Sachdev VP.
Dental caries and periodontal disorders in chronic liver disease. MJAFI 2001; 51: 26-30

23. Biraud Guillaume, Lang Virginie.
Les pathologies salivaires: données actuelles. Thèse pour le diplome d'état de docteur en chirurgie dentaire, Université de Nantes; 2009.

24. Kuffer R, Lombardi T, Husson-Bui, Courrier B, Samson J.
La muqueuse buccale de la clinique au traitement. Med'com 2009.

25. George Laskaris.
Atlas de Poche des Maladies buccales. Médecine-Science Flammarion 2006.

26. Ongole R, Shenoy N.
Halitosis: Much beyond oral malodor. Kathmandu University Medical Journal, 2010; 8(2) issue 30: 268-275.

27. Purnak T, Yilmaz Y.
Liver Disease and Malnutrition. Best Pract Res Clin Gastroenterol. 2013 Aug; 27 (4): 619-629.

28. Friedlander AH, Marder SR, Pisegna JR, Yagiela JA.
Alcohol abuse and dependence: Psychopathology, medical management and dental implications. J Am Dent Assoc. 2003 Jun;134(6):731-40.

29. Gottschlich M.
The Science and Practice of Nutrition Support: A Case-based Core Curriculum. Michele M. Gottschlich.
Chapter 26: Nutrition in Liver Disease. J.Carlos Teran, Arthur J. McCullough
ASPEN, 2001.p 537-552

30. Ginat W. Mirowski, Jessica Leblanc, Laurens A. Mark.
Sleisenger and Fordtran's Gastrointestinal and Liver Disease, 10th Edition.
Chapter 24: Oral Disease and Oral-Cutaneous Manifestations of Gastrointestinal and Liver Disease. Saunders, Elsevier Inc. 2016.

31. Olczak-Kowalczyk D, Pawlowska J, Kowalczyk W.
Oral health status in children with chronic liver disease. J stoma 2011; 64(10): 760-774.

32. Tripodi A, Mannuccio Mannucci P.
Abnormalities of Hemostasis in Chronic Liver Disease: Reppraisal of their clinical significance and need for clinical and laboraty research, 2007 April; 46(4): 727-733.

33. Valla D-C.
Coagulopathie: cause et conséquence des maladies chroniques du foie. Inserm U773,CRB3 et Service d'Hépatologie, Hôpital Beaujon-Clichy.

34. Moronval A.
Le rôle de la nutrition dans les maladies parodontales. Thèse de Nancy-Metz 2012; p40-41.

35. Vijay Rghava K, Shivananda H, Mundinaname D, Boloor V, Thomas B. Evaluation of Periodontal Status in Alcoholic Liver Cirrhosis Patients: A Comparative Study. JCDP, March-April 2013; 14(2): 179-182.

36. Mié Tezal, Sara G. Grossi, Alex W. Ho, Robert J. Genco.
The effect of Alcohol Consumption on periodontal Disease. J periodontal. 2001 Feb; 72(2): 183-9.

37. ND Robb.
Alcoholism and the dentist. British Journal of Addiction,1990; p437-439.

38. Pitiphat W, Merchant AT, Rimm EB et Joshipura KJ.
Alcohol consumption increases periodontitis risk. J Dent Res 2003; 82(7): 509-513.

39. Touger-Decker R, Mobley C, B-Epstein J.
Nutrition and Oral Medicine.*Second Edition.* Humana Press. 2014

40. Farley J.R, Fitzsimmons R, Taylor A.K, Jorch U.M, Lau K-H.M.
Direct Effects of Ethanol on Bone Resorption and Formation *in Vitro*. Archives of Biochemistry and Biophysics; 1985 April; 238(1): 305-314.

41. Gronkjaer LL.
Periodontal disease and liver cirrhosis: A systemic review. SAGE Open Medicine 2015.

42. Guggenheimer J., Close J M., Eghtesand B.
Sialadenosis in patients with advanced liver disease. Hed Neck Pathol. 2009 Jun; 3(2): 100-105.

43. Carda C., Gomez de Ferraris M E., Arriaga A., Carranza M., Peydro A.
Sialosis Parotidea Alcoholica: Estudia Estructural y Ultra-estructural. Med Oral 2004; 9: 24-32.

44. Pöschl G, Seitz HK.
Alcohol and cancer. Alcohol & Alcoholism, 2004; 39(3): 155-165.

45. Homann N, Jousimies-Somer H, Jokelainen K, Heine R, Salapuro M.
High acetaldehyde levels in saliva after ethanol consumption: Methodological aspects and pathogenetic implications. Carcinogenesis 1997; 18(9): 1739-1743.

46. Figuero Ruiz E, Carretero Pelaez M A, Cerero Lapiedra R, Esparza Gomez G, Moreno Lopez L A.
Effects of the consumption of alcohol in the oral cavity: Relationship with oral cancer. Med Oral 2004; 9:14-23.

47. Paraschiv C, Gavrilescu C, Cotea I, Esanu I, Ghiuru R, Munteanu D.
Oral manifestations in liver diseases. Romania journal of oral rehabilitation, 2011 Jan; 3(1).

48. Pilli M, Penna A, Zerbini A, Vescovi P, Manfredi M, Negro F, Carrozzo M, Mori C, Giuberti T, Ferrari C, Missale G.
Oral Lichen Planus pathogenesis: a role for the HCV-specific cellular immune reponse. Hepatology 36: 1446-1452. 2002

49. Carrozzo M,
Oral diseases associated with hepatitis C virus infection. Part 2: Lichen Planus and other diseases. Oral Dis. 2008 Apr; 14(3): 217-28.

50. Carrozzo M, Gandolfo S.
Oral Diseases possibly associated with Hepatitis C Virus. Crit Rev Oral Biol Med. 2003; 14(2): 115-127.

51. Alavian S-M, Mahboodi N, Karayiannis P.
Oral conditions associated with Hepatitis C virus infection. Saudi J Gastroenterol, 2013 Nov-Dec; 19(6): 245-251.

52. Saniya Setia, Ramadeep Singh Gambhir, Vinod Kapoor.
Hepatitis B and C infection: Clinical implications in dental practice. Eur J Gen Dent 2013; 2: 13-9.

53. Loustaud-Ratti V, Riche A, Liozon E, Labrousse F, Soria P, Rogez S, Babany G, Delaire L, Denis F, Vidal E.
Prevalence and characteristics of Sjögren's Syndrome or Sicca Syndrome in chronic Hepatitis C Virus Infection: A prospective Study. J Rheumatol. 2001 Oct; 28(10): 2245-51.

54. Mahboobi N, Haghighi Z.
Effect of Ribavirin Therapy on Salivary Gland Function: An Oral Medicine Prespective. Hepat Mon. 2011 Nov; 11(11): 925-926.

55. P Cacoub (Paris)
Les manifestations extrahépatiques au cours de l'infection par le virus de l'hépatite.

56. F Hakkou, S Chbicheb, W El Wadi.
Oral manifestations of chronic hepatitis C infection.2009

57. Haddad J, Deny P, Munz-Gotheil C, Ambrosini JC, Trinchet JC, Pateron D, Mal F, Callard P, Beaugrand M.
Lymphocytic sialadenitis of Sjögren's syndrome associated with chronic hepatitis C virus liver disease. Lancet 1992; 339: 321-3.

58. Carrozzo M.
Oral diseases associated with Hepatitis C virus infection. Part 1. Sialadenitis and salivary glands lymphoma. Oral Dis, 2008 Mar; 14(2): 123-30.

59. Aghemo A, Grazia Rumi M, Monico S, Banderali M, Russo A, Ottaviani F, Vigano M, D'Ambrosio R, Colombo M.
Ribavirin impairs salivary gland function during combination treatment with pegylated interferon Alfa-A2 in hepatitis C patients. Hepat Mon. 2011 Nov; 11(11): 918-924.

60. McLean AT, Scopacasa B, Nair R, Coastes E, Sherson W, Batey R, Woolley N, Seager K.
Dental and Orofacial Health and Hepatitis C. ASHM 2012. Australasian Society for HIV Medicine.

61. Peveling-Oberhag J, Arcaini L, Hansmann M-L, Zeuzem S.
Hepatitis C associated B-cell non Hodgkin lymphomas. Epidemiology, molecular signature and clinical management. Journal of Hepatology, 2013 July;.59(1): 169-177.

62. Monti G, Pioltelli P, Saccardo F, Campanini M, Candela M, Cavallero G, De Vita S, Ferri C, Mazzaro C, Migliaresi S, Ossi E, Pietrogrande M, Gabrielli A, Galli M, Invernizzi F.
Incidence and characteristics of Non-Hodgkin lymphomas in multicenter case file of patients with Hepatitis C virus related symptomatic mixed cryoglobulinemias. Arch Intern Med. 2005; 165:101-105

63. Ramos-Casals M, la Civita L, de Vita S, Solans R, Luppi M, Medina F, Caramaschi P, Fadda P, de Marchi G, Lopez-Guillermo A, Font J; SS-HCV Study Group.
Characterization of B cell lymphoma oin patients with Sjögren's Sundrome and Hepatitis C virus infection. Arthritis Rheum. 2007 Feb 15; 57(1):161-70

64. Mawardi Hani H, Elbadawi Lena S, Sonis Stephan T.
Current understanding of the relationship between periodontal and systemic diseases. Saudi Med J. 2015; 36(2): 150-158.

65. Paris V.
Maladie parodontale. Chapitre 4: Etiopathogénie des maladies parodontales.
Inserm.

66. Sasaki H, Hirai K, Martins CM, Furusho H, Battaglino R, Hashimoto K.
Interrelationship between periapical lesion and systemic metabolic disorders. Curr Pharm Des. 2016; 22(15): 2204-15

67. Han P, Sun D, Yang J.
Interaction between periodontitis and liver diseases. Biomed Rep. 2016 Sep; 5(3): 267-276. Epub 2016 Jul 18.

68. Kumar PS.
Oral microbiota and systemic disease. Anaerobe. 2013 Dec; 24: 90-3. Epub 2013 Oct 12.

69. Yoneda M, Naka S, Wada k, Endo H, Mawatari H, Imajo K, Nomura R, Hokamura K, Ono M, Murata S, Tohnai I, Sumida Y, Shima T, Kuboniwa M, Umemura K, Kamisaki Y, Amano A, Okanoue T, Ooshima T, Nakajima A.
Involvement of a periodontal pathogen, Porphyromonas gingivalis on the pathogenesis of non alcoholic fatty liver disease. BMC Gastroenterol. 2012 Feb 16; 12:16.

70. Omura Y, Kitamoto M, Hyogo H, Yamanoue T, Tada Y, Boku N, Nishisaka T, Miyauchi M, Takata T, Chayama K.
Morbidly obese patient with non-alcoholic steatohepatitis-related cirrhosis who died from sepsis caused by dental infection of Porphyromonas gingivalis: a case report. Hepatol Res. 2016 Mar; 46(3):E210-5. Epub 2015 May 25.

71. Raja M, Ummer F, Dhivakar CP.
Aggregatibacter actinomycetemcomitans – a tooth killer? J Clin Diagn Res. 2014 Aug; 8(8): ZE13-6.

72. Hyvärinen K, Tuomainen AM, Laitinen S, Bykov IL, Törmäkangas L, Lindros K, Käkelä R, Alfthan G, Salminen I, Jauhiainen M, Kovanen PT, Leinonen M, Saikku P, Pussinen PJ.
Chlamydial and periodontal pathogens induce hepatic inflammation and fatty acid balance in apolipoprotein E-deficient mice. Infect Immun. 2009 Aug; 77(8): 3442-9. Epub 2009 May 18.

73. Gkolfakis P, Dimitriadis G, Triantafyllou K.
Gut microbiota and non-alocholic fatty liver disease. Hpatobiliary Pancreat Dis Int. 2015 Dec; 14(6): 572-81.

74. Llorente C, Schnabl B
The gut microbiota and liver disease. Cell Mol Gastroenterol Hepatol. 2015 May 1; 1(3):275-284.

75. Nakajima M, Arimatsu K, Kato T, Matsuda Y, Minagawa T, Takahashi N, Ohno H, Yamazaki K.
Oral administration of P. gingivalis induces dysbiosis of gut Microbiota and impaired barrier function leading to dissemination of enterobacteria to the liver. PLoS One. 2015 Jul 28; 10(7):e0134234. eCollection 2015.

76. Arimatsu K, Yamada H, Miyazawa H, Minagawa T, Nakajima M, Ryder MI, Gotoh K, Motooka D, Nakamura S, Lida T, Yamazaki K.
Oral pathobiont induces systemic inflammation and metabolic changes associated with alteration of gut microbiota. Sci Rep. 2014 May 6; 4:4828.

77. Furusho H, Miyauchi M, Hyogo H, Inubushi T, Ao M, Ouhara K, Hisatune J, Kurihara H, Sugai M, Hayes CN, Nakahara T, Aikata H, Takahashi S, Chayama K, Takata T.
Dental infection of Porphyromonas gingivalis exacerbates high fat diet-induced steatohepatitis in mice. J Gastroenterol. 2013 Nov; 48(11):1259-70. Epub 2013 Jan 11.

78. Hirschfeld M, Weis JJ, Toshchakov V, Salkowski CA, Cody MJ, Ward DC, Qureshi N, Michalek SM, Vogel SN.
Signaling by toll-like receptor 2 and 4 agonists results in differential gene expression in murine macrophages. Infect Immun. 2001 Mar; 69(3):1477-82.

79. Su GL, Klein RD, Aminlari A, Zhang HY, Steinstraesser L, Alarcon WH, Remick DG, Wang SC.
Kupffer cell activation by lipopolysaccharide in rats: role for lipopolysaccharide binding protein and toll-like receptor 4. Hepatology. 2000 Apr;31(4): 932-6.

80. Yamamoto T, Tomofuji T, Tamaki N, Ekuni D, Azuma T, Sanbe T.
Effects of topical application of lipopolysaccharide and proteases on hepatic injury induced by high-cholesterol diet in rats. J Periodontal Res. 2010 Feb; 45(1): 129-35. Epub 2009 Jul 8.

81. Miura K, Yang L, van Rooijen N, Brenner DA, Ohnishi H, Seki E.
Toll-like receptor 2 and palmitic acid cooperatively contribute to the development of nonalcoholic steatohepatitis through inflammasome activation in mice. Hepatology. 2013 Feb; 57(2): 577-89.

82. Csak T, Ganz M, Pespisa J, Kodys K, Dolganiuc A, Szabo G.
Fatty acid and endotoxin activate inflammasomes in mouse hepatocytes that release danger signals to stimulate immune cells. Hepatology. 2011 Jul; 54(1): 133-44.

83. Medzhitov R.
Toll-like receptors and innate immunity. Nat Rev Immunol. 2001 Nov; 1(2): 135-45.

84. Kengatharan KM, De Kimpe S, Robson C, Foster SJ, Thiemermann C.
Mechanism of gram-positive shock: identification of peptidoglycan and lipoteichoic acid moieties essential in the induction of nitric oxide synthase, shock, and multiple organ failure. J Exp Med. 1998 Jul 20; 188(2): 305-15.

85. Litchman SN, Wang J, Schwab JH, Lemasters JJ.
Comparison of peptidoglycan-polysaccharide and lipopolysaccharide stimulation of Kupffer cells to produce tumor necrosis factor and interleukine-1. Hepatology. 1994 Apr; 19(4): 1013-22.

86. Forner L, Nielsen CH, Bendtzen K, Larsen T, Holmstrup P.
Increased plasma levels of IL-6 in bacteremic periodontis patients after scaling. J Clin Periodontol. 2006 Oct; 33(10): 724-9. Epub 2006 Aug 10.

87. Paik YH, Lee KS, Lee HJ, Yang KM, Lee SJ, Lee DK, Han KH, Chon CY, Lee SI, Moon YM, Brenner DA.
Hepatic stellate cells primed with cytokines upregulate inflammation in response to peptidoglycan or lipoteichoic acid. Lab Invest. 2006 Jul; 86(7): 676-86. Epub 2006 Apr 17.

88. Yamazaki K, Ohsawa Y, Tabeta K, Ito H, Ueki K, Oda T, Yoshie H, Seymour GJ.
Accumulation of human heat shock protein 60- reactive T cells in the gingival tissues of periodontitis patients. Infect Immun. 2002 May; 70(5): 2492-501.

89. Tabeta K, Yamazaki K, Hotokezaka H, Yoshie H, Hara K.
Elevated humoral immune response to heat shock protein 60 (hsp60) family in periodontitis patients. Clin Exp Immunol 2000; 120: 285-293.

90. Petit MDA, Wassenaar A, Van Der Velden U, Van Eden W, Loos BG.
Depressed responsiveness of peripheral blood mononuclear cells to heat shock proteins in periodontitis patients. J Dent Res. 1999 Aug; 78(8): 1393-1400.

91. Cullinan MP, Ford PJ, Seymour GJ.
Periodontal disease and systemic health: current status. Aust Dent J. 2009 Sep; 54 Suppl 1: S62-9.

92. Seymour GJ, Ford PJ, Culliman MP, Leishman S, Yamazaki K.
Relationship between periodontal infections and systemic disease. Clin Microbiol Infect 2007; 13(Suppl.4): 3-10.

93. Wei D, Zhang XL, Wang YZ, Yang CX, Chen G.
Lipid peroxidation levels, total oxidant status and superoxide dismutase in serum, saliva and gingival crevicular fluid in chronic periodontitis patients before and after periodontal therapy. Aust Dent J. 2010 Mars; 55(1): 70-8.

94. Tsai CC, Chen HS, Chen SL, Ho YP, Ho KY, Wu YM, Hung CC.
Lipid peroxidation: a possible role in the induction and progression of chronic periodontitis. J Periodontal Res. 2005 Oct; 40(5): 378-84.

95. Akalin FA, Baltacioglu E, Alver A, Karabulut E.
Lipid peroxidation levels and total oxidant status in serum, saliva and gingival crevicular fluid in patients with chronic periodontitis. J Clin Periodontol. 2007 Jul; 34(7): 558-65.

96. Gölz L, Memmert S, Rath-Deschner B, Jäger A, Appel T, Baumgarten G, Götz W, Frede S.
LPS from P. gingivalis and hypoxia increases oxidative stress in periodontal ligament fibroblasts and contributes to periodontis. Mediators Inflamm. 2014. Epub 2014 Oct 13.

97. Tomofuji T, Ekuni D, Sanbe T, Azuma T, Tamaki N, Irie K, Maruyama T, Yamamoto T, Watanabe T, Miyauchi M, Takata T.
Effects of improvement in periodontal inflammation by toothbrushing on serum lipopoplysaccharide concentration and liver injury in rats. Acta Odontol Scand. 2009; 67(4): 200-5.

98. D'Aiuto F, Nibali L, Parkar M, Patel K, Suvan J, Donos N.
Oxidative stress, systemic inflammation, and severe periodontitis. J Dent Res. 2010; 89(11): 1241-1246.

99. Tamaki N, Tomofuji T, Ekuni D, Yamanaka R, Yamamoto T, Morita M.
Short-term effects of non surgical periodontal treatment on plasma level of reactive oxygen metabolites in patients with chronic periodontitis. J Periodontol. 2009 Jun; 80: 901-906.

100. Chaudhary S, Gowda TM, Mehta DS, Kumar TA.
Comparative evaluation of plasma ROM levels in chronic periodontitis patients before and after non surgical and surgical periodontal therapy: a clinical trial. J Indian Soc Periodontol. 2014 Mar; 18(2): 140-4.

101. Tomufuji T, Sanbe T, Ekuni D, Azuma T, Irie K, Maruyama T, Tamaki N, Yamamoto T.
Oxidative damage of rat liver induced by ligature-induced periodontitis and chronic ethanol consumption. Arch Oral Biol. 2008 Dec; 53(12): 1113-8.

102. Tomofuji T, Ekuni E, Yamanaka R, Kusano H, Azuma T, Sanbe T, Tamaki N, Yamamoto T, Watanabe T, Miyauchi M, Takata T.
Chronic administration of lipopolysaccharide and proteases induces periodontal inflammation and hepatic steatosis in rats. J Periodontol. 2007 Oct; 78(10): 1999-2006.

103. Tomofuju T, Irie K, Sanbe T, Azuma T, Ekuni D, Tamaki N, Yamamoto T, Morita M. Periodontitis and increase in circulating oxidative stress. J Dent Science Rev. 2009; 45: 46-51.

TABLE DES FIGURES

Figure 1: Anatomie du foie …… 14
Disponible sur http://www.amfe.fr/maladies/description-du-foie/

Figure 2: Lobule hépatique …… 16

Figure 3: La coagulation …… 18

Figure 4: Métabolisme de la bilirubine …… 20
Disponible sur fr.slideshare.net/aqodad/la-sécrétion-biliaire-2012

Figure 5: Métabolisme hépatique des médicaments ……..... 21

Figure 6: Métabolisme hépatique de l'alcool …….. 25
Disponible sur http://effetsalcool.online.fr/

Figure 7: Angiome stellaire, erythème palmaire, ictère ……... 29
Disponible sur http://www.doctorette.info/maladies-digestives/symptoms-et-complications-de-la-cirrhose-du-foie

Figure 8: *Ascite* …….. 30

Figure 9: a) Détérioration dentaire chez un jeune patient atteint d'hépatite C.
b) Détérioration dentaire chez un patient âgé atteint de l'hépatite C …… 34

Figure 10: Candidose buccale …….. 36
Disponible dans:
Dash K.C, Masthan K.M.K, Dash P.C.
Oral manifestation in liver diseases – A clinical study. World Journal of pharmaceutical research. 2016; 5(7): 827-37.

Figure 11: Gingivite observée chez un enfant atteint de cirrhose du foie 37

Figure 12: Langue saburrale au cours d'une poussée d'aphtose 38

Figure 13: Pigmentation jaune ou jaunisse de la muqueuse
chez un enfant atteint de cirrhose hépatique 38

Figure 14: Langue pourpre avec des papilles partiellement atrophiées
chez un enfant atteint de cirrhose hépatique avec une anémie ferritive 40

Figure 15: Perlèche ou Chéilite angulaire 40

Figure 16: Aphte vulgaire localisé sur la lèvre supérieure 41
Disponible dans:
Dash K.C, Masthan K.M.K, Dash P.C.
Oral manifestation in liver diseases – A clinical study. World Journal of pharmaceutical research. 2016; 5(7): 827-37.

Figure 17: Ecchymoses au niveau palatin chez un enfant atteint
de cirrhose hépatique 43

Figure 18: Photographie d'une hypertrophie parotidienne bilateral d'origine hépatogène …….. 48

Figure 19: Carcinome épidermoïde invasif du placher antérieur droit, franchissant la ligne médiane. Forme ulcéro-végétante ……... 51

Figure 20: Série de photos montrant l'exacerbation d'un Lichen plan chez un patient ayant une cirrhose associée au VHC et subissant une bithérapie PEG IFN/RBV …. 54

Figure 21: Patient avec le VHC et le SGS …….. 56

Figure 22: Lésion orale d'un lymphome non Hodgkinien …… 57

Figure 23: Les complexes bactériens de la plaque dentaire ……... 60

Figure 24: Facteurs de virulence de Aggregatibacter actinomycetemcomitans …….. 62

Figure 25: Les mécanismes potentiels por lesquels le microbiote de l'intestin contribue à la pathogénèse de la NAFLD/NASH …….. 63

Figure 26: Mécanismes proposés dans la régulation des cytokines pro-inflammatoires par PG-LPS dans les hépatocytes stéatiques …….. 67

Figure 27: Relation inflammation hépatique – maladie parodontale …… 73

PONS GERMAIN Marie-Sophie **Thèse n°2017-TOU3-3028**

RELATION BIDIRECTIONNELLE ENTRE FONCTIONS HEPATIQUES ET CAVITE BUCCALE

RESUME :

La cirrhose, conséquence d'une hépatopathie chronique, est une affection sévère du foie. Les principales causes en France chez l'adulte sont l'alcool, l'infection par le virus de l'hépatite C ou B, la maladie stéatosique non alcoolique et plus rarement une hépatite auto-immune ou autre maladie métabolique. L'abondance des études récentes sur la relation entre les affections bucco-dentaires et les pathologies systémiques conduit à s'interroger sur les connaissances des professionnels de santé à ce sujet. Notre travail a pour but de mettre en évidence le lien bidirectionnel entre fonctions hépatiques et cavité buccale. Les données bibliographiques ont permis de révéler l'implication des dysfonctions hépatiques sur la survenue des pathologies buccales. Cette relation entre santé bucco-dentaire et santé hépatique montre l'importance du rôle que joue le chirurgien dentiste dans une prise en charge globale médicale du patient atteint de cirrhose hépatique.

TITRE EN ANGLAIS: Two-way relationship between liver functions and oral cavity

---

RESUME EN ANGLAIS:

Cirrhosis, a consequence of chronic liver disease, is a severe liver disease. The main causes in France in adults are alcohol, Hepatitis C or B infection, nonalcoholic steatosis, and more rarely autoimmune hepatitis or other metabolic disease. The abundance of recent studies on the relationship between oral diseases and systemic pathologies raises questions about the knowledge of health professionals on this subject. Our work aims to highlight the two-way link between liver function and oral cavity. The bibliographic data revealed the implication of liver dysfunctions on the occurrence of oral pathologies. This relationship between oral health and liver health shows the importance of the dental surgeon's role in the overall medical management of the patient with hepatic cirrhosis.

DISCIPLINE ADMINISTRATIVE: CHIRURGIE DENTAIRE

MOTS CLES: Foie – cavité buccale – Cirrhose - Fonctions hépatiques – Parodontite – Complications buccales – Hépatite – NASH

INTITULE ET ADRESSE DE L'UFR:

UNIVERSITE TOULOUSE III-PAUL SABATIER
Faculté de Chirurgie Dentaire
3, chemin des Maraîchers
31062 TOULOUSE CEDEX 9

DIRECTEUR DE THESE: Dr Vincent BLASCO-BAQUE