UNIVERSITE TOULOUSE III – PAUL SABATIER
FACULTE DE CHIRURGIE DENTAIRE

ANNEE 2017 2017 TOU3 3001

THESE

POUR LE DIPLOME D'ETAT DE DOCTEUR EN CHIRURGIE DENTAIRE

Présentée et soutenue publiquement

par

Mathilde HOURSET

Le 05 janvier 2017

INFLUENCE DE LA POSTURE CEPHALO-RACHIDIENNE SUR LES DESORDRES TEMPORO-MANDIBULAIRES ET LEURS PRISES EN CHARGE

Directeur de thèse : Dr Rémi ESCLASSAN
Co-directeur de thèse : Dr Antonin HENNEQUIN

JURY

Président :	Pr. Philippe POMAR
1er assesseur :	Dr. Rémi ESCLASSAN
2ème assesseur :	Dr. Florent DESTRUHAUT
3ème assesseur :	Dr. Antonin HENNEQUIN

UNIVERSITE TOULOUSE III – PAUL SABATIER
FACULTE DE CHIRURGIE DENTAIRE

ANNEE 2017 2017 TOU3 3001

THESE

POUR LE DIPLOME D'ETAT DE DOCTEUR EN CHIRURGIE DENTAIRE

Présentée et soutenue publiquement

par

Mathilde HOURSET

Le 5 janvier 2017

INFLUENCE DE LA POSTURE CEPHALO-RACHIDIENNE SUR LES DESORDRES TEMPORO-MANDIBULAIRES ET LEURS PRISES EN CHARGE

Directeur de thèse : Dr Rémi ESCLASSAN
Co-directeur de thèse : Dr Antonin HENNEQUIN

JURY

Président :	Pr. Philippe POMAR
1er assesseur :	Dr. Rémi ESCLASSAN
2ème assesseur :	Dr. Florent DESTRUHAUT
3ème assesseur :	Dr. Antonin HENNEQUIN

Faculté de Chirurgie Dentaire

UNIVERSITÉ TOULOUSE III PAUL SABATIER
FACULTÉ DE CHIRURGIE DENTAIRE

➔ DIRECTION

DOYEN
Mr Philippe POMAR

ASSESSEUR DU DOYEN
Mme Sabine JONIOT

CHARGÉS DE MISSION
Mr Karim NASR
Mme Emmanuelle NOIRRIT-ESCLASSAN

PRÉSIDENTE DU COMITÉ SCIENTIFIQUE
Mme Anne-Marie GRIMOUD

RESPONSABLE ADMINISTRATIF
Mme Marie-Christine MORICE

➔ HONORARIAT

DOYENS HONORAIRES
Mr Jean LAGARRIGUE
Mr Jean-Philippe LODTER
Mr Gérard PALOUDIER
Mr Michel SIXOU
Mr Henri SOULET

➔ ÉMÉRITAT

Mr Damien DURAN
Mme Geneviève GRÉGOIRE
Mr Gérard PALOUDIER

➔ PERSONNEL ENSEIGNANT

56.01 PÉDODONTIE

Chef de la sous-section :	***Mme BAILLEUL-FORESTIER***
Professeurs d'Université :	Mme BAILLEUL-FORESTIER, Mr VAYSSE
Maîtres de Conférences :	Mme NOIRRIT-ESCLASSAN, Mme VALERA
Assistants :	Mme DARIES, Mr MARTY,
Adjoint d'Enseignement :	Mme BROUTIN

56.02 ORTHOPÉDIE DENTO-FACIALE

Chef de la sous-section :	***Mr BARON***
Maîtres de Conférences :	Mr BARON, Mme LODTER, Mme MARCHAL-SIXOU, Mr ROTENBERG,
Assistants :	Mme GABAY-FARUCH, Mme YAN-VERGNES
Assistant Associé :	Mr BOYADZHIEV

56.03 PRÉVENTION, ÉPIDÉMIOLOGIE, ÉCONOMIE DE LA SANTÉ, ODONTOLOGIE LÉGALE

Chef de la sous-section :	***Mr HAMEL***
Professeurs d'Université :	Mme NABET, Mr SIXOU
Maîtres de Conférences :	Mr HAMEL, Mr VERGNES
Assistant:	Mlle BARON,
Adjoints d'Enseignement :	Mr DURAND, Mr PARAYRE, Mr ROSENSWEIG

57.01 PARODONTOLOGIE

Chef de la sous-section :	***Mr BARTHET***
Maîtres de Conférences :	Mr BARTHET, Mme DALICIEUX-LAURENCIN
Assistants:	Mr RIMBERT, Mr ANDUZE-ACHER
Adjoints d'Enseignement :	Mr CALVO, Mr LAFFORGUE, Mr SANCIER, Mr BARRE, Mme KADDECH

57.02 CHIRURGIE BUCCALE, PATHOLOGIE ET THÉRAPEUTIQUE, ANESTHÉSIOLOGIE ET RÉANIMATION

Chef de la sous-section :	***Mr COURTOIS***
Maîtres de Conférences :	Mr CAMPAN, Mr COURTOIS, Mme COUSTY
Assistants :	Mme CROS, Mme COSTA-MENDES
Adjoints d'Enseignement :	Mr FAUXPOINT, Mr L'HOMME, Mme LABADIE

57.03 SCIENCES BIOLOGIQUES (BIOCHIMIE, IMMUNOLOGIE, HISTOLOGIE, EMBRYOLOGIE. GÉNÉTIQUE, ANATOMIE PATHOLOGIQUE, BACTÉRIOLOGIE, PHARMACOLOGIE

Chef de la sous-section :	***Mr POULET***
Professeur d'Université :	Mr KEMOUN
Maîtres de Conférences :	Mme GRIMOUD, Mr POULET, Mr BLASCO-BAQUE
Assistants :	Mr BARRAGUÉ, Mme DUBOSC, Mr LEMAITRE,
Assistant Associé	Mme FURIGA-CHUSSEAU
Adjoints d'Enseignement :	Mr SIGNAT, Mr PUISSOCHET, Mr FRANC

58.01 ODONTOLOGIE CONSERVATRICE, ENDODONTIE

Chef de la sous-section :	***Mr DIEMER***
Professeur d'Université :	Mr DIEMER
Maîtres de Conférences :	Mr GUIGNES, Mme GURGEL-GEORGELIN, Mme MARET-COMTESSE
Assistants :	Mr BONIN, Mr BUORO, Mme DUEYMES, Mme. RAPP, Mr. MOURLAN, Mme PECQUEUR
Adjoints d'Enseignement :	Mr BALGUERIE, Mr ELBEZE, Mr MALLET

58.02 PROTHÈSES (PROTHÈSE CONJOINTE, PROTHÈSE ADJOINTE PARTIELLE, PROTHÈSE COMPLÈTE, PROTHÈSE MAXILLO-FACIALE)

Chef de la sous-section :	***Mr CHAMPION***
Professeurs d'Université :	Mr ARMAND, Mr POMAR
Maîtres de Conférences :	Mr BLANDIN, Mr CHAMPION, Mr ESCLASSAN, Mme VIGARIOS, Mr. DESTRUHAUT
Assistants:	Mr. CHABRERON, Mr. EMONET-DENAND , Mr. KNAFO, Mme. SELVA, Mme. ROSCA
Adjoints d'Enseignement :	Mr. BOGHANIM, Mr. FLORENTIN, Mr. FOLCH, Mr. GHRENASSIA, Mme. LACOSTE-FERRE, Mr. POGEANT, Mr. RAYNALDY, Mr. GINESTE, Mr CHAMPION, Mr LE GAC, Mr. GAYRARD

58.03 SCIENCES ANATOMIQUES ET PHYSIOLOGIQUES, OCCLUSODONTIQUES, BIOMATÉRIAUX, BIOPHYSIQUE, RADIOLOGIE

Chef de la sous-section :	***Mme JONIOT***
Maîtres de Conférences :	Mme JONIOT, Mr NASR
Assistants:	Mr. CANCEILL, Mme. GARNIER, Mr. OSTROWSKI
Adjoints d'Enseignement :	Mr AHMED, Mme BAYLE-DELANNÉE, Mme MAGNE, Mr VERGÉ, Mme BOUSQUET, Mr MONSARRAT

L'université Paul Sabatier déclare n'être pas responsable des opinions émises par les candidats.
(Délibération en date du 12 Mai 1891).

Mise à jour au 14 décembre 2016

A mes parents,

REMERCIEMENTS :

A mes parents, pour avoir toujours su me guider et pour m'avoir permis d'arriver là où j'en suis aujourd'hui. Vous avez toujours été et serez toujours pour moi un exemple à suivre.

A ma doudou, pour toutes ces années de complicité et de tendresse. Tu es mon rayon de soleil et tout me paraît surmontable quand tu es là. Je suis si fière du lien qui nous unit.

A tous ceux de ma famille qui sont présents aujourd'hui et tous ceux qui n'ont pas pu être là mais que j'aime de tout mon cœur.

Une pensée toute particulière à mes grand-parents, je ne vous oublie pas.

A Ludo, mon amoureux et mon ami, pour toute sa patience, sa gentillesse et ses attentions au cours de ce long travail. Tu as su m'aider et m'appuyer quand j'en avais besoin avec beaucoup de douceur et de tendresse.

A mes amis d'enfance, Clémence, Manon et Manu pour leurs amitiés et leurs soutiens tout au long de nos années de lycée (et même avant sur les balançoires) puis d'études et maintenant de femmes actives (jajaja). Que nos vacances, nos soirées et nos fous rires entre meuffins durent encore et toujours.

A mes amis de première année et surtout Mathilde, sans qui ces deux années de concours n'auraient pas été supportables. Je suis contente d'avoir vécu ces années avec toi et d'avoir pu ainsi mieux te connaitre.

A mes amis de dentaire, Fred, Oihana, Claire, Julien et Manu pour toutes ces belles années d'études, nos soirées, la colloc ainsi que nos vacances à travers l'Afrique, l'Europe de l'Est, le Pays Basque, les Hautes-Pyrénées et sans oublier les fameuses férias de Nîmes. Merci pour tous ces moments inoubliables ! Malgré nos projets de vie, j'espère toujours que l'on réussira à rester soudés et à partager encore et encore ces bons moments. A Flavia et Anne So pour toute leur bonne humeur au sein de notre groupe de dentistes qui parle que de dentisterie (même en soirée ^^).

A Galy pour nos années d'études mais surtout cette année de master et tous nos petits goûters. A Anais et Xavier les plus crocos de tous mes amis, vous êtes cros mignons. A Laurianne, Aurélie, Laure, Marion et Marie pour nos soirées entre filles et nos futurs bivouacs.

A Louis-Philip pour m'avoir permis de découvrir ce beau métier. Merci pour tes conseils, tes enseignements et ta gentilesse tout au long de mes années d'études. Je remercie aussi Agnès et Julie pour leur acceuil et leur soutien au cours de mes stages.

Je remercie toute l'équipe du laboratoire AMIS sans qui mes années de thèse n'auraient pas été aussi agréables, diversifiées et pationnantes. Merci au Dr Catherine Mollereau pour sa pédagogie, son attention et sa patience. Je vous remercie de m'avoir fait découvrir le monde de la recherche et ainsi de m'ouvrir à un tout autre domaine de la dentisterie.
Je remercie aussi Stéphanie et Laure pour leur accueil chaleureux et leur gentillesse. Merci aussi à Aurore, Claire, Nancy et Antoine pour leur bonne humeur permanente, nos petites pauses et ces bons petits restaus. Je suis très heureuse de continuer cette année à travailler avec vous tous.

A notre Président du Jury,

Monsieur le Professeur Phillipe POMAR,

- Doyen de la Faculté de Chirurgie Dentaire de Toulouse,
- Professeur des Universités, Praticien Hospitalier d'Odontologie,
- Lauréat de l'Institut de Stomatologie et Chirurgie Maxillo-Faciale de la Salpêtrière,
- Habilitation à Diriger des Recherches (H.D.R.),
- Chevalier dans l'Ordre des Palmes Académiques

Pour l'honneur que vous nous avez fait d'accepter la présidence de cette thèse.

Pour l'enseignement que vous nous avez dispensé, pour votre encadrement en service hospitalier et pour les compétences médicales que vous nous avez fait partager.

Nous vous en remercions et veuillez trouver ici l'expression de notre profond respect.

A notre Jury de Thèse,

Monsieur le Docteur Florent DESTRUHAUT,

- Maître de Conférences des Universités, Praticien Hospitalier d'Odontologie,
- Docteur en Chirurgie Dentaire,
- Docteur de l'École des Hautes Études en Sciences Sociales en Anthropologie sociale et historique,
- Certificat d'Études Supérieures en Prothèse Maxillo-Faciale,
- Certificat d'Études Supérieures en Prothèse Conjointe,
- Diplôme Universitaire de Prothèse Complète Clinique de Paris V,
- Lauréat de l'Université Paul Sabatier.

Nous sommes très honorés de votre présence dans notre jury afin d'apporter votre regard sur notre travail.

Nous tenons en grand estime votre savoir et votre savoir-faire que ce soit en enseignement ou en clinique.

Nous vous prions d'accepter nos sentiments les plus sincères.

A mes Directeurs de Thèse,

Monsieur le Docteur Rémi ESCLASSAN,

- Maître de Conférences des Universités, Praticien Hospitalier d'Odontologie,
- Docteur en Chirurgie Dentaire,
- Docteur de l'Université de Toulouse (Anthropobiologie),
- Habilitation à Diriger les Recherches (H.D.R.),
- D.E.A. d'Anthropobiologie
- Ancien Interne des Hôpitaux,
- Chargé de cours aux Facultés de Médecine de Toulouse-Purpan, Toulouse-Rangueil et Pharmacie (L1),
- Enseignant-chercheur au Laboratoire d'Anthropologie Moléculaire et Imagerie de Synthèse (AMIS – UMR 5288 – CNRS),
- Praticien qualifié en Médecine Bucco-Dentaire (MBD),
- Lauréat de l'Université Paul Sabatier.

Nous vous sommes reconnaissants d'avoir accepté la co-direction de cette thèse et nous vous remercions sincèrement pour votre bienveillance, votre gentillesse et votre pédagogie tout au long de notre cursus et de ce travail.

Vos enseignements et vos conseils ont été précieux pour nous et le seront encore.

Veuillez trouvez ici l'expression de notre gratitude et notre profond respect.

A mes Directeurs de Thèse,

Monsieur le Docteur Antonin HENNEQUIN,

- Docteur en chirurgie Dentaire de Toulouse,
- Lauréat de l'Université Paul Sabatier

Nous sommes très heureux de vous avoir eu comme directeur de thèse.

Vous nous avez fait l'honneur de nous accueillir dans votre cabinet afin d'approfondir nos connaissances cliniques et de nous permettre d'illustrer ce mémoire.

Nous vous remercions chaleureusement de votre enseignement de qualité et votre approche clinique tout au long de cette expérience. Vous nous avez permis de découvrir et d'apprécier une discipline qui a modifié notre vision du métier de chiurgien dentiste.

Nous vous remercions du temps que vous nous avez consacré et des moments partagés lors de ce travail.

TABLES DES MATIERES :

INTRODUCTION 16
Chapitre I - ANATOMIE ET CROISSANCE DE L'EXTREMITE CEPHALIQUE 18
A. ANATOMIE DE L'EXTREMITE CEPHALIQUE 18
1. Le cou 18
1.1. Colonne vertébrale cervicale 18
1.2. Ligaments et fascia du rachis cervical 20
2. L'Articulation Temporo-Mandibulaire (ATM) 20
2.1. Les surfaces osseuses articulaires de L'ATM 21
2.2. L'appareil discal 22
2.3. Les moyens d'union 23
2.4. L'innervation de l'ATM 24
3. Les muscles manducateurs 24
3.1. Les muscles masticateurs 24
3.2. Les muscles du cou 26
3.3. L'innervation des muscles 28
4. La langue 28
4.1. Le corps fibreux 28
4.2. Les muscles linguaux 28
4.3. L'innervation de la langue 29
5. L'os hyoïde 30
B. CROISSANCE CRANIO-FACIALE CHEZ L'ENFANT ET EQUILIBRE CRANIO-CERVICAL 31
1. La céphalogénèse 31
2. Théories de la croissance de la base du crâne et de la mandibule 31
3. Développement concommitant de la mandibule, de la base du crâne et du rachis cervical supérieur 32
4. La croissance de l'extrémité céphalique et la mise en place des fonctions oro-faciales 34
4.1. La déglutition et la mise en fonction de la langue 34
4.2. La ventilation et le rôle de l'os hyoïde 35
4.3. La mastication et la croissance de l'articulation temporo-mandibulaire 36
5. L'occlusion dentaire dans la croissance du massif facial et de la mandibule 37
Chapitre II - RELATIONS BIOMECANIQUES ET NEUROLOGIQUES ENTRE L'APPAREIL MANDUCATEUR ET L'EXTREMITE CRANIO-CERVICALE 38
A. CONCEPT BIOMECANIQUE POSTURAL 38
1. Concepts physiologiques 38
1.1. Le système tonique postural 38
1.2. Les chaînes musculaires craniales et faciales 39
1.3. Biomécanique de la musculature cervicale 41
2. Concepts pathologiques 44
2.1. Dysfonction du système postural 44

2.2. Les états de santé : état adaptatif, état compensatif et état décompensatif 44
2.3. Les schémas lésionnels : lésion occlusale, posturale et mixte 44
2.4. Conséquences de la modification de l'axe gravitaire sur le rachis cervical 46
B. NEUROPHYSIOLOGIE 47
1. Le nerf trijumeau (V) 47
1.1. Rappel anatomie sur le nerf trijumeau (V) 47
1.2. Complexe sensitif du trijumeau 47
1.3. Nerf trijumeau et équilibration du rachis 49
2. Le réflexe trigémino-nuccal 49
3. Le réflexe oculo-céphalogyre 50
4. Les sensations vertigineuses et céphalées d'origine cervicale 52
4.1. Mécanisme des sensations vertigineuses d'origine cervicale 52
4.2. Mécanisme de la céphalée d'origine cervicale 52
Chapitre III - DTM ET POSTURES CEPHALIQUES 54
A. DYSFONCTIONS TEMPORO-MANDIBULAIRES (DTM) 54
1. Définition 54
2. Epidémiologie 54
3. Etiologies 55
3.1. Evolution des concepts étiologiques 55
3.2. Classifications des facteurs influants 56
3.3. Co-facteurs étiopathogéniques 56
4. Classification par la RDC/TMD 59
B. CERVICALGIES 60
1. Définitions 60
2. Epidémiologie 61
3. Etiologies et diagnostics différentiels 61
C. DYSFONCTIONS TEMPORO-MANDIBULAIRES ET POSTURES CEPHALIQUES ASSOCIEES 63
1. Epidémiologie 63
2. Relations entre les troubles de l'appareil manducateur et la posture cervico-cephalique 64
2.1. Etude des différentes postures de la tête sur le rachis 64
2.2. Posture céphalique physiologique 64
2.3. Postures céphaliques pathologiques 64
2.4. Paramètres fonctionnels influents sur la posture mandibulaire et cervico-céphalique 65
2.5. Position mandibulaire et posture céphalique 68
2.6. Conséquences de la posture céphalique sur les ATM 71
2.7. Posture céphalique et mouvements mandibulaires 73
2.8. Place de la posture cervico-céphalique dans les Dysfonctions Temporo-Mandibulaires 74
3. Relations entre certaines postures cervicalgiques et les DTM 76

3.1. Traumatisme cervical 76
3.2. Torticolis 78
3.3. Travail de bureautique ou sur écran d'ordinateur 78
4. Controverse et « pertinence clinique » 79
Chapitre IV - L'OCCLUSO-POSTUROLOGIE EN PRATIQUE AU CABINET 82
A. EXPLORATION RADIOLOGIQUE DE LA REGION CRANIO-CERVICALE 82
1. Méthodes d'imagerie cranio-cervical 82
1.1. Imagerie de l'ATM 82
1.2. Imagerie du crâne 83
1.3. Imagerie de la charnière cervico-occipitale 83
1.4. Imagerie de la colonne cervicale 83
2. Analyse de clichés d'imagerie 84
2.1. IRM des ATM 84
2.2. Analyse céphalométrique de ROCABADO 85
2.3. Radiologie de la charnière cervico-occipitale et du rachis cervical 88
B. EXPLORATION FONCTIONNELLE 92
1. Evaluation par la palpation 92
1.1. Techniques de palpation 92
1.2. Palpation du rachis cervical 93
1.3. Palpation des muscles masticateurs et cervicaux 93
1.4. Palpation de l'ATM 97
2. Evaluation de la nature de la douleur temporo-mandibulaire 97
3. Evaluation de la cinématique mandibulaire 98
4. Evaluation des parafonctions 98
4.1. Dysfonction linguale 98
4.2. Ventilation buccale 99
5. Evaluation de la mobilité cervicale 99
6. Tests diagnostiques en posturologie 101
6.1. Examen de la posture debout 101
6.2. Horizontalité des ceintures scapulaires et pelviennes 102
6.3. Tests de convergence oculaire 103
6.4. Tests de déconnexion dentaire ou de MEERSEMAN 104
6.5. Test de déprogrammation posturale des ceintures 104
C. TRAITEMENTS MULTIDISCIPLINAIRES 104
1. Le traitement postural et ses acteurs 104
1.1. Objectif du traitement postural 104
1.2. Rôle des spécialistes compétents en posturologie 105
2. Rôle du chirurgien-dentiste 105
2.1. Intervention en fonction du schéma pathologique 105

2.2. Prise en charge des Dysfonctions Temporo-Mandibulaires 106
Chapitre V - PRESENTATION D'UN CAS CLINIQUE 110
A. PRESENTATION DE LA PATIENTE 110
1. Etat civil 110
2. Motif de consultation 110
3. Questionnaire médical 110
B. EXAMEN CLINIQUE 111
1. Examen clinique exo-buccal 111
2. Examen clinique endo-buccal 111
C. EXAMENS COMPLEMENTAIRES 112
1. Analyse des radiographies 112
2. Photographies et tests de posturologie 115
D. DIAGNOSTIC ET CHOIX DU TRAITEMENT 116
E. MISE EN PLACE DE LA GOUTTIERE 116
1. Première séance : modèles d'étude 116
2. Deuxième séance : rapports inter-arcades et montage en articulateur 117
3. Troisième séance : gouttière et réglages 117
4. Séance de validation de la position thérapeutique et séances de suivi 120
CONCLUSION 122
TABLES DES FIGURES ET DES TABLEAUX 123
BIBLIOGRAPHIE 125

INTRODUCTION :

La posture représente l'attitude fondamentale d'une espèce. Chez l'homme, elle est caractérisée par la bipédie (LAVIGNOLLE, 2008) [40]. Cette attitude régie par le rachis, lui permet d'être en équilibre debout à l'arrêt ou en mouvement malgré l'action contraire de la gravité.

Par sa situation et son poids, la tête exerce des contraintes importantes sur la posture céphalique et rachidienne, notamment sur le rachis cervical. Bien qu'ayant de grandes capacités d'adaptation, les pathologies du rachis cervical touchent un grand nombre de personne et représentent un problème de Santé Publique non négligeable.

De plus en plus d'auteurs de différentes spécialités, dont de nombreux chirurgiens-dentistes, mettent en évidence la fréquence de coexistence des cervicalgies chroniques avec des Désordres Temporo-Mandibulaires (DTM). Une proportion de 55% des individus souffrant de DTM présenteraient des douleurs cervicales associées selon une étude américaine récente.[67]

Nous allons étudier en quoi la posture céphalo-rachidienne peut influencer le développement de désordres temporo-mandibulaires. Puis, nous verrons les rôles du chirurgien-dentiste et d'autres spécialistes dans la prise en charge pluridisciplinaire de ces troubles.

Pour cela, la première partie est consacrée au rappel de l'anatomie et de la croissance de l'extrémité céphalique. Dans la seconde partie, nous établissons les arguments biomécaniques et neurologiques physiologiques démontrant les interrelations entre l'appareil manducateur et l'extrémité cranio-cervicale. La troisième partie est consacré à décrire le pathologique : l'interrelation entre les Désordres Temporo-Mandibulaires et du rachis cervical. Puis, la quatrième partie exposera les examens complémentaires, l'exploration fonctionnelle et les différents traitements multidisciplinaires.
Enfin pour terminer, un cas clinique illustre de manière pratique ce mémoire.

« *Toutes les parties de l'organisme constituent un cercle : Chaque partie est donc à la fois commencement et fin* », Hippocrate.

Chapitre I - ANATOMIE ET CROISSANCE DE L'EXTREMITE CEPHALIQUE

A. ANATOMIE DE L'EXTREMITE CEPHALIQUE

1. Le cou

Le cou est délimité en quatre grandes régions : la région cervicale antérieure, les régions cervicales latérales et la région cervicale postérieure ou nucale.

1.1. Colonne vertébrale cervicale

Au niveau osseux : de C1 à C7.
La colonne vertébrale cervicale s'étend de la base du crâne jusqu'au début de la colonne thoracique, elle comprend sept vertèbres cervicales dont les deux premières sont « atypiques » et permettent la très grande mobilité de notre tête [9].

Le crâne repose sur la première vertèbre appelée **« atlas** ». Sa fonction est de permettre les mouvements d'avant et d'arrière (flexion et extension de la tête par rapport au tronc) grâce à l'articulation occipito-cervicale. C'est une vertèbre annulaire dépourvue de processus épineux et de corps vertébral. Cette vertèbre bien caractéristique est composée :

- de deux arcs : antérieur portant la « dent de l'axis » et postérieur,
- de deux processus transverses creusés d'un foramen transverse où passe l'artère vertébrale
- de deux masses latérales où l'on retrouve, au niveau de la face supérieure, les faces articulaires pour les condyles de l'os occipital et, au niveau de la face inférieure, les surfaces articulaires avec la 2ème vertèbre [9].

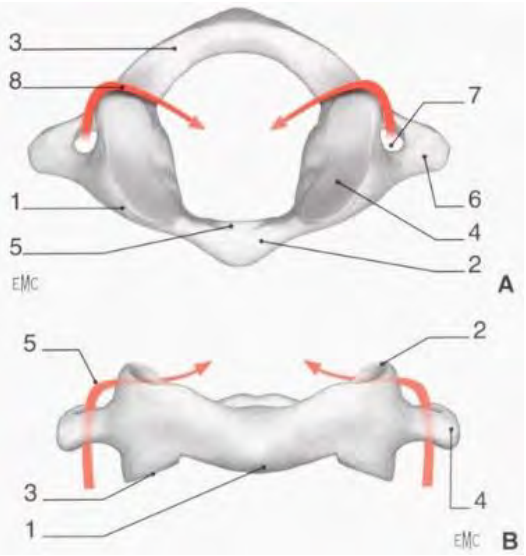

Figure 1: L'atlas [34]
A. Vue supérieure : 1. Masse latérale ; 2. Arc antérieur ; 3. Arc postérieur ; 4. Surface articulaire avec le condyle occipital ; 5. Surface articulaire avec la face antérieure de l'apophyse odontoïde ; 6. Apophyse transverse ; 7. Trou transversaire ; 8. Artère vertébrale.

B. Vue antérieure : 1. Arc antérieur ; 2. Surface articulaire avec le condyle occipital ; 3. Surface articulaire avec l'axis ; 4. Apophyse transverse ; 5. Artère vertébrale.

L'**axis** est la deuxième vertèbre cervicale et permet la réalisation des mouvements de rotation de la tête à droite et à gauche par son articulation avec l'atlas. Elle possède aussi une anatomie bien particulière :

- sur son corps est présent le processus odontoïde en crânial et la surface articulaire avec C3 en caudal
- ses deux masses latérales présentes les surfaces articulaires pour C1 et C3
- ses deux processus transverses sont aussi creusés du foramen transverse laissant le passage à l'artère vertébrale et à un plexus veineux et nerveux
- son processus épineux est bi tuberculé [9].

Le **processus odontoïde** est décrit comme une saillie osseuse présente à la face supérieure du corps de l'axis [9]. D'après M. Dufour et coll. (2005), son grand axe est incliné en arrière de 24° et sa surface antérieure est légèrement convexe ce qui permet un jeu de flexion/extension. Il est

intéressant de constater l'absence de disque intervertébral entre l'occiput et C1 et entre C1 et C2 pour la réalisation de mouvements très répétitifs associée à une faible fatigue articulaire [13].
Le processus odontoïde est maintenu en place par un riche système ligamentaire :

- le *ligament de l'apex de la dent* de la dent au foramen magnum,
- les *ligaments alaires* de la dent aux condyles occipitaux,
- le *ligament cruciforme* passant en arrière de la dent et inséré entre les masses latérales de l'atlas et du foramen magnum au corps de l'atlas,
- la *membrana tectoria* qui est une lame fibreuse résistante recouvrant en arrière le ligament cruciforme et se continuant par le ligament longitudinal postérieur [1].

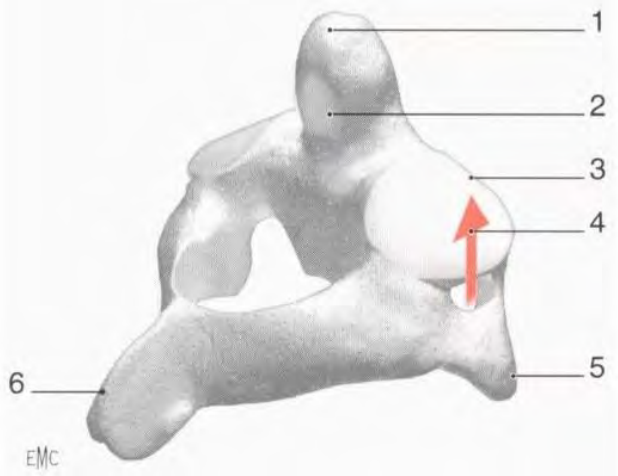

Figure 2: L'axis [34]
1. Apophyse odontoïde,
2. Surface articulaire postérieure de l'apophyse odontoïde en rapport avec le ligament transverse,
3. Surface articulaire supérieure en rapport avec l'atlas,
4. Artère vertébrale,
5. Apophyse transverse,
6. Apophyse épineuse.

Les vertèbres suivantes de la troisième vertèbre cervicale (**C3)** à la septième vertèbre cervicale **(C7)** se ressemblent autant dans leur caractéristique anatomique que leur fonctionnalité. Elles comprennent :

- un corps articulaire où sont visible les surfaces articulaires des vertèbres sus et sous-jacentes
- de deux processus transverses perforés par le foramen transverse (artère vertébrale) et possédant chacun un sillon où se situe les racines nerveuses des nerfs spinaux
- de deux processus articulaires latéraux séparés du corps par des pédicules
- d'un processus épineux bi tuberculé.

La vertèbre C7 est une vertèbre de transition entre la colonne cervicale et la colonne thoracique. Son processus épineux, plus long et plus saillant, est palpable sous la peau et marque la limite postéro-inférieure du cou. Il est facilement repérable lors de l'examen clinique.

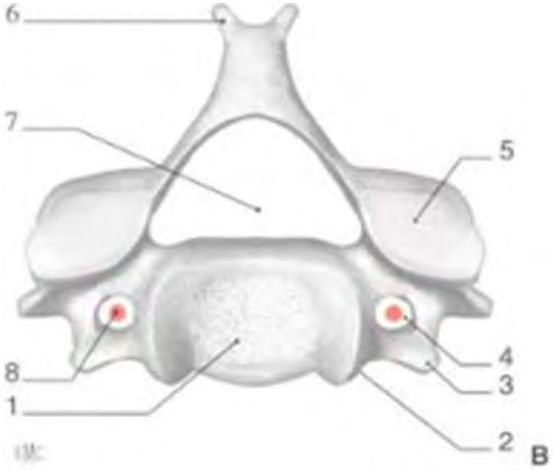

Figure 3: Vertèbres cervicales moyennes [34]
1. Corps vertébral ; 2. Crochet articulaire supérieur du corps vertébral ; 3. Apophyse transverse ; 4. Trou transversaire ; 5. Apophyse articulaire supérieure ; 6. Apophyse épineuse ; 7. Canal vertébral ; 8. Artère vertébrale.

La colonne vertébrale est courbée dans le plan sagittal médian, selon un plan frontal. Au niveau cervical, la courbure retrouvée est concave en arrière, appelée **lordose cervicale**. Ceci est dû en bonne partie aux disques cervicaux qui sont plus épais en avant qu'en arrière [1].

1.2. Ligaments et fascia du rachis cervical

La posture de la tête est maintenue, à distance par l'action des muscles, mais aussi au plus près des structures squelettiques par les ligaments. Nous les citons de manière brève, pour une meilleure lecture des clichés radiographiques dans la suite de l'exposé.
Les corps vertébraux sont unis en antérieur et en postérieur respectivement par le **ligament longitudinal antérieur** et le **ligament longitudinal postérieur**. Les **ligaments jaunes** unisent les lames vertébrales entre elles. Les **ligaments tranverses** et **inter-épineux** s'étendent comme leurs noms l'indique entre les processus transverses et épineux.
Le **ligament nucal**, une importante menbrane fibreuse élastique présente de l'occipital à C7, stabilise le poids de la tête en statique et maintien son équilibre lors des déplacements [104] [13].

D'autre part, le **fascia cervical** délimite des espaces et rend possible la mobilité des muscles au cours de la déglutition et des mouvements cervicaux. Il est composé de trois lames aponévrotiques.

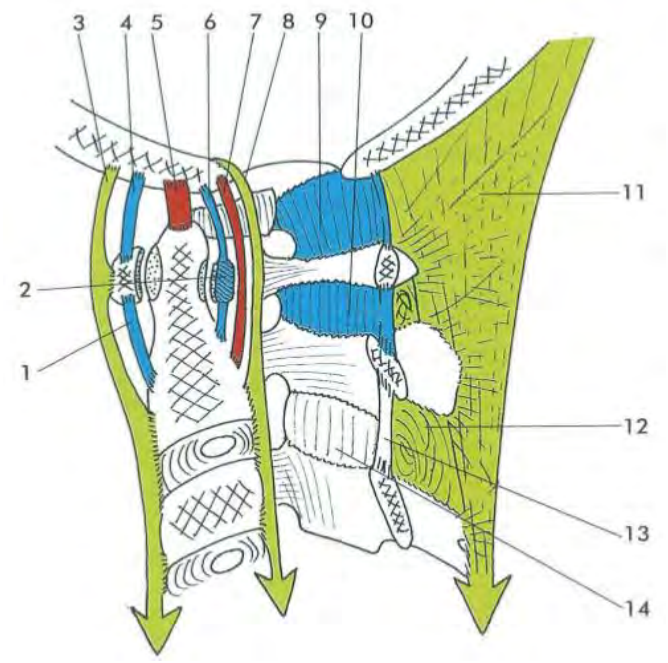

Figure 4 : Ligaments de la jonction crânio-cervicale en coupe sagittale. 1. Membrane atlanto-axoïdienne antérieure, 2. Ligament transverse, 3. Ligament longitudinal antérieur, 4. Membrane atlanto-occipitale antérieure, 5. Ligament de l'apex, 6. Partie sup. du faisceau longitudinal du ligament cruciforme, 7. Membrane tectoria, 8. Ligament longitudinal postérieur, 9. Membrane atlanto-occipitale postérieure, 10. Membrane atlanto-axoïdienne postérieure, 11. Ligament nucal, 12. Ligament inter-épineux, 13. Ligament jaune, 14. Capsule du processus articulaire postérieur (DUFOUR M., 2007) [13].

La lame superficielle ou aponévrose cervicale superficielle entoure les muscles sterno-cléido-mastoïdiens et trapèze et possède une insertion au bord inférieure de l'angle mandibulaire.
La lame pré-trachéale ou aponévrose cervicale moyenne entoure les muscles infra-hyoïdiens.
La lame pré-vertébrale ou aponévrose cervicale profonde recouvre les muscles pré-vertébraux et les muscles scalènes. Elle se fixe sur le ligament nucal [1].

2. L'Articulation Temporo-Mandibulaire (ATM)

Elle se définit comme étant une **diarthrose bicondylienne à disque interposé**, entre la cavité glénoïdienne du temporal et le condyle de la mandibule. Chaque articulation étant dépendante de son homologue controlatéral.
Les deux articulations temporo-mandibulaires font parties d'un des trois systèmes ostéo-articulaires de l'appareil manducateur qui comprend en plus le système neuro-musculaire et le système dentaire.

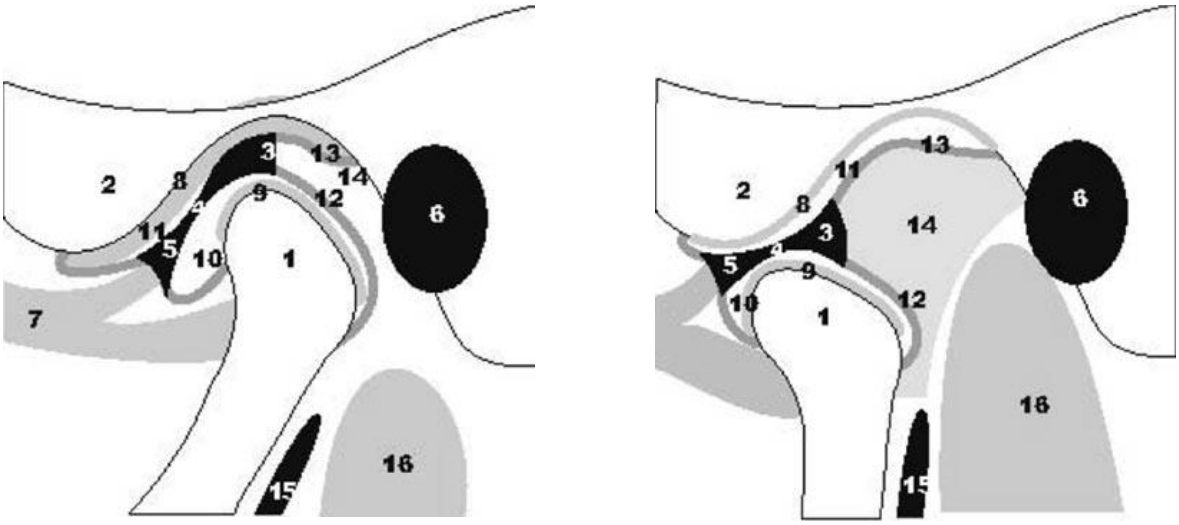

Figure 5 : Schéma anatomique de l'ATM.
1. condyle mandibulaire ; 2. éminence articulaire ; 3. disque : bourrelet postérieur ; 4. disque : zone intermédiaire ; 5. disque : bourrelet antérieur ; 6. conduit auditif interne ; 7. muscle ptérygoïdien latéral ; 8. tissu de recouvrement articulaire temporal ; 9. tissu de recouvrement articulaire condylien ; 10. compartiment articulaire inférieur ; 11. compartiment articulaire supérieur ; 12. ligament méniscocondylien ; 13. ligament méniscotemporal ; 14. tissu fibrovasculaire postérieur ; 15. carotide externe ; 16. parotide. a Coupe sagittale bouche fermée. b. Coupe sagittale bouche ouverte [38].

2.1. Les surfaces osseuses articulaires de L'ATM

2.1.1. Le temporal

L'os temporal est un os pair présent sur la partie latérale du crâne dont une partie participe à l'articulation temporo-mandibulaire : le **condyle du temporal**. Il est divisé en deux parties :

<u>En avant</u> : le **tubercule articulaire du temporal**.
Aussi connu sous le nom d'éminence articulaire, il est formé par la racine transverse du processus zygomatique. C'est une saillie convexe d'avant en arrière et légèrement concave de dedans en dehors. Il est recouvert de tissu fibreux articulaire.

<u>En arrière</u> : la **fosse mandibulaire**
Nommée également cavité glénoïde, elle fait partie de la portion horizontale de l'écaille du temporal. C'est une dépression profonde, concave et limitée en arrière par le méat acoustique externe. La fosse est séparée en deux par la scissure pétro-tympano-squameuse (scissure de Glaser). Seule la partie antérieure de la cavité est une surface articulaire fonctionnelle de l'ATM, la partie située postérieurement est non articulaire [10] [11].

2.1.2. Le condyle mandibulaire

Le condyle mandibulaire ou « processus condylien » représente « à la tête de la mandibule », située au niveau de la portion postéro-supérieure de la branche montante.

Sur la branche montante de la mandibule, deux saillies sont présentes, séparée par l'incisure mandibulaire : le processus condylien en postérieur et le processus coronoïde en antérieur. Seul le processus condylien participe à l'ATM.
La tête du condyle est soutenue par une partie osseuse rétrécie : le col. La tête du condyle est une saillie articulaire de forme ovoïde, convexe dans les plans sagittal et frontal, à grand axe transversal oblique en arrière et en dedans. Au niveau de sa face supérieure, une crête mousse est présente avec deux versants : un versant antérieur convexe articulaire et un versant postérieur aplati non articulaire [10] [11].

2.1.3. Le cartilage articulaire

D'après GOLA et coll (1995), le revêtement articulaire est constitué de tissus fibreux, dense et collagénique qui lui confèrent une souplesse et une élasticité lors du glissement. Ce cartilage est dépourvu de vascularisation et d'innervation [11].

2.2. L'appareil discal

L'appareil discal forme un ensemble constitué par : la tête du condyle mandibulaire, le disque et ses nombreuses attaches.

2.2.1. Le disque

Embryologiquement, le disque est d'origine mésenchymateuse et est issu de la portion intra articulaire du tendon du muscle **ptérygoïdien latéral**. Il occupe l'espace libre laissé entre le condyle mandibulaire et la cavité glénoïde [11]. Ce muscle ptérygoïdien latéral forme avec les muscles **temporal postérieur** et **masséter profond**, l'**appareil tenseur du disque**. Tous les trois sont des muscles courts, à contraction isométrique, particulièrement sensibles aux spasmes [48].

Le disque articulaire à la forme d'une lentille. Il est inextensible, souple, non vascularisé et non innervé ce qui facilité l'apparition de lésions irréversibles d'après GOLA et coll. (1995) [11].

Il est constitué de trois parties :
- un bourrelet cartilagineux antéro-inférieur mince
- un bourrelet cartilagineux postéro-supérieur épais
- entre les deux, une lame fibreuse intermédiaire mince.

Deux ailerons discaux viennent se fixer au niveau du bourrelet postérieur sur le condyle afin que le disque lui reste solidaire pendant les déplacements : le complexe condylo-discal.

2.2.2. La zone d'attache postérieure : la zone rétrodiscale bilaminaire

Aussi connue sous le nom de lame bilaminaire, elle s'insère sur le bord postérieur du disque. Elle se situe entre le disque et le mur postérieur de la capsule articulaire.

<u>Dans la partie postérieure</u>, elle est constituée de deux lames indépendantes : supérieure et inférieure ainsi que d'une région inter-laminaire.
- La **lame rétrodiscale supérieure** s'insère sur l'incisure de Glaser. Elle est épaisse, élastique, lâche et n'exerce aucune tension sur le disque. Elle favorise le retour discal lors des mouvements d'ouverture et de fermeture et permet la translation antérieure du complexe condylo-discal.
- La **lame rétrodiscale inférieure** s'insère sur la face postérieure du col du condyle mandibulaire. Elle est mince, plus fragile et constitue la portion terminale du tendon du faisceau supérieur du ptérygoïdien latéral. Elle permet de limiter les mouvements de rotation en avant du disque sur le condyle.
- La **région bilaminaire** délimite un espace triangulaire constituée d'un tissu lâche, riche en plexus veineux (coussin vasculaire de Zenker) et riche en innervation (nerf auriculo-temporal, masséter, temporal profond postérieur). Elle joue le rôle d'amortisseur hydraulique sanguin qui se remplit pour compenser le vide laissé par le condyle à l'ouverture buccale et se vide à la fermeture. En cas d'hyperpression, cette zone fortement innervée provoque des **douleurs**. Sa deuxième fonction est la production du liquide synovial [10] [11].

<u>Dans la partie antérieure</u>, elle est constituée d'une lame commune issue de l'accolement des lames supérieures et inférieures. Elle s'insère sur le bord postérieur du disque [10] [11].

Lorsque le condyle est en position trop postérieur, la compression de la zone bilaminaire est à l'origine de douleurs.

2.2.3. La zone d'attache antérieure : la lame prédiscale

C'est une zone tendineuse richement innervée et vascularisée qui reçoit deux insertions musculaires :

- Une insertion constituée par des fibres du faisceau supérieur du **muscle ptérygoïdien latéral**.
- Une insertion constituée par des fibres du **muscle temporal** en profondeur et du **muscle masséter** en superficiel.

Cette lame joue deux rôles dans la protection de l'articulation temporo-mandibulaire :

- un rôle de système dynamique tenseur du disque protégeant l'ATM par l'équilibration des forces de traction entre les fibres musculaires,
- un rôle proprioceptif grâce à ses mécanorécepteurs.

2.3. Les moyens d'union

Le maintien de contacts étroits entre les surfaces articulaires de l'ATM est principalement dû à la **tonicité des muscles manducateurs** et accessoirement par la présence d'une **capsule**. Une douleur par étirement de l'ATM est le signe d'une souffrance ligamentaire et capsulaire [90].

2.3.1. La capsule

La capsule articulaire englobe les surfaces articulaires : sur le pourtour de la surface articulaire du temporale en haut et sur le col du condyle en bas.
Par sa situation anatomique, elle stabilise de manière passive l'articulation et permet son étanchéité.
Elle est constituée de tissu conjonctif vascularisé et innervé et tapissée d'une membrane synoviale.

2.3.2. Les ligaments

Deux groupes de ligaments sont décrits selon leur situation anatomique vis-à-vis de l'articulation : les ligaments articulaires dits intrinsèques et les ligaments extra-articulaires dits extrinsèques.

- <u>Les ligaments intrinsèques</u> : Appelés également ligaments collatéraux car ils renforçent les faces latérales et médiales de la capsule. Ils sont au nombre de deux : le ligament latéral et le ligament médial. Ils sont de nature collagénique et s'étendent de la base du crâne jusqu'au col de la mandibule. Richement vascularisés et innervés, ils peuvent être responsables de **douleurs** en cas de lésions.

- <u>Les ligaments extrinsèques</u> : Appelés également ligaments « accessoires », ils sont plus proches des aponévroses que de véritables ligaments. Ils se tentent bouche ouverte et se relâchent bouche fermée. Il y en existe quatre :
  -le ligament sphéno-mandibulaire,
  -le ligament stylo-mandibulaire,
  -le ligament ptérygo-mandibulaire,
  -le ligament tympano-mandibulaire [10] [11].

2.4. L'innervation de l'ATM

Le nerf sensitif principal de l'ATM est le **nerf auriculo-temporal**. Il est issu d'une branche du tronc terminal postérieur du nerf mandibulaire (V3).

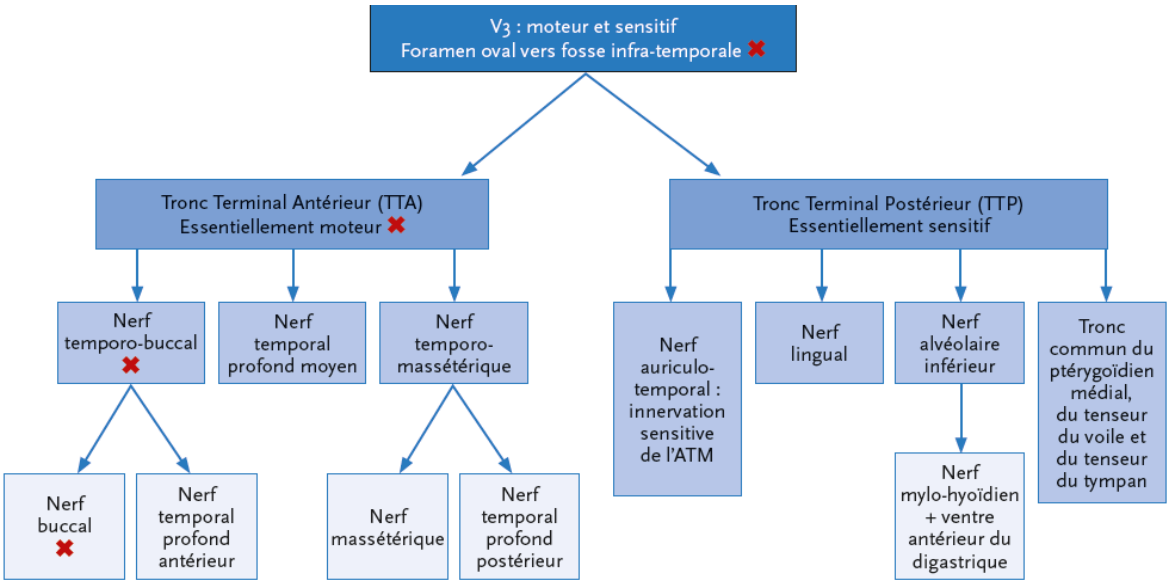

Figure 6 : Innervations du nerf mandibulaire V3, sensibilité et motricité de l'ATM. Le nerf du ptérygoïdien latéral n'est pas présent car d'une grande variabilité, il peut émerger des nerfs marqués d'une croix [7].

L'innervation motrice de l'ATM est sous la dépendance du **nerf mandibulaire** qui donne en particulier un tronc commun pour les muscles du ptérygoïdien médial et du tenseur du tympan. Cela peut expliquer les signes otologiques parfois observés dans les syndromes dysfonctionnels de l'ATM [7].

Les surfaces articulaires et le disque ne sont pas innervés et ne peuvent donc pas être directement à l'origine de symptômes douloureux [90].

La douleur est déclenchée par la stimulation des nocicepteurs présents au niveau :
- des ligaments discaux et de la capsule articulaire avec une douleur par étirement,
- de la membrane synoviale avec une douleur par inflammation,
- de la région bilaminaire avec une douleur par compression [90].

3. Les muscles manducateurs

Les muscles manducateurs regroupent les muscles **masticateurs** et les muscles **cervicaux**. Ils s'inscrivent dans le schéma postural, ce sont des **muscles posturaux** [31]. Ils assurent le bon positionnement de la mandibule ainsi que sa mobilité mais participent également à la posture céphalique par le maintien de la tête et du cou.

3.1. Les muscles masticateurs

3.1.1. Les muscles élévateurs

Les muscles élévateurs de la mandibule exercent toute leur puissance lors de la mise en contact des dents maxillo-mandibulaires, notamment lors de la mastication ou lorsque le patient serre franchement les dents. Ils sont à l'origine de douleur en cas de rétroposition du processus condylaire.

Ils sont au nombre de quatre :

Le **masséter** : c'est un muscle court, épais et puissant qui s'insère au niveau de l'arcade zygomatique de l'os temporal et sur la face externe de la branche montante de la mandibule. Constitué d'un faisceau profond et d'un faisceau superficiel, il permet les mouvements d'élévateur et de propulsion mandibulaire.

Le **temporal** : C'est un muscle très large, aplati et disposé en éventail au niveau de la fosse temporale dont les trois faisceaux se regroupent au niveau du processus coronoïde de la mandibule. Il est essentiellement élévateur de la mandibule par ses faisceaux antérieur et moyen et aussi rétropulseur pars son faisceau postérieur.

Le **ptérygoïdien médial** : C'est un muscle épais, de forme quadrilatère, situé entre le processus ptérygoïdien de l'os sphénoïde et la face médiale de l'angle de la mandibule. Son action est l'élévation et la propulsion mandibulaire.

Le **ptérygoïdien latéral** : C'est le muscle articulaire. Il est court et épais et prend son origine sur le processus ptérygoïdien de l'os sphénoïde pour aller s'insérer sur le condyle mandibulaire en avant du disque articulaire. Il possède deux faisceaux : un supérieur et un inférieur. Il permet le mouvement de diduction par contraction unilatérale et la propulsion par contraction bilatérale. Son rôle complexe sera développé [1] [7] [9].

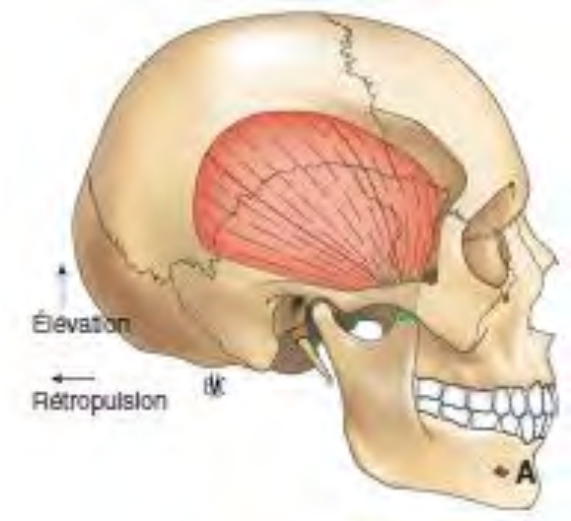

Figure 8 : Muscle temporal [10]

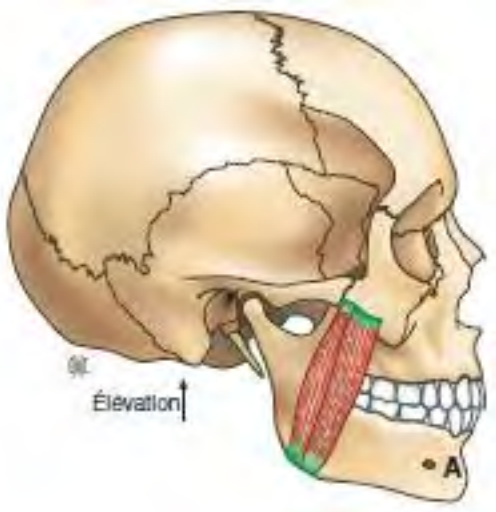

Figure 7: Muscle masséter [10]

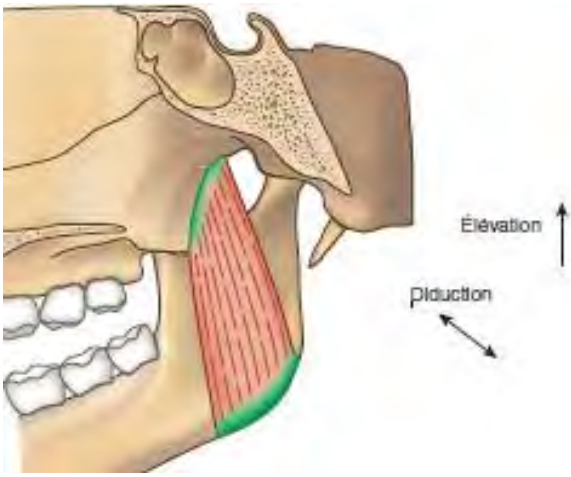

Figure 9 : Muscle ptérygoïdien latéral [10]

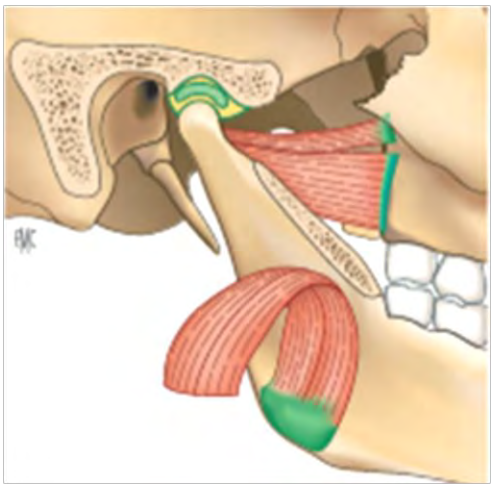

Figure 10 : Ptérygoïdien médial [10]

3.1.2. Les muscles abaisseurs

Les muscles abaisseurs de la mandibule ont tous en commun une insertion sur l'os hyoïde. On distingue les muscle **sus-hyoïdiens** et les muscles **sous-hyoïdiens** en fonction de leur situation anatomique [8].

- **Les muscles sus-hyoïdiens** : Ils sont au nombre de quatre et sont pairs. Ils sont aussi élévateurs de l'os hyoïde en prenant la mandibule comme point fixe.

- **Les muscles sous-hyoïdiens :** Ils sont au nombre de quatre : le thyrohyoïdien, le sternothyroïdien, le sternohyoïdien et l'omohyoïdien. (voir la partie 1.3.3. Les muscles infra-hyoïdiens.)

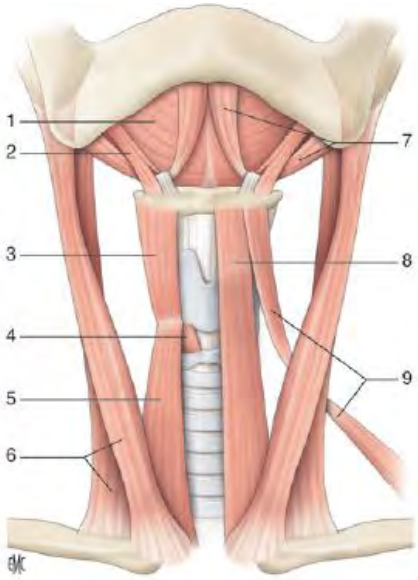

Figure 11: Muscles sus et sous-hyoïdiens [8]
1. Muscle mylohyoïdien ;
2. Muscle stylo-hyoïdien ;
3. Muscle thyrohyoïdien ;
4. Muscle cricohyoïdien ;
5. Muscle sternohyoïdien ;
6. Muscle sterno-cléïdo-mastoïdien ;
7. Muscle digastrique ;
8. Muscle sternohyoïdien ;
9. Muscle omohyoïdien.

3.2. Les muscles du cou

3.2.1. Muscle cervical superficiel : le muscle sterno-cléido-mastoïdien

Anatomiquement, les muscles superficiels du cou sont le platysma et le sterno-cléido-mastoïdien. On ne développe pas le platysma, car c'est un muscle peaucier et n'est pas d'un grand intérêt ici.

Le **sterno-cléido-mastoïdien** possède deux chefs et est innervé par le nerf accessoire (XI) :
Le chef sternal : s'insère par un long tendon sur le manubrium sternal et se termine sur le processus mastoïde de l'os temporal et sur la ligne nucale supérieure.
Le chef claviculaire : s'insère par un tendon court sur le tiers médial de la face supérieure de la clavicule et possède la même terminaison.

Lorsque son origine est pris pour point fixe, il fléchit la tête et l'incline de son côté et fait tourner le visage du côté opposé. Sa contraction bilatérale fléchit la tête sur le cou. Il est en cause dans le **torticolis** par sa contracture [1].

3.2.2. Muscles cervicaux intermédiaires : les muscles supra-hyoïdiens et les muscles infra-hyoïdiens

- **Les muscles supra-hyoïdiens**

Le digastrique : Situé sur la partie latérale et supérieure du cou, il est composé de deux ventres réunis par une poulie fibreuse fixée sur l'os hyoïde.

Le ventre postérieur s'insère sur l'apophyse mastoïde ; il est rétropulseur de la mandibule et élévateur vers l'arrière de l'os hyoïde (sous le contrôle du nerf facial).
Le ventre antérieur prend naissance sur le bord inférieur de la mandibule près de la symphyse ; il est abaisseur mandibulaire et élévateur vers l'avant de l'os hyoïde (sous le contrôle du nerf trijumeau).

Le mylohyoïdien : Il s'étend de la face interne de la branche horizontale de la mandibule et s'insère sur le corps de l'os hyoïde. Il permet l'élévation de l'os hyoïde et de la langue, l'abaissement de la mandibule. Son innervation motrice est réalisée par le trijumeau (V).

Le géniohyoïdien : Il s'insère au niveau de la partie interne médiane de la mandibule et le corps de l'os hyoïde. Sa contraction entraine l'élévation de l'os hyoïde et l'abaissement mandibulaire. Il est innervé par le nerf hypoglosse (XII).

Le stylohyoïdien : Il prend son origine au niveau de l'apophyse styloïde de l'os temporal et se termine sur l'os hyoïde. Son rôle est l'élévation de l'os hyoïde vers l'arrière et l'abaissement de la mandibule. Il est innervé par le nerf facial (VII) [1].

- **Les muscles infra-hyoïdiens**

Le muscle sterno-hyoïdien s'insère du corps de l'os hyoïde à la face postérieure du manubrium sternal et à l'extrémité sternale de la clavicule. Il abaisse l'os hyoïde par sa contraction et indirectement le larynx.

Le muscle omo-hyoïdien est un muscle digastrique. Il s'insère du corps de l'os hyoïde au bord supérieur de la scapula. Il possède la même action et tend l'aponévrose du cou.

Le muscle sterno-thyroïdien s'insère du cartilage thyroïde à la face postérieure du manubrium sternal. Il abaisse le cartilage thyroïde par sa contraction.

Le muscle thyro-hyoïdien s'insère du corps de l'os hyoïde au cartilage thyroïde. Selon son point fixe, il élève le larynx ou abaisse la mandibule.

Ils sont innervés par l'**anse cervicale du plexus cervical**, sauf le thyro-hyoïdien qui est innervé par le nerf glossopharyngien (IX) [1].

3.2.3. Muscles cervicaux profonds : les muscles sous-occipitaux, le multifidus, les muscles longs du cou et de la tête

Les muscles sous-occipitaux ou muscles de Tillaux sont courts et au nombre de quatre par côté :

- Le grand droit postérieur s'insère du processus épineux de C2 à l'occipital.
- Le petit droit postérieur s'insère du tubercule postérieur de l'atlas à l'occipital.
- L'oblique inférieur s'insère du processus épineux de C2 à la masse latérale de l'atlas. Il réfléchit le nerf d'Arnold. Son spasme peut entrainer un étirement du nerf et occasionner des céphalées cervicales.
- L'oblique supérieur s'insère de la masse latérale de C1 à l'occipital.

Ils jouent un rôle important dans le positionnement de la tête et du regard [131].

Le muscle multifidus nait des processus épineux à chaque étage à partir de C4 et s'insère par plusieurs faisceaux sur les processus articulaires des étages sous-jacents [131].

Le muscle long du cou est constitué de trois parties :

- La partie médiale nait de la face antérieure du corps des vertèbres C5 et T3 à celle des corps des vertèbres C2 à C4.
- La partie oblique crâniale nait sur le tubercule antérieur des processus transverses des vertèbres C3 à C5 et finit sur le tubercule ventral de l'atlas.
- La partie oblique caudale nait de la face latérale du corps de T1, T2 et T3 et finit sur les processus transverses de C5, C6 et C7.

L'innervation est réalisée par les nerfs spinaux de C2 à C6.
Lors de sa contraction bilatérale, il fléchit la colonne cervicale et lors de sa contraction unilatérale, il entraine l'inclinaison et la rotation de la tête du même côté [1].

Le muscle long de la tête s'insère sur les processus transverses de C3 à C6 et se termine sur la face externe de la partie basilaire de l'os occipital.
Son innervation vient de l'anse de l'axis et du 3eme nerf spinal cervical.
Sa contraction bilatérale fléchit la tête et unilatérale, tourne la tête du même côté [1].

D'après FOUGERONT et coll. (2015), les muscles en jeu dans la réalisation des mouvements de la tête sont les muscles cervicaux superficiels et profonds. Ces derniers ont la particularité d'utiliser de nombreux muscles différents pour une même tâche ; on parle de **redondance fonctionnelle** qui lorsqu'elle est déficiente a une incidence dans le développement des cervicalgies [13] [19].

3.2.4. Muscles cervicaux latéraux : les élévateurs de la scapula

Situés de chaque côté de la colonne vertébrale, les **élévateurs de la scapula** s'insèrent des processus transverses de C1 à C4 et descendent latéralement jusqu'à l'angle supéro-interne de l'omoplate.
Seul, sa fonction est l'élévation de la scapula et la latéro-flexion et la rotation du rachis. Ensemble, ils sont extenseurs du rachis [131].

Figure 12 : Muscles cervicaux latéraux [131].

3.3. L'innervation des muscles

Au niveau de l'innervation motrice, tous les **muscles masticateurs** sont innervés par le nerf mandibulaire (V3) à deux exceptions près : le ventre postérieur du digastrique innervé par le nerf facial et le géniohyoïdien innervé par le nerf hypoglosse.
Le nerf du **ptérygoïdien latéral** donne un rameau supérieur pour le faisceau supérieur et un rameau inférieur pour le faisceau inférieur, ce qui explique leurs fonctions différentes.

4. La langue

Au niveau anatomique, la langue est formée d'un corps fibreux et de dix-sept muscles.

4.1. Le corps fibreux

Le squelette ostéo-fibreux de la langue est formé de : l'os hyoïde, la membrane hyo-glossienne et le septum lingual autour duquel se fixe un ensemble de muscles [1] [2].

4.2. Les muscles linguaux

La masse musculaire de la langue compte dix-sept muscles, dont huit pairs et un seul impair.
Ils se divisent en deux groupes : intrinsèques et extrinsèques, disposés de façon plexiforme.

Les muscles intrinsèques se trouvent entièrement dans la langue, tandis que les muscles extrinsèques attachent la langue à différentes structures environnantes. Les premiers ont pour rôle de replacer la langue, tandis que les seconds changent la forme de la langue pour parler et avaler.

Les quatre paires de **muscles extrinsèques** avancent, rétractent, diminuent et élèvent la langue. Ce sont les muscles : génioglosse, hyoglosse, chondroglosse, styloglosse et palatoglosse.
Le muscle génioglosse est le muscle central de la langue autour duquel ou au sein duquel se disposent les autres muscles.
Le muscle hyoglosse et le chondroglosse s'insèrent sur l'os hyoïde et le muscle styloglosse s'insère sur l'apophyse styloïde de l'os temporal [1].

Les quatre paires de **muscles intrinsèques** proviennent et s'insèrent à l'intérieur de la langue. Ces muscles changent la forme de la langue : muscle longitudinal supérieur (seul muscle impair et médian, recouvre la face dorsal de la langue), le muscle longitudinal inférieur, le muscle transverse et le muscle vertical. Les muscles transverse et vertical sont les deux véritables muscles intrinsèques de la langue [1] [2].

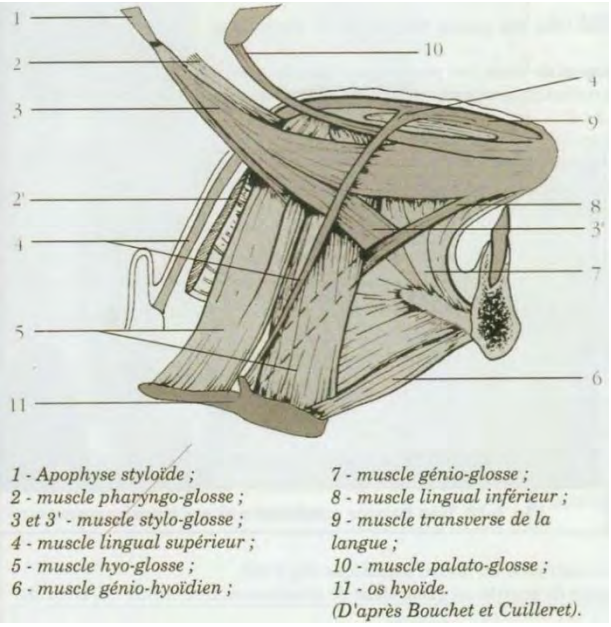

Figure 13 : Les muscles de la langue, BRICOT (2009) [4].

Physiologiquement, au repos soit 22h/24h, la langue est **haute**, sa pointe dorsale est située au contact des papilles rétro-incisives, son dos affleure la concavité du palais et les arcades dentaires sont en inocclusion [44]. Sa **tonus musculaire** exerce une force d'appui minime mais constante sur son environnement et la maintient en position de repos. Il neutralise notamment la force exercée par le contact des lèvres sur les faces vestibulaires maintenant les arcades dentaires en bonne position [3] [24].

4.3. L'innervation de la langue

L'innervation motrice de la langue est assurée par le **nerf grand hypoglosse** (XII) sauf le palatoglosse et le styloglosse qui sont innervés par les nerfs glossopharyngien (IX), vague (X) et accessoire (XI).

Son innervation sensitive est assurée pour les deux tiers antérieurs par le **nerf lingual** (VII) pour le goût et par le **nerf trijumeau** (V) pour la sensibilité. Le tiers postérieur sur le plan sensitif et sensoriel est innervé par le **nerf glossopharyngien** (IX) [1] [2].

5. L’os hyoïde

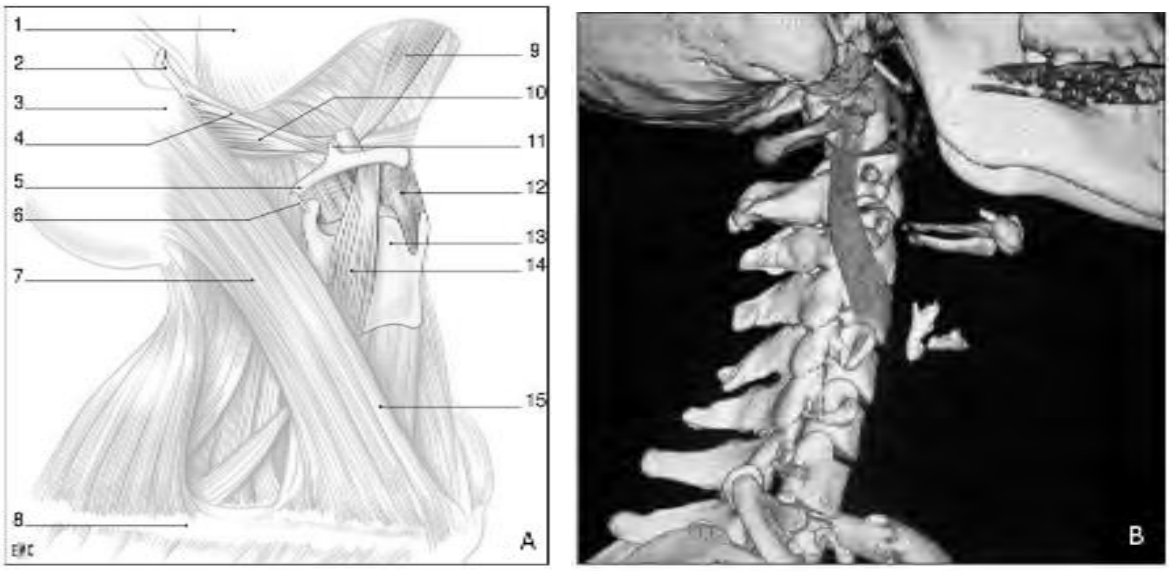

Figure 14:
A. Shéma de la situation de l’os hyoïde. 1. Mandibule. 2. Apophyse styloïde. 3. Mastoïde. 4. Ligaments styloïdiens. 5. Grande corne de l’os hyoïde. 6. Ligament hypothyroïdien latéral. 7. Muscle sterno-cléïdo-mastoïdien. 8. Calvicule. 9. Ventre antérieur du digastrique. 10. Ventre postérieur du digastrique. 11. Petite corne de l’os hyoïde. 12. Membrane hypothyroïdienne. 13. Cartilage thyroïde. 14. Omohyoïdien. 15. Sterno-mastoïdien et sterno-hyoïdien

B. Reconstruction par coupes tomodensitométriques du cou, sujet en position de décubitus dorsal, vue sagittale droite. Situation de la position de l'os hyoïde par rapport aux vertèbres cervicales [55].

L’os hyoïde est situé dans la région antérieure du cou, à la limite de la face et du cou, au-dessous du corps de la mandibule. Il forme le squelette de la partie antérieure du cou et de la langue par un septum cartilagineux alors que la colonne vertébrale forme le squelette de la partie postérieure de cette région.
L’os hyoïde est un **os mobile**, suspendu à la hauteur de la troisième vertèbre cervicale. Il est maintenu en position essentiellement par l’intermédiaire de **vingt-six muscles** dont les muscles de la **langue** et de la **mandibule**. Il soutient ainsi la langue et le pharynx.

C’est un os relativement petit, constitué d’un corps, de deux grandes cornes et de deux petites cornes.

- Sur les petites cornes s’insèrent deux ligaments suspenseurs : les ligaments stylo-hyoïdiens droit et gauche qui les relient aux apophyses styloïdes des os temporaux.
- Sur les grandes cornes s'insèrent des muscles de la langue, un ligament qui sert de poulie au tendon intermédiaire du digastrique, des muscles masticateurs et les muscles constricteurs moyens du pharynx.

L'os hyoïde possède une situation particulière par ses nombreux rapports anatomiques qui lui confèrent un rôle central dans les fonctions oro-faciales, la mobilité de la langue et de la mandibule.

B. CROISSANCE CRANIO-FACIALE CHEZ L'ENFANT ET EQUILIBRE CRANIO-CERVICAL

1. La céphalogénèse

La céphalogénèse correspond à l'ensemble des processus et mécanismes qui assurent et maintiennent la forme de l'extrémité céphalique depuis la conception in utero jusqu'à la période adulte.
Elle est divisée en deux étapes chronologiques. Pendant les trois premiers mois in utero, tous les organes de la composition céphalique se mettent en place. Puis, du troisième mois in utero à l'âge adulte, a lieu la **croissance céphalique** résultant de contraintes, notamment musculaires [25].

Vers l'âge de 6 mois a lieu une modification importante de la posture céphalique chez le nourrisson : l'apparition de la **lordose cervicale** qui va permettre la formation du cou. La descente de l'os hyoïde entraine celle de la langue et le redressement de la tête. Le menton ne reposant plus sur le thorax, le cou est dégagé et la croissance de l'étage inférieur de la face vers le bas et l'avant peut débuter. La langue peut se déplacer à l'intérieur de la cavité buccale dans les trois sens de l'espace [3].

2. Théories de la croissance de la base du crâne et de la mandibule

Il existe quatre approches concernant les **théories de la croissance cranio-faciale** : fonctionnelle, génétique, synthétique et descriptive.
Bien qu'on ne connaisse pas encore parfaitement tous les mécanismes de la croissance cranio-faciale, les théories existantes fournissent au praticien des notions solides pour appréhender un patient dans son ensemble [139].

La première approche est **l'approche fonctionnelle**. Selon la théorie de MOSS, la croissance cranio-faciale est directement liée au développement des fonctions oro-faciales et posturales. Les fonctions sont nombreuses : ventilation, olfaction, vision, équilibre postural, déglutition, phonation, mastication et mimique. Pour chaque fonction, des squelettes osseux et des tissus mous ont mis en jeu. Au cours de la croissance, leurs structures osseuses des fonctions vont être façonnées par des « matrices fonctionnelles » qui auront soit une action passive liée à la réalisation de la fonction (capsulaire), soit une action active liée à un remodelage osseux par apposition-résorption (périostée).

Selon la **théorie de PETROVIC** sur la croissance faciale, les adaptations structurales régionales sont destinées à l'établissement et au maintien d'une occlusion efficace.
Au cours de la croissance, le système nerveux central et l'ATM agissent comme deux comparateurs qui corrigent l'absence d'intercuspidation complète entre les deux arcades. Un « écart » entre les dents antagonistes provoque :

- une augmentation de l'activité du muscle ptérygoïdien latéral (et des autres masticateurs) pour ajuster l'occlusion,
- une augmentation de l'activité du frein rétro-discal,
- et une augmentation de la croissance condylienne à plus long terme.

De plus, il fait la distinction entre les cartilages dit primaires et ceux dit secondaires. Les premiers, comme ceux de la base du crâne, sont sous le contrôle de facteurs hormonaux de croissance ou sexuel. Les seconds, comme les cartilages condyliens, sont sous la dépendance de facteurs locaux et régionaux musculaires et ligamentaires.
Ainsi, dans ces travaux sont décrits des notions clés :

- L'effet de la tension du muscle ptérygoïdien latéral sur la croissance du condyle et la modulation de cette tension par les signaux d'écart entre les arcades dentaires lorsqu'elles ne sont plus en intercuspidation parfaite,
- L'action capitale du muscle ptérygoïdien latéral et du ligament rétroméniscal dans la croissance du condyle,

- La croissance mandibulaire, dépendante de l'activité périostée et de la croissance cartilagineuse (condyles, coronées, angles),
- Le rôle de la langue sur la croissance condylienne : une langue volumineuse entrainera une augmentation de l'activité du ptérygoïdien latéral et donc une antéposition mandibulaire.

L'**approche génétique** regroupe plusieurs théories dont celle de **TWEED** qui prédéfinit les trois types de croissance squelettique (Classe I, II et III) et leur pronostic, applicables à tous les individus :
- Type A : on a une classe I d'Angle et un angle ANB inférieur à 4°; Classe I squelettique avec un bon pronostic.
- Type B : l'étage moyen de la face croit plus vite que l'étage inférieur, pronostic bon si l'angle ANB est compris entre 4° et 5°. Mais si ANB est supérieur à 5°, il y a une évolution vers la classe II squelettique avec un profil convexe.
- Type C : l'étage inférieur de la face se déplace plus vite en bas et en avant par rapport à l'étage moyen; l'angle ANB est inférieure à 0°; on a une classe III squelettique et un profil concave.

Les objectifs actuels des travaux de recherche en croissance tentent encore de comprendre les mystères de l'expression génétique et son devenir au cours de la croissance, et les facteurs qui l'influent.

Une approche plus actuelle, la **théorie synthétique** de VAN LIMBORGH (1970 et 1983), reprend différentes notions des théories génétiques et fonctionnelles, surtout celles de PETROVIC. Il met en évidence une classification des cinq facteurs de contrôle de la croissance crânio-faciale : les facteurs génétiques intrinsèques (au niveau intracellulaire), les facteurs épigénétiques locaux (phénomènes d'induction) et généraux (hormones de croissance), les facteurs environnementaux locaux (les ligaments, les muscles, les tendons, les tissus mous) et généraux (l'innervation, la circulation). Les cartilages primaires de la base du crâne sont génétiquement déterminés mais leurs positions et formes sont dépendantes de facteurs épigénétiques.

La **théorie descriptive** regroupe en partie les travaux de BJORK (1955), DELAIRE et ENLOW (1969). BJORK apporte des connaissances sur la croissance avec les mouvements de rotations maxillaires et mandibulaires, l'action combinée des sutûres et du remodelage, ainsi que celle des facteurs génétiques et fonctionnels [139].

Le développement cranio-facial doit être considéré comme le résultat d'interactions entre la **génétique** qui détermine certains facteurs de croissance, et des **facteurs environnementaux** externes et internes qui le modèlent et dont la première place est occupée par les **fonctions orofaciales**.

3. Développement concommitant de la mandibule, de la base du crâne et du rachis cervical supérieur

La croissance de la mandibule est complexe par son mode d'ossification et ses modifications embryologiques et se prolonge jusqu'à l'âge de 20 ans environ. Elle doit être corrélée à celle du maxillaire tout en étant quantitativement plus importante pour conserver des rapports inter-arcades équilibrés.

Le condyle fait le relais entre le crâne et le reste de la mandibule par sa double origine enchondrale et membraneuse. Sa contribution est essentielle pour la croissance en hauteur et en largeur de la mandibule [77]. L'allongement du condyle est essentiellement le résultat d'une **croissance adaptatrice** [26].

Le corps de la mandibule s'accroit en subissant un **remodelage fonctionnel** sous des matrices musculaires et des paquets vasculo-nerveux environnants [77].

D'après SALAGNAC, DELAIRE et MERCIER (1999), les muscles masticateurs et cervicaux participent activement à la mise en place et la croissance des éléments anatomiques de l'appareil manducateur.
En effet, les branches montantes de la mandibule s'allongent par l'action in utéro :

- de la sangle ptérygo-massétérienne qui la relie au crâne,
- du faisceau antérieur du sterno-cléido-mastoïdien qui la relie à la colonne vertébrale,
- des chaînes faciales et cervicales profondes et la langue qui la relie au système aérien.

Après la naissance, la croissance en longueur de la mandibule est réalisée par l'activité de croissance du condyle par l'intermédiaire des ptérygoïdiens externes en tension lors de la succion linguale [26].

En résumé, la croissance de la mandibule dépend :

- des mouvements de propulsion sous l'action des muscles pour le développement du condyle et des branches montantes,
- des postures et des fonctions de la langue pour la croissance du corps mandibulaire,
- de la posture céphalique pour la synchronisation avec la croissance de l'ensemble des éléments du squelette craniofacial (chaîne cervicale postérieure, chaîne pharyngolinguale, chaîne faciale superficielle) [44].

Le potentiel de croissance de la mandibule bien que génétiquement déterminé, et fortement influencé par les facteurs musculaires [77].

La base du crâne impose à la voûte crânienne sa forme brachycéphale ou dolicéphale et à la face la hauteur de son étage moyen ainsi que son diamètre transversale.
Cette région clé de la croissance céphalo-rachidienne est modelée par des tractions musculaires, notamment par le sterno-cléïdo-mastoïdien.
Sa croissance en longueur et en largeur est en grande partie déterminée par des phénomènes de remodelage et des synchondroses qui vont rapidement s'ossifier les premières années de vie.
Dans le sens vertical, c'est la synchondrose puis la suture sphéno-occipitale qui évolue jusqu'à l'âge de 20 ans voire plus selon les auteurs et détermine l'ouverture de l'angle de la base du crâne (prognatisme facial) et le type de rotation faciale [77].

Concernant le rachis cervical haut, la synchondrose entre le corps vertébral et l'odontoïde de C2 de même que les arcs neuraux se ferment entre l'âge de 3 et de 6 ans. L'ossification de l'odontoïde est plus tardive et se termine autour de 12 ans.
De possibles anomalies de fusion peuvent se mettre en place à ces âges (occipitalisation de C1, impression basilaire, fusion de la dent d'axis avec C1) [40].

De manière globale, le rachis cervical, les branches montantes de la mandibule et le maxillaire s'allongent verticalement en parallèle et au même rythme. Au même moment, le maxillaire change d'orientation par rapport à la base du crâne. Des relations entre le rachis cervical et l'angle de la mandibule vont s'établir dès l'âge de deux ans et se modifient peu au cours de la croissance (Fig.) [26].

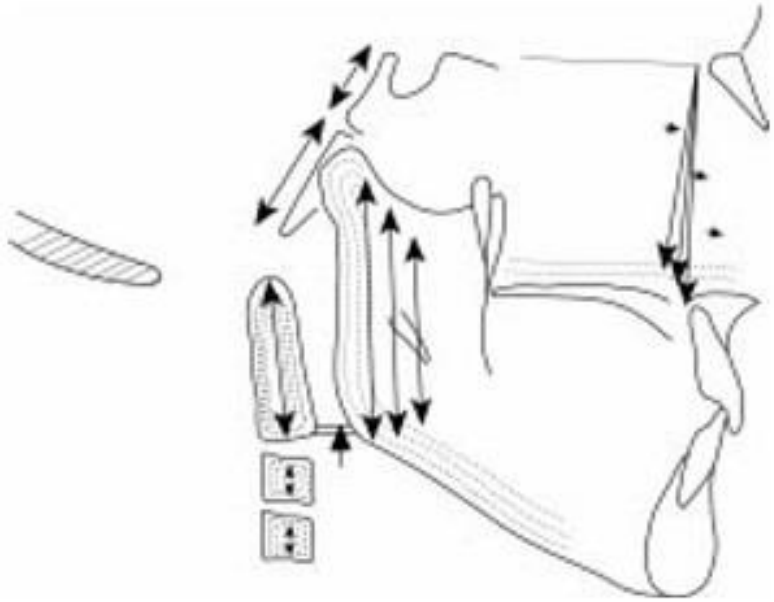

Figure 15: Le rachis cervical s'allonge au même rythme que le maxillaire augmente de hauteur et change d'orientation par rapport à la base du crâne et que la branche montante de la mandibule se développe verticalement [26].

Le développement dans le sens vertical du rachis cervical, de la mandibule, du maxillaire et de la base du crâne est corrélé anatomiquement, embryologiquement et physiologiquement.
L'existence de nombreux syndromes malformatifs de la croissance associant une pathologie cranio-faciale et une pathologie cervicale le démontre [26].

4. La croissance de l'extrémité céphalique et la mise en place des fonctions oro-faciales

L'**os hyoïde** et la **langue** jouent un rôle important dans la croissance céphalique et l'établissement des fonctions oro-faciales (succion, déglutition, mastication et phonation) chez l'homme.

Ces dernières vont apparaitre au fur et à mesure du degré de maturation tissulaire, ainsi que, de la croissance et de l'évolution **psychomotrice** de l'enfant. In utéro, la fonction de **succion-déglutition** est la fonction principale car le fœtus évolue dans un milieu aquatique. Puis à la naissance, la **respiration** devient la première fonction vitale. La maturation progressive de la langue joue un rôle important dans la mise en place de la **mastication** vers 6-8 mois et la phonation à partir de 2 ans [3].

4.1. La déglutition et la mise en fonction de la langue

4.1.1. Le rôle de la langue dans la croissance maxillo-faciale

D'après LANDOUZY et coll. (2009) et DELAIRE (1979), au cours de la croissance du fœtus puis de l'enfant, la posture de la tête et du rachis cervical ont un lien important avec le bon positionnement de la langue.
In utéro, le mouvement de **déflexion de la tête** favorise le début de la **déglutition fœtale** avec la possibilité pour le fœtus d'approcher ses doigts de la bouche [28]. Au niveau embryologique, il est intéressant de noter que la langue est issue de la migration ventrale de muscles rachidiens incorporés secondairement à l'extrémité céphalique [24].

D'après CHARLIER et PETROVIC, l'action de la langue est primordiale lors de la **croissance** maxillaire et mandibulaire.

Au niveau **maxillaire**, la posture linguale et le volume lingual permettent la croissance sagittale et transversale de la voûte palatine et des cavités sinusiennes [28].
Au niveau **mandibulaire**, la langue agit de façon indirecte sur les condyles en augmentant l'activité contractile des ptérygoïdiens latéraux. Par la suite, la croissance mandibulaire se poursuit et l'apex de la langue va passer d'une situation inter-arcade à une situation rétro-incisive. Ce changement de conformation spatiale peut être attribué à divers phénomènes [28] :

- la morphogénèse des arcades temporaires et l'éruption dentaire qui augmentent la « boite linguale »,
- l'augmentation du volume lingual plus rapidement que la « boite à langue »,
- la descente de l'os hyoïde qui tracte la « base » de la langue lors de la croissance des vertèbres cervicales,
- le passage de la position couchée à la position assise du nourrisson.

La langue acquière une nouvelle conformation lors de la descente de l'os hyoïde avec une **partie intra-buccale persistante** et une **partie aéro-pharyngée.** Cette double situation est déterminante d'un point de vue fonctionnel et morphogénétique. En effet, sa portion libre lui permet de remplir les fonctions de succion, déglutition et de nutrition alors que « sa base » joue un rôle important dans la ventilation.

4.1.2. La déglutition

Chez le nourrisson, lors de la déglutition, la mandibule est stabilisée par la contraction des **muscles faciaux** uniquement, notamment l'orbiculaire des lèvres et ne nécessite pas d'être stabilisée par la contraction des **muscles masticateurs** comme chez l'adulte. Les muscles faciaux ne doivent plus jouer de rôle lors de la déglutition adulte, l'occlusion labiale doit devenir passive [3].

Par sa mobilité, la langue peut acquérir de nombreuses positions différentes. Au cours des déglutitions, elle peut s'adapter à toute sorte de configurations et à la présence d'« intrus » tels qu'une tétine ou un pouce. La langue va alors laisser la place nécessaire et adopter une position anormale. Cependant, la présence d'un intrus au long court, lui fait acquérir la variation de position même après la disparition de l'intrus. Des tensions musculaires anormales se créeent et maintiennent la mauvaise posture. De même, si la **langue est bien centrée** dans la cavité buccale, son **action est bénéfique et normale** car bien **symétrique** [24].

C'est au cours de la petite enfance que peuvent se développer des **dysfonctions linguales** et leurs conséquences d'après AMIGUES (2004) [31]. Les dyspraxie de la déglutition sont rarement isolées et rentrent souvent dans un schéma dysfonctionnel orofacial combinant ventilation orale et parafonctions. La répétition des anomalies de la dynamique musculaire a des conséquences sur le tonus et les postures de repos des muscles des lèvres, des joues et de la langue, perturbant les autres grandes fonctions orofaciales (ventilation, phonation et mastication) [44].

4.2. La ventilation et le rôle de l'os hyoïde

Selon TALMANT (1995), « le déplacement de l'os hyoïde est lié à l'inflexion de la base du crâne et le crâne s'éloigne de l'os hyoïde grâce à la croissance du rachis cervical. Cette croissance axiale des cartilages vertébraux permet à la musculature de la nuque d'élever le crâne par rapport à l'os hyoïde, et au pharynx de s'accroître. Le rachis cervical croît plus vite que le pharynx, une nouvelle structure se crée : l'**oropharynx** » [51].

Ces modifications au niveau de la base du crâne favorisent le passage de la **ventilation nasale** à la mise en place de la **ventilation orale** [3] [5] [6].

Après la naissance, la posture de l'os hyoïde joue un rôle primordial dans le passage de l'air au niveau du carrefour aéro-pharyngien. Les muscles génio-glosses s'insérant sur l'os hyoïde, empêchent l'encombrement de l'oropharynx par la langue en décubitus dorsal sous l'action de la gravité [28].

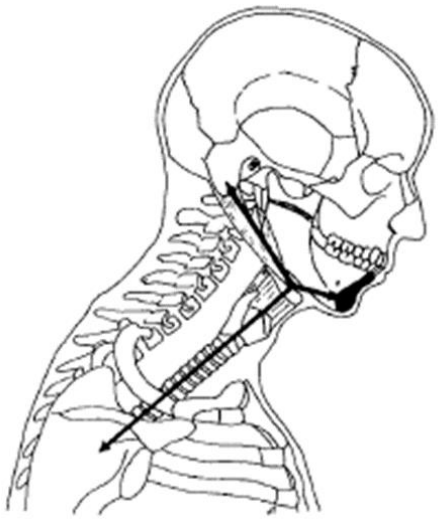

Figure 16 : Maintien des voies aériennes et du carrefour aéro-pharyngien par la position de l'os hyoïde. [Société Française d'Orthopédie Dento-Faciale. Congrès Orthod. Fr., 1982, 53, 1.]

La situation de l'os hyoïde a donc une relation étroite avec la posture de la langue et de la mandibule et la respiration nasale [28].

4.3. La mastication et la croissance de l'articulation temporo-mandibulaire

4.3.1. Mise en place de la mastication

La mastication est une **fonction complexe** qui se développe en même temps que la denture lactéale. Elle va faire suite à la succion-déglutition
De 6 à 18 mois, les premières dents temporaires antérieures apparaissent et avec elle, la préhension-morsure et la notion de limite antéro-postérieure.
A partir de 18 mois, les premières molaires temporaires apparaissent et l'enfant commence à mastiquer. La dimension verticale et la limite transversale commencent à s'établir.
L'apparition des canines et des secondes molaires temporaires marque l'acquisition d'une fonction masticatoire mature. Le broyage devient efficace avec les mouvements de latéralité.

Les mouvements rythmiques mandibulaires dans les trois sens de l'espace assurent la fragmentation et l'écrasement de l'aliment. Ils sont associés à des mouvements coordonnés de la langue, des joues et des lèvres qui assurent le transport, la formation et le contrôle du bol alimentaire (BOILEAU, 2008) [130].

4.3.2. Modes de mastication et ATM

On distingue **trois types de mastication** parmis la population générale :
- La mastication unilatérale alternée, la plus fréquente et la plus physiologique, avec alternance des côtés travaillants ;
- La mastication unilatérale stricte ou dominante avec toujours le même côté travaillant ;
- La mastication bilatérale avec un écrasement simultané de l'aliment des deux côtés [130].

Les **anomalies** de la fonction masticatrice sont issues de deux origines :
- soit liées à l'atteinte d'un élément de la mastication : dents, occlusion et muscles masticateurs,
- soit liées au syndrome de mastication unilatérale dominante décrit par PLANAS (1992) [130].

Au niveau des dents, toute douleur (carieuse, mobilité, interférence) entraine des troubles masticatoires par la mise en place d'un réflexe d'évitement. La personne développe une

mastication unilatérale ou mange de moins en moins. Une supraclusie incisive favorise le développement d'une mastication en ouverture/fermeture verticale sans latéralités.
Un plan occlusal perturbé en statique et en dynamique engendre des douleurs au niveau des ATM et des perturbations masticatoires. Par exemple, une latéro-déviation d'origine occlusale induit une compression articulaire et la mise en place d'une mastication unilatérale pour éviter la douleur.
Au niveau musculaire, des spasmes perturbent la mastication en induisant des douleurs, un trismus ou des hypertrophies musculaires [145].

Le syndrome de mastication unilatérale dominante chez l'enfant conduit au développement d'une asymétrie maxillo-faciale et d'une croissance asymétrique de la mandibule et des condyles. Chez l'adulte, elle a tendance à aggraver les atteintes articulaires [130].

5. L'occlusion dentaire dans la croissance du massif facial et de la mandibule

La mise en place de l'occlusion dento-dentaire dépend en partie du **système de soutien de la tête**. De nombreux auteurs tels que RICKETTS, DELAIRE et SALAGNAC ont souligné le rôle des vertèbres cervicales dans la croissance des maxillaires et les relations entre mandibule, crâne et rachis. Ces relations seront mises en évidence au travers des différentes études céphalométrique [26].

D'après PETROVIC et RABERIN (2008), lors de l'éruption des dents, la **position du maxillaire** détermine en grande partie la croissance en longueur de la mandibule. Elle aide ainsi à maintenir les arcades en faces lors de l'éruption des dents. La langue informe alors les muscles masticateurs (rôle essentiel du ptérygoïdien latéral) de la position du maxillaire. Ils modifient par apposition/résorption périostée la position de la mandibule pour optimiser l'occlusion dentaire [28]. L'engrènement dentaire est ainsi la résultante du modelage de la partie alvéolo-dentaire du maxillaire supérieur et de la mandibule [51].

L'**équilibre musculaire** joue aussi un rôle essentiel dans l'établissement de l'occlusion dentaire, comme le rappelle l'orthodontiste CAILLARD-KONIGSBERG. L'action modelante des muscles s'exerce au repos par la position et le volume musculaire mais aussi de façon dynamique au cours des fonctions orofaciales [51]. Par exemple, une position anormale de la langue dans la cavité buccale sera à l'origine d'un déséquilibre musculaire orofacial qui perturbera la croissance maxillo-faciale et le placement des dents [24].

Chapitre II - RELATIONS BIOMECANIQUES ET NEUROLOGIQUES ENTRE L'APPAREIL MANDUCATEUR ET L'EXTREMITE CRANIO-CERVICALE

A. CONCEPT BIOMECANIQUE POSTURAL

1. Concepts physiologiques

Le concept postural s'appuie sur l'étroite relation **biomécanique** entre ses éléments squelettiques, articulaires, musculaires, ligamentaires et aponévrotiques évoquée dans la première partie, mais aussi, une base théorique **neurophysiologique**.

Il existe différentes approches posturales globales décrites dans la littérature qui se complètent. Nous developperons ici, les notions de système tonique postural et de chaînes musculaires afin de mieux comptrendre ensuite les concepts pathologiques qui leurs sont liés.

1.1. Le système tonique postural

1.1.1. Définition

D'après CLAUZADE (2006), le **système tonique postural** nous permet de lutter contre la gravité ou au moins de s'y adapter aussi bien en position statique que dynamique. Ce système est sous la dépendance du **système extrapyramidal** qui est responsable de la motricité involontaire, souvent réflexe, et du contrôle de la posture. Ses effecteurs sont les muscles striés par leurs activités toniques et tonico-phasiques [23].

La régulation du système tonique postural est permise par l'existence de **capteurs primaires « périphériques »** : l'œil, l'oreille interne et le pied et est complétée par des **capteurs secondaires « internes »** constitués par le système proprioceptif articulaire, tendineux et musculaire ainsi que la peau.

1.1.2. Le système central postural

Le système central postural est représenté par le **système cranio-sacré-mandibulaire** au niveau intéroceptif : le crâne, la colonne vertébrale et la mandibule. Il est constitué de deux sous-systèmes : le cranio-sacré et le mandibulaire qui s'équilibrent et se compensent mutuellement et en permanence.

Le système cranio-sacré-mandibulaire constitue le **référentiel de notre verticalité**. C'est autour de la cavité buccale que vont se développer et s'organiser les différents capteurs régulant la verticalité [23].

1.1.3. Le système périphérique postural : capteurs posturaux

Le système périphérique postural est constitué de **capteurs posturaux** tels que l'œil, l'oreille interne ou vestibule, le pied et la peau. Ce sont ces organes qui vont grâce à leurs capteurs nombreux et variés recevoir les informations proprioceptives du corps.

Les muscles : Les propriocepteurs capsulo-ligamentaires et musculaires vont fournir des informations sur les **positions** articulaire et musculaire et sur la **force développée**. D'autres récepteurs, tels que les fuseaux neuromusculaires des muscles striés et les organes tendineux de Golgi des jonctions tendineuses et aponévrotiques, rensignent sur la **position de la tête** par rapport au reste au tronc et lors des déplacements (NICOLAS, 2005) [13].

La peau : Les extérocepteurs cutanés transmettent les informations aux muscles qui ajustent alors leur positionnement [4].

L'œil : C'est un endocapteur et un exocapteur du système tonique postural.
La **proprioception**, c'est-à-dire la perception de la position des yeux entre eux, est réalisée par des endocapteurs qui se situent dans les muscles oculomoteurs. Ils sont à distinguer avec les exo capteurs qui permettent la **vision périphérique** et qui sont corrigés par le port de lunettes. Le bon fonctionnement de ces endocapteurs est visible par une tonicité équilibrée des muscles oculomoteurs et une liberté totale du mouvement des yeux [14]. De plus, lorsque la pré-perception visuelle est réalisée, l'afférence sensitive entre les muscles oculomoteurs, le nerf optique et le complexe sensitif du trijumeau, par l'activation des muscles masticateurs, entraine un préréglage tonique des chaînes faciales. Ceci démontre en partie l'importance de la qualité de la vision lors du processus postural [22].

Le vestibule : Les informations vestibulaires stabilisent le regard et aide à garder une **image fixe et de haute définition** lors des mouvements de la tête. L'absence d'information semble retarder l'acquisition du contrôle postural axial. Il n'est pas capable de donner d'indication de référentiel vertical mais constitue un système de secours lorsque les autres capteurs sont absents [23].
Pour BRICOT, il sert dans **l'évaluation des mouvements d'accélération et de décélérations de la vitesse de la tête** [4] [13]. Pour les patients souffrant de DTM associé à des vertiges et des instabilités, la prise en charge des capeturs vestibulaire et mandibule est nécesssaire [23].

Le pied : C'est le **tampon** terminal du système tonique postural. Sa conformation biomécanique lui permet de se déformer et de s'adapter au déséquilibre postural. [23].

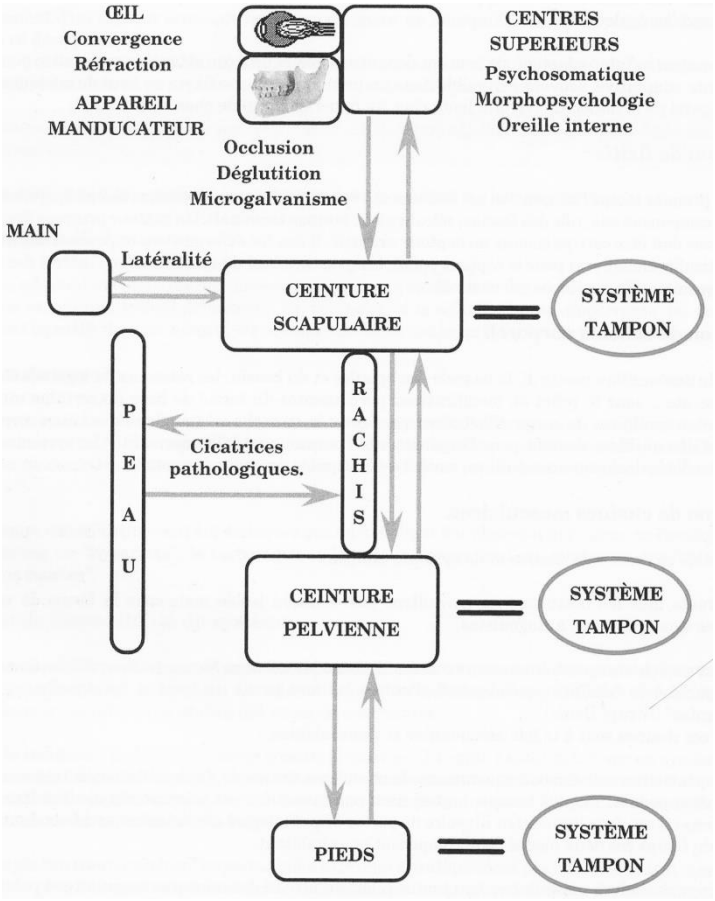

Figure 17 : Les capteurs posturaux du système périphérique postural [4].

Cette approche biomécanique envisage la posture comme un **système proprioceptif autorégulé** dépendants des différents capteurs posturaux.

1.2. Les chaînes musculaires craniales et faciales

De nombreux auteurs décrivent l'existence de chaînes musculaires anatomiques et fonctionnelles et expliquent ainsi comment les perturbations et les décompensations successives qu'elles peuvent entrainer sur les appareils lors du dysfonctionnement d'un ou plusieurs capteurs posturaux [4]. Ce concept admet que le déséquilibre d'un muscle engendre une réaction analogue sur les muscles du même système [28].

MYERS, au travers de nombreux dissections réalisées entre 2006 et 2010, décrit plusieurs chaînes fasciales **anatomiques** aux activités phasiques et toniques démontrant leur existence. Pour lui, il existe trois grandes chaines musculo-tendineuses et aponévrotiques continues du crâne aux membres inférieurs, formant ainsi des unités fonctionnelles :

- La *Superficial Back Line* (SBL) : est une chaîne essentielle lors de l'extension du corps dès les premiers mois de vie en luttant contre l'enroulement fœtal. Elle s'étend du crâne aux pieds.
- La *Deep Front Line* (DFL) est une chaîne **posturale tonique** essentielle. Elle relie la langue, la mandibule et l'étage sus et sous-hyoïdien aux fléchisseurs de l'hallux et aux tarses.

Lesmuscles masticateurs (temporal, masséter et ptérygoïdien médial) font la jonction entre la DFL et la SBL [22].

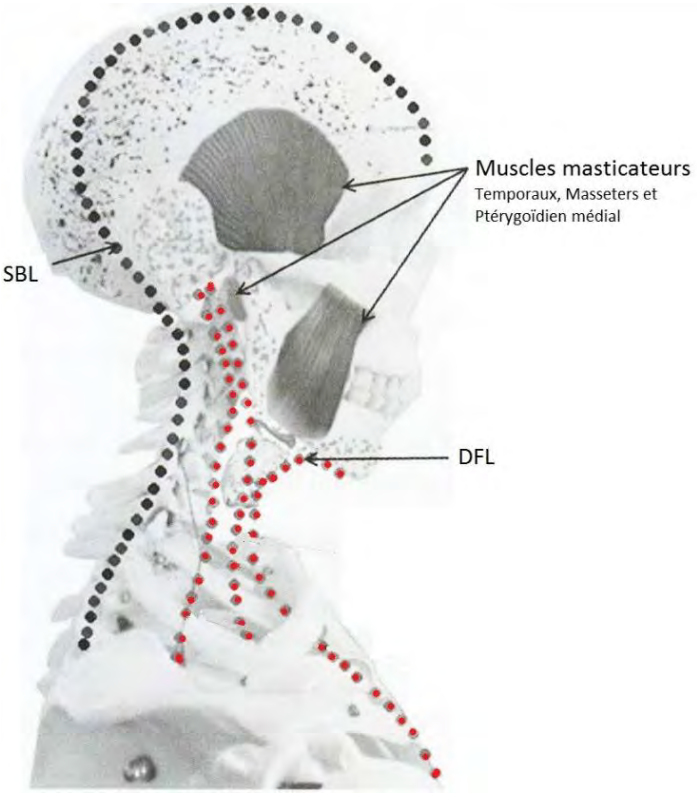

Figure 18 : Les chaînes fasciales (MESQUIDA, 2012) [22].

Cette description reprend les 5 chaînes musculaires corporelles déjà décrites par BUSQUET (1985) puis par CLAUZADE (2006 et 2012). Ces auteurs ne les voient pas uniquement comme des chaînes anatomiques pures mais plutôt comme des chaînes fonctionnelles et comportementales.

Trois **chaînes staturales toniques** (Fig. 19) s'emploient à maintenir l'Homme debout et s'équilibrent par des tensions réciproques :

- La chaîne antérieure ou linguale, établie dès la vie fœtale, est impliquée dans les fonctions de succion/déglutition. C'est la chaîne viscérale.
- La chaîne centrale ou de la respiration se met en place dès la naisance.
- La chaîne postérieure ou de la bipédie se développe après la naissance.

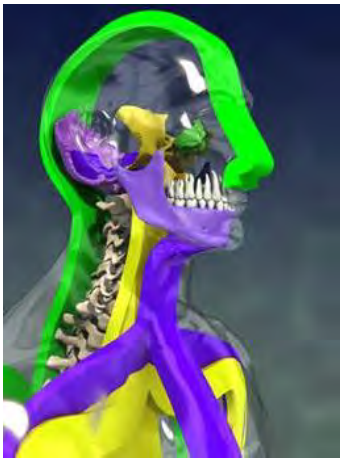

Figure 19 : Chaînes staturales toniques [23].

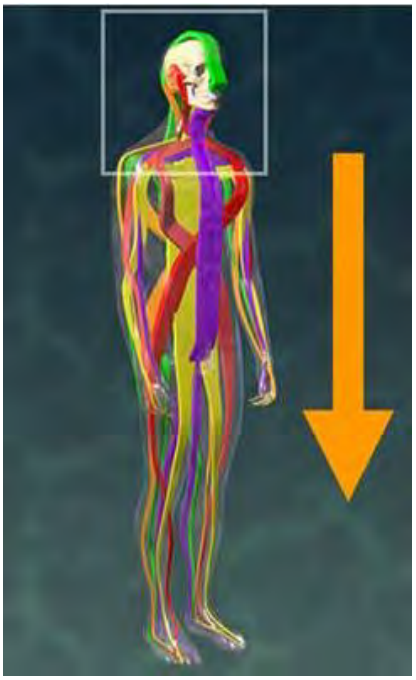

Figure 20 : Chaînes musculaires staturales et latérales [23].

Deux **chaines latérales ou masticatrices** (Fig. 20), tonico-phasiques, spiralées et croisées au niveau de C7 et D12 sont qualifiées de chaînes relationnelles. Elles s'organisent vers l'âge de 6 ans. Ce sont la chaîne antéro-latérale et la chaîne postéro-latérale.

D'après BRODIE et LEJOYEUX (2009) [24], la posture droite de la tête est maintenue en équilibre grâce à l'occipital, l'atlas et le reste de la colonne vertébrale. Sur ce « mât » osseux, des « haubans » musculaires antérieurs et postérieurs s'équilibrent pour le maintenir droit [4].
En vue frontale, son schéma des chaînes musculaires (Fig. 21) montre que tout muscle ne doit jamais être considéré comme solitaire. La mandibule, en relation avec l'os hyoïde, le sternum et la clavicule ainsi que la langue, est en lien direct avec les **chaînes musculaires antérieures**. De plus, la mandibule est en relation avec le crâne et les cervicales hautes par l'intermédiaire des **chaînes musculaires postérieures** [47]. L'os hyoïde joue un rôle important dans l'équilibre postural fin de la mandibule [4]. Certains muscles essentiels sont manquants comme : le SCM, le trapèze supérieur, l'omo-hyoidien et les muscles cervico-occipitaux.

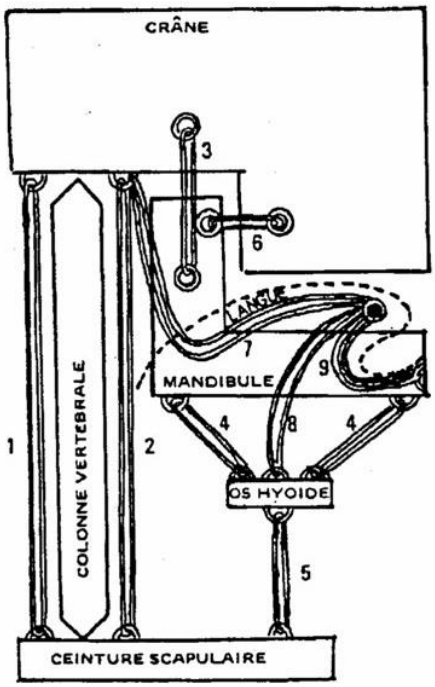

Figure 21 : Schéma de BRODIE modifié par LEJOYEUX [24].

L'appareil masticateur fait partie du système tonique postural et unit les chaînes musculaires antérieure et postérieure grâce à :
- la mandibule, l'os hyoïde et la langue en relation avec la chaîne musculaire antérieure,
- au rôle de pivot de l'os hyoïde,
- le maxillaire et le crâne en relation avec la chaîne postérieure [64].

1.3. Biomécanique de la musculature cervicale

Comme nous l'avons vu plus haut, la musculature cervicale est abondante et disposées en plans successifs. Dans cette partie, nous nous interessons aux différents rôles de ces muscles afin de mieux comprendre les dysfonctionnements musculaires douloureux liés à la posture.

1.3.1. Mécanismes stabilisateurs de la tête et du rachis cervical en position verticale

D'un point de vue biomécanique, le rachis peut être comparé à un **mât de bateau** qui assure le port et la stabilité de la tête (Fig. 22).

Appendue à la base antérieure du crâne, la face par son poids entraine un déséquilibre vers l'avant. Le poids de la tête a alors tendance à entrainer une extension du cou et à majorer la courbure cervicale (b) [13].

Cependant, en position verticale, le poids de la tête et la ligne gravitaire (G) de la tête réussissent se combiner et s'équilibrer bien qu'exerçant des contraintes négatives sur la posture céphalique et rachidienne.

Figure 22 : Le rôle du rachis.

La tête est en équilibre quand le plan nasio-opisthion, c'est-à-dire la ligne de la racine du nez au bord postérieur du foramen occipital, est horizontal. Le centre de gravité de la tête se situe alors au milieu de cette ligne. Le vecteur gravité (G) est représenté par un axe vertical qui passe au niveau de l'ATM et en avant de l'axe occipito-cervical et de la colonne vertébrale (Fig. 23). Cette situation antérieure de la gravité G amène une flexion de la tête et du cou vers l'avant.
Dans sa position d'équilibre, la colonne cervicale est inclinée en avant et les muscles de la nuque compensent en faisant bras de levier [13] [40].

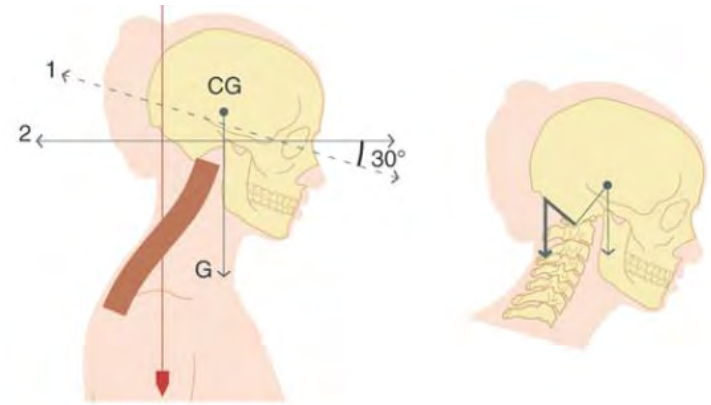

Figure 23 : Equilibre cervico-céphalique :
1. Axe orbito-occipital ; 2. Plan nasion-opisthion ; F : force des muscles postérieurs de la nuque ; CG : centre de gravité ; G : ligne de gravité [40].

Il est important de noter que le regard n'est pas horizontal lorsque la tête est en équilibre mais légèrement incliné vers le bas. L'horizontalisation du regard nécessite une extension cervicale en lordose avec un transfert postérieur de la ligne de gravité.

Ainsi, la position de la tête conditionne la statique globale du corps dans les conditions d'équilibre de la bipédie [40].

Dans sa thèse en biomécanique sur « l'étude cinématique tridimensionnelle du rachis cervical » (2008), Luc BOUSSION distingue quatre grandes catégories de muscles à insertion cervicales selon leur terminaison, leur situation et leur longueur. Pour continuer la métaphore, ces muscles représentent les **« haubans »** du corps humain.

Les muscles rachidiens céphaliques possèdent une quantité importante de capteurs proprioceptifs, leur permettant d'ajuster les mouvements dynamiques intrinsèques ou posturaux de la tête. Ils induisent aussi l'activité des muscles longs ou de chaînes musculaires plus puissantes. Les muscles courts, souvent situés en profondeur, prennent en charge les mouvements de faible amplitude.
Ce sont les muscles sous-occipitaux, les sterno-cléïdo-occipito-mastoïdiens, les muscles longs de la tête, les splénius de la tête et du cou, les longissimus de la tête et les semi-épineux du cou.

Les muscles rachidiens cervico-cervicaux et thoraco-cervicaux sont constitués de muscles courts et longs. Les courts ont un rôle de ligaments actifs pour verrouiller et protéger les structures attenantes tandis que les muscles longs sont des érecteurs du rachis et anti-gravitaires qui conditionnent la posture érigée.
Ce sont les muscles inter-épineux et les inter-transversaires, les transversaires épineux, les muscles longs du cou et les muscles érecteurs du rachis.

Les muscles costo-cervicaux assurent le haubandage latéral du cou en statique et l'inclinaison latérale lors des activités dynamiques. Ce sont les les muscles scalènes.

Ainsi, en situation statique, l'équilibre actif est assuré par une faible participation des muscles sous-occipitaux qui est renforcée si des contraintes supplémentaires s'ajoutent.
En situation dynamique, tous les éléments proches et à distance de la chaîne musculaire concernée sont recrutés pour augmenter la force transmise [13].

1.3.2. Mouvements cervico-céphaliques

D'après MANNS (2013), la mobilité du segment cervical provient de sa musculature mais aussi de sa structure osseuse et articulaire. Les mouvements de la tête et du cou sont déterminés par une anatomie osseuse particulière et le système musculo-tendineux-ligamentaire de cette région.

La grande complexité architecturale du rachis cervical lui permet la réalisation de mouvements complexes cervico-céphaliques de : **flexion/extension**, **rotation** et **inclinaison latérale**. On peut réaliser une dichotomie au niveau de la mobilité du rachis cervicale.
Les grandes amplitudes de flexion/extension sont permises par l'articulation entre l'occipital et C1 tandis que celles de rotation le sont par l'anatomie entre C1 et C2. De plus, le rachis supérieur (occipital, C1 et C2) est à l'origine de la modification de l'angulation cranio-cervical et des ajustements fins alors que le rachis cervical inférieur (C3 à C7) réalise les modifications de position de la tête [13].

	Rachis cervical sous-occipital (C1-C2)	Rachis disco-cervical (C3-C7)
Fonctionnement physiologique	Synchronisation des articulations occipito-atloIdienne et atloïdo-axoïdienne	Systèmes articulaires couplés
Mobilité partielle de chaque segment rachidien	30° de flexion-extension 10° d'inclinaison latérale 50° de rotation	40°- 90° d'extension 25°- 30° d'inclinaison latérale 50° de rotation (par torsion)
Remarques anatomiques	**Absence** de disque articulaire **Ganglion d'Arnold** (C2) situé derrière l'articulation inférieure de C1 au contact de la capsule articulaire de C1-C2 <u>Conséquences</u> : - Risque de compression lors mouvements extension-rotation de C1 sur C2 (trauma ou entorse) - Point de faiblesse en hyperextension en C2	Constituants de la lordose cervicale Niveau C5-C6 le plus mobile Processus épineux plus développé de C7 sert de levier au système musculaire et aide au maintien de l'équilibre de la tête.

Tableau 1 : Mobilité des segments articulaires cervicaux supérieur (C1-C2) et inférieur (C3-C7) [40].

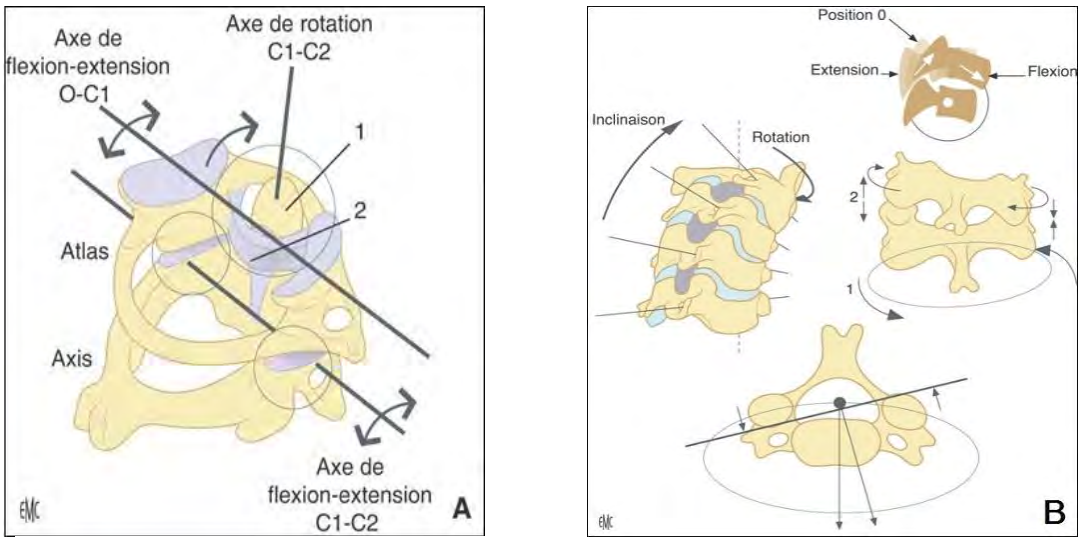

Figure 24 : Mobilité de la colonne cervicale.
A. Mécanique articulaire du complexe C1-C2. 1. Apophyse odontoïde ; 2. Ligament transverse.
B. Mécanique articulaire de C3-C7. 1. Torsion ; 2. Latéroflexion [40].

2. Concepts pathologiques

2.1. Dysfonction du système postural

Une dysfonction du système postural correspond à un décalage entre la représentation centrale du corps et le schéma postural réel. Les informations données par les capteurs ne peuvent pas être correctement unifiées au niveau du système nerveux central car certaines présentes des erreurs et des asymétries posturales apparaisent.

Le diagnostic du praticien a pour objectif d'identifier la ou les entrées déficientes capables de perturber les informations regroupées au sein du système trigéminal et de déséquilibrer le système tonique postural mandibulaire et corporel [106].

2.2. Les états de santé : état adaptatif, état compensatif et état décompensatif

On distingue trois grands états de santé générale qui sont visibles dans la population. Ils dépendront de la **capacité d'adaptation physiologique** du corps, propre à chacun. L'adaptation physiologique se définit comme le maintien ou l'amélioration de l'efficacité d'un système par des modifications structurelles ou fonctionnelles.

L'état adaptatif est un état **physiologique idéal** dans lequel le système ou l'appareil s'adapte aux modifications externes et internes grâce à ses possibilités biologiques modelables. Le patient postural sain est adapté aux lois que lui impose la gravité.

L'état compensatif est un état intermédiaire où le système se modifie et se réorganise pour pallier à des déficits passagers ou permanents et pour pouvoir continuer à fonctionner. Aucune douleur, ni aucun symptômes n'est ressentis par l'individu.

L'état de décompensation est un état **pathologique**, de maladie. Le seuil de tolérance du système est dépassé, il n'arrive plus à modifier sa structure et à résoudre ses déficits. Un déséquilibre s'installe et s'il n'est pas traité et perdure peut devenir chronique. De nouvelles contraintes telles qu'un stress, un choc émotionnel ou une sollicitation trop intensive du système sont à l'origine de cet état.
Les symptômes liés au dysfonctionnement du système apparaissent et peuvent entrainer des désordres structurels. C'est cet état que nous devons, en tant que professionnel de santé, améliorer ou traiter.

L'état de santé de chaque appareil, tout comme celui de l'appareil manducateur, évolue en s'adaptant aux modifications internes et externes. Bien que les capacités d'adaptation de l'appareil manducateur soient grandes, lorsqu'elles ne permettent plus d'assurer les activités fonctionnelles, l'adaptation devient pathologique. Les adaptations et compensations de l'appareil manducateur asymptomatiques deviennent alors symptomatiques lorsque le seuil de compensation est dépassé (CLAUZADE et MARTY, 2006) [23].
Des troubles du système postural peuvent se décompenser au niveau de l'appareil manducateur, et à l'inverse, des déséquilibres de l'appareil manducateur peuvent s'exprimer sous la forme de déséquilibres posturaux. Selon la cause du trouble et ses conséquences, différents schémas lésionnels sont décrits.

2.3. Les schémas lésionnels : lésion occlusale, posturale et mixte

LANDOUZY (2008) [24] et DUPAS (2011) [14] décrivent plusieurs schémas de pathologies différentes. Chaque schéma lésionnel établit une chronologie à partir de l'origine du trouble jusqu'aux conséquences qui en découlent. Selon l'appareil, le diagnostic de l'origine des troubles

assure une meilleure compréhension du lien odontologique avec les douleurs posturales afin de permettre par la suite une meilleure prise en charge thérapeutique.

Lors de la pathologie descendante, une dysfonction temporo-mandibulaire peut entrainer des perturbations posturales et oculo-motrices. Au niveau mandibulaire, on peut retrouver un trouble occlusal, une dyspraxie linguale ou une anomalie cranio-faciale.
Au niveau postural, le désordre musculaire mandibulaire peut induire la bascule de la ceinture scapulaire par l'intermédiare des chaînes musculaires. Le décalage visible entre les ceintures scapulaire et pelvienne peut alors être homolatéral ou controlatéral.

Lors de la pathologie descendante mixte, les caractéristiques d'une pathologie descendante et d'une pathologie ascendante masquée sont associées. Des douleurs et symptômes sont présents au niveau temporo-mandibulaire et au niveau postural. Le retour à l'équilibre de l'appareil mandibulaire laisse apparaitre le déséquilibre postural sous-jacent.

Lors d'une pathologie ascendante, un déséquilibre du tonus postural peut être à l'origine de dysfonctions temporo-mandibulaire et **parfois** des troubles oculo-moteurs.
Au niveau mandibulaire, le patient peut présenter une symptomatologie douloureuse et dysfonctionnelle d'une ou des deux ATM.
Au niveau postural, le patient peut présenter une bascule de la ceinture scapulaire et une hypo-convergence oculaire obligatoire. Le décalage visible entre les ceintures scapulaire et pelvienne peut être homolatéral ou controlatéral.

Lors d'une pathologie ascendante mixte, les caractéristiques d'une pathologie ascendante et d'une pathologie descendante masquée sont associées. Des douleurs et symptômes sont présents au niveau au niveau postural et temporo-mandibulaire. Le retour à l'équilibre de la posture laisse alors apparaitre le déséquilibre mandibulaire sous-jacent.

D'après DUPAS (2011), lorsque l'on se trouve face à un **problème de convergence**, une asymétrie des pupilles et des phénomènes de compensation sont visibles. L'hypoconvergence entraine souvent un mouvement de rotation de la tête qui permet la fixation d'une image plus nette et une douleur au niveau des sourcils ou à l'intérieur de l'œil due à l'ankylose du muscle occulomoteur. Cette rotation compensatrice de la tête amène une hypertonicité des muscles cervicaux et des muscles oculomoteurs et à long terme des **cervicalgies** et des céphalées [14] [78]. Mais ces douleurs sont à différencier de celles dues à un trouble oculaire par des lunettes mal adaptées.

En conclusion, un problème de convergence oculaire peut-être :
- une hypoconvergence **vraie**, c'est-à-dire compensée ou primaire
- une hypoconvergence **posturale** résultant d'une adaptation posturale.

Dans le cas d'un trouble de la convergence **lié de la posture**, il peut être dû à :

- Un déséquilibre postural. Une hypertonie musculaire entraine une hypotonie sur l'autre moitié du corps. Cela se répercute au niveau des muscles oculomoteurs par un problème de convergence.
- Une origine occlusale. Un trouble de l'appareil manducateur se répercute sur les muscles oculomoteurs par l'intermédiaire des nerfs crâniens III, IV et VI les innervant [14].

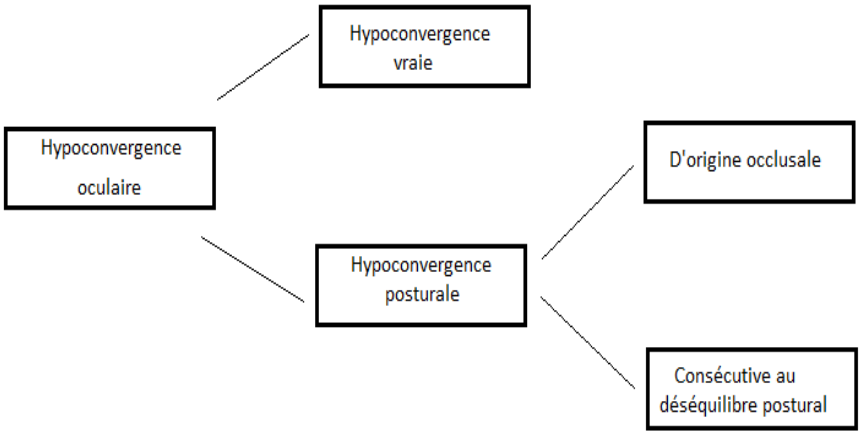

Figure 25 : Origines d'une hypo-convergence occulaire selon DUPAS [14].

« Une orientation correcte de la tête dans l'espace, conditionnée par une bonne oculogyrie, permet un fonctionnement harmonieux des muscles masticateurs et une occlusion dentaire correcte», DUPAS (2011).

2.4. Conséquences de la modification de l'axe gravitaire sur le rachis cervical

Nous avons vu ce qui se passe dans le cadre d'une posture érigée équilibrée du rachis en réponse à la force de gravité terrestre. Mais, selon les activités professionnelles et quotidiennes que nous exerçons, nous adaptons notre posture corporelle et l'écartons souvent de sa position verticale d'équilibre.

Lors de la réalisation de postures contraignantes, l'**axe gravitaire** s'écarte de l'axe occipito-rachidien et rompt l'équilibre de confort. Les différents muscles recrutés s'adaptent pour maintenir la nouvelle posture rachidienne et permettre la réalisation de mouvements par les membres supérieur et inférieur.
L'augmentation d'un **bras de levier gravitaire** (écart de l'axe gravitaire) sollicite de façon statique et prolongée la musculature périphérique qui a normalement une vocation plus dynamique. Une fatigue des muscles postérieurs apparait rapidement avec les inclinaisons fréquentes dans les situations quotidienes et des contractures musculaires sont progressivement ressenties au niveau cervical et thoracique [13].

En conclusion, la réalisation de mouvements répétés doit se faire la plus proche possible de l'axe verticale de stabilité de la colonne vertébrale afin d'éviter une sollicitation trop intense des muscles et l'apparition de compensations musculaires voire de décompensation.

Ainsi, l'Homme peut réaliser de nombreuses postures et s'adapter à de nombreuses situations de part l'anatomie et la biomécanique de son rachis cervical, si celui-ci reste intègre et mobile.

B. NEUROPHYSIOLOGIE

L'explication de l'influence réciproque de l'appareil manducateur et de la posture céphalo-rachidienne repose en grande partie sur la neurophysiologique pour certains auteurs.

1. Le nerf trijumeau (V)

1.1. Rappel anatomie sur le nerf trijumeau (V)

Le nerf trijumeau est un **nerf mixte sensitivo-moteur** au rôle essentiel en posturologie céphalo-rachienne et au niveau du fonctionnement de l'appareil manducateur.

L'innervation de la région orofaciale est assurée par le nerf trijumeau et les premières racines cervicales (C1, C2 et C3).

Le **nerf trijumeau** émerge du tronc cérébral et se divise en deux racines :
- La racine motrice fine qui innerve en particuliers les muscles masticateurs.
- La racine sensitive épaisse qui se sépare en trois branches, la branche ophtalmique (V1), la branche maxillaire (V2) et la branche mandibulaire (V3), responsables de l'innervation de différents territoires cutanéo-muqueux.

La branche mandibulaire V3 va venir innerver :
- au niveau cutané : les régions temporale, jugale, labiale et mentonnière, la partie antérieure du pavillon de l'oreille et le conduit auditif externe.
- au niveau muqueux : les deux tiers antérieur de la langue ainsi que les régions labiale et vestibulaire mandibulaires.
- les dents mandibulaires et les articulations temporo-mandibulaires.

Le **plexus cervical supérieur** (C2) assure la sensibilité du cou, de la partie postérieure du crâne et de l'angle de la mandibule [12].

1.2. Complexe sensitif du trijumeau

Le complexe sensitif du trijumeau consistue un des principaux relais synaptique des **informations nociceptives** orofaciales et des méninges. Les trois branches du nerf trijumeau regroupent leurs informations sensitives au niveau du complexe sensitif du trijumeau [22].

D'un point de vue anatomique, le complexe sensitif du nerf trijumeau est constitué de deux noyaux, le noyau principal pour les informations non nociceptives et le **noyau spinal** pour les informations nociceptives. Le noyau spinal se subdivise en trois sous-noyaux : oral, interpolaire et caudal. Le noyau caudal est composé de neurones nociceptifs spécifiques stimulés par des influx douloureux et par des neurones convergents répondant à des stimulations multiples (mécanique, thermique, chimique) provenant des différentes régions cranio-faciales (orale, myo-articulaire, méninges...) [42]. Cet ensemble de noyaux se situe au niveau du tronc cérébral et s'étend du mésencéphale à la moelle épinière cervicale [22].
Ainsi, l'information nociceptive captée par les nocicepteurs remonte jusqu'au ganglion de Gasser pour finir au niveau du complexe sensitif du trijumeau. A partir de celui-ci, l'information est véhiculée jusqu'au cortex via le thalamus [42].

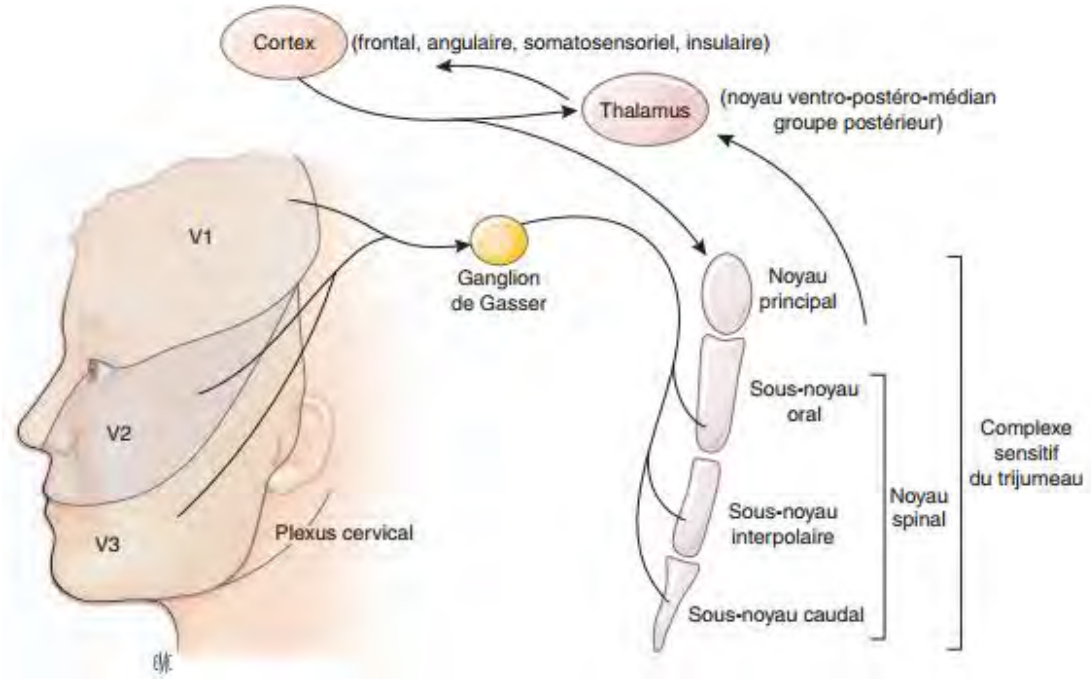

Figure 26 : Territoire sensitif du nerf trijumeau et complexe sensitif du trijumeau. V1 : nerf ophtalmique, V2 : nerf maxillaire, V3 : nerf mandibulaire (d'après Dallel et coll., 2003) [42].

En plus des afférences du nerf trijumeau, le complexe sensitif du trijumeau reçoit celles d'autres **nerfs craniens** (VII, IX et X) et des **nerfs cervicaux supérieurs** (C1, C2 et C3). L'innervation des muscles masticateurs et cranio-cervico-faciaux par les nerfs crâniens et cervicaux induit une rapide sensibilisation du territoire et génère souvent des **douleurs projetées,** comme nous le verrons dans la partie dédiée à la palpation musculaire [22] [42].
Le **sous-noyau caudal** est le lieu de convergence d'une quantité importante de fibres nerveuses dentaires, oro-faciales et cervicales. Par cette proximité, des afférences nociceptives sont capables de rediriger un stimulus douloureux vers des champs de récepteurs profonds ou cutanés éloignés orofaciaux ou cervicaux.
Par exemple, les afférences du trijumeau d'origine dentaire peuvent se projetter sur les trois premiers segments médullaires cervicaux et être reliées au noyau du **nerf spinal** qui participe à l'innervation du **trapèze** et du **sterno-cléido-mastoïdien** (SCM). Inversement, un contingent de fibres provenant des racines sensitives de C1 à C3 se projettent sur le noyau spinal du trijumeau [11]. On comprend alors la difficulté pour localiser l'origine d'une douleur céphalique [12].

Ces connections montre le **lien neurologique** que peut avoir le rachis cervical avec l'appareil manducateur et la sphère oro-faciale et expliquent le **caractère référé** de certaines douleurs d'origine cervicale au niveau de la face ou d'origine dentaire au niveau des cervicales ou au niveau oro-faciale.

La face est très innervée d'où la richesse de la symptomatologie douloureuse de cette région. Cette forte sensibilité de la sphère orofaciale à la douleur est expliquée par sa représentation dans l' «**Homonculus de Penfield**». En effet, un tiers des récepteurs sensoriels du corps sont situés au niveau de la sphère oro-faciale [12].

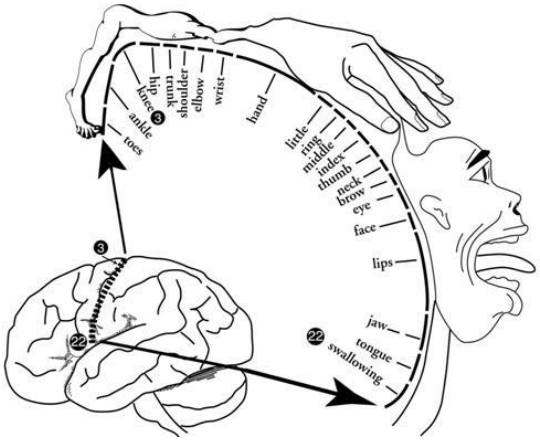

Figure 27 : L'Homonculus de Penfield.

1.3. Nerf trijumeau et équilibration du rachis

Le maintien du rachis en équilibre au repos et au cours de mouvements est permis par un réseau musculaire complexe et très riche.

Comme les autres muscles posturaux, les muscles de la mastication (temporaux, masséters, ptérygoïdiens latéraux et médiaux) ont une double activité :
- une activité **phasique** lors de la mastication et pour le renforcement musculaire phasique des chaînes musculaires antérieures ;
- une activité **tonique** pour les muscles sus-hyoïdiens qui stabilisent la mandibule et permettent l'équilibration du rachis et du crâne par l'intermédiaire des chaines musculaires postérieures.

L'**os hyoïde**, par l'intermédiaire des supra-hyoïdiens, a un rôle important dans la double activité phasique et tonique de la mandibule et lors de la déglutition. Les muscles infra-hyoïdiens reçoivent aussi une innervation motrice de C1 à C3.

Ainsi, d'après MESQUIDA (2014), le fait de serrer les dents donne une **force tonique à l'ensemble du corps**. Cette force tonique remonte aux centres nerveux, stimule le nerf trijumeau et contrôle ainsi la tonicité des chaines musculaires postérieures. Donc un problème au niveau de l'appareil manducateur pourrait entrainer un dysfonctionnement des nerfs trijumeaux et une perte de la tonicité des les chaînes postérieures [22].

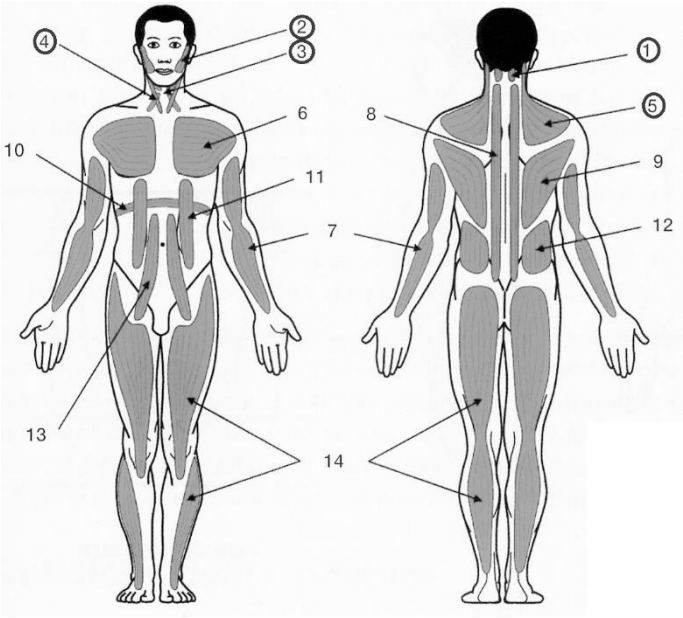

Figure 28 : Les principaux muscles du corps phasiques, toniques et tonico-phasiques. DUPAS (2011) p.107 [14]
1. Muscles sous-occipitaux, 2. Muscles masticateurs, 3. Muscles supra et infra-hyoïdiens, 4. Sterno-cléido-mastoïdien, 5. Trapèze.

2. Le réflexe trigémino-nuccal

Le **réflexe trigémino-nucal** se produit entre le nerf trijumeau (V) d'une part et le nerf spinal (XI) et les racines C1, C2, C3, d'autre part. Il correspond à la voie par laquelle l'information sensorielle oro-faciale contrôle l'activité motrice des muscles cervicaux.
Ce réflexe archaïque existe déjà in utero. L'excitation de la face s'accompagne d'une extension de la tête par contraction des muscles du cou et un mouvement en arrière des deux épaules par contraction des muscles trapèzes. Selon GOLA et coll. (2005), il expliquerait les dysfonctions cervicales ressenties par les sujets atteints de Dysfonctions Temporo-Mandibulaires [48].

Une autre étude réalisée sur des rats montre que des faisceaux afférents cranio-faciaux convergent vers les neurones nociceptifs de la première vertèbre cervicale et qu'ils jouent un rôle important dans l'intégration des informations nociceptives à la fois cranio-faciale et cervicale haute [147].

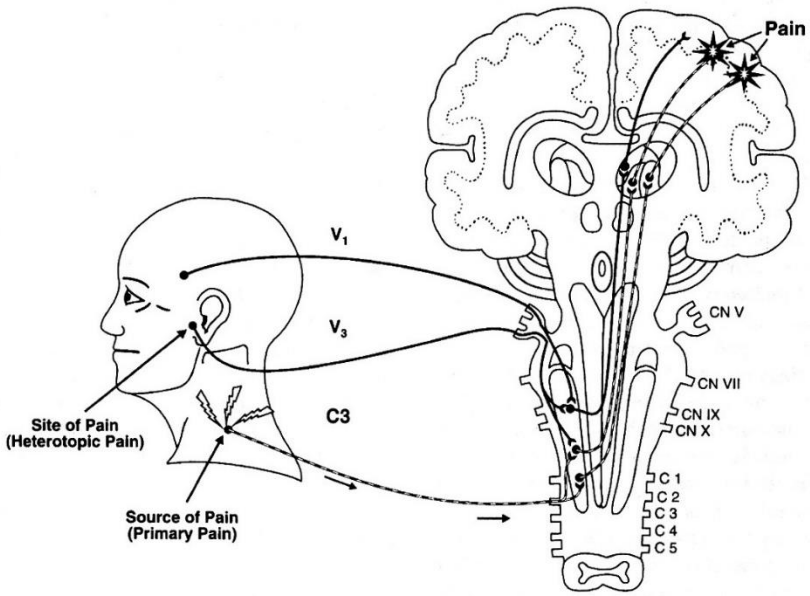

Figure 29 : Le réflexe trigémino-nucal et la projection céphalique des douleurs des muscles de la nuque et des épaules. CN : Nerf Crânien, C1 C2 C3 C4 C5: cinq premiers nerfs rachidiens [155].

3. Le réflexe oculo-céphalogyre

Au niveau du système postural, des interrelations existent entre le complexe sensitif du V et les muscles posturaux mais celles-ci sont couplées aussi avec les muscles de la vision, capteur du système tonique postural. L'étude du réflexe oculo-céphalogyre permet de montrer le lien neurologique et musculaire existant entre l'appareil manducateur, les yeux et les muscles posturaux.

Tout d'abord, nous allons tenter d'illustrer l'utilité du réflexe oculo-céphalogyre au quotidien. Par exemple, le regard d'une personne se déplace de plus de 15° sur l'horizontale pour suivre quelqu'un ou quelque chose, un mouvement cervical automatique a lieu pour centrer l'image visuelle sur la fovéa rétinienne. Ses yeux mais aussi sa tête et son cou se déplacent [14]. Le mouvement conjugué des yeux, de la tête et du cou est possible par la contraction simultanée des muscles oculomoteurs ainsi que celle des muscles sous-occipitaux, des trapèzes et sterno-cléido-mastoïdiens.

D'un point de vue anatomique, les muscles superficiels sterno-cléido-mastoïdiens et splénius ainsi que le muscle oblique inférieur profond forment le **couple céphalogyre.** Ils sont impliqués dans la rotation de la tête.
De même, les complexes articulaires C1-C2 sont sollicités pour réaliser un double balayage horizontal et vertical et les segments C3-C4 et C4-C5 réalisent le balayage vertical de grande amplitude.
Avec l'âge, la mobilité de la charnière sous-occipitale (C1-C2) se conserve tandis que la partie inférieure du rachis cervical évolue vers une raideur arthrosique [40].

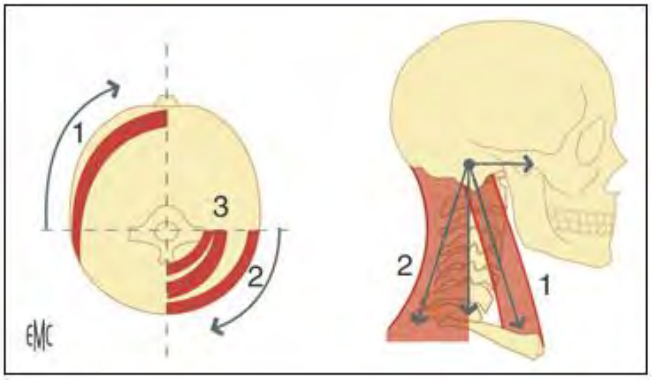

Figure 30 : Muscles céphalogyres. 1. SCM ; 2. Splénius du cou ; 3. Oblique inférieur.

D'un point de vue neurologique et de manière schématique, l'œil va capter une image et envoyer l'information sensitive enregistrée via le nerf optique au noyau vestibulaire.
Au niveau du faisceau longitudinal médian, le noyau vestibulaire est en relation avec les noyaux oculomoteurs et spinaux pour permettre de regrouper les informations de la tête et des yeux. Toutes les informations reçues de ces différents noyaux vont arriver au niveau central, au sein du cortex et du thalamus.
Après avoir été traitée par le cortex, l'information repart au niveau des noyaux oculomoteurs puis jusqu'aux muscles oculomoteurs (via les III, IV et VI ème nerfs crâniens). Les six muscles oculomoteurs vont mobiliser l'œil en conséquence : le droit supérieur, le droit inférieur, le droit médial et l'oblique inférieur innervés par le nerf oculomoteur (III), l'oblique supérieur innervé par le nerf trochléaire et le droit latéral innervé par le nerf abducens (VI).
Parallèlement, les muscles céphalogyres principaux, commandés par les noyaux spinaux de la Xème paire des nerfs crâniens, sont stimulés. Et les muscles postérieurs du cou et les muscles axiaux para-vertébraux sont recrutés par les faisceaux excitateur et inhibiteur de la formation réticulée.

Ainsi, le système oculo-céphalogyrique s'établit par la connexion au niveau du noyau spinal entre le complexe sensitif du V et les noyaux oculomoteurs qui intègrent les informations visuelles et auditives.
Il est aussi relié au rachis cervical supérieur (C1-C3) et au cortex sensitif par l'intermédiaire de projections sur le cortex, le thalamus, l'hypothalamus et le noyau moteur du V. L'appareil manducateur, via le nerf V, fait donc partie intégrante de la régulation oculomotrice par la branche ophtalmique du V1 [22].

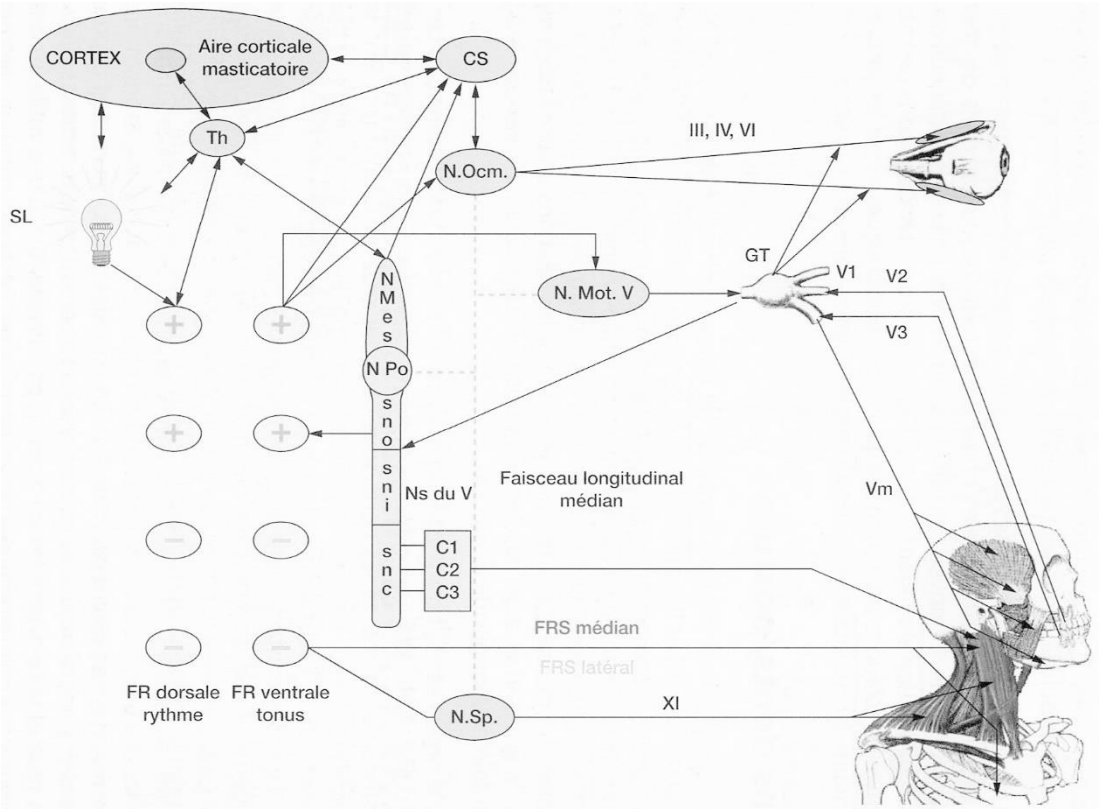

Figure 31 : Neurophysiologie du nerf trijumeau avec les muscles posturaux, les muscles occulo-moteurs de l'œil et le système manducateur.
TH : thalamus, SL : système limbique, FR : formation réticulaire, Ns du V : noyau sensitif du nerf trijumeau, C1-C2-C3 : nerfs sous-occipitaux, N mot V : noyau moteur du nerf trijumeau, N Ocm : noyau oculomoteur, N Vest : noyau vestibulaire, NSp : noyau spinal, FRS : faisceau réticulo-spinal, GT : ganglion trigéminal, Vm : racine motrice du V3 [14].

Le système oculo-céphalogyre, à l'origine de la coordination des mouvements oculaires, mandibulaire et céphalique met en évidence les connexions entre les capteurs visuel, manducateur et la posture céphalique.

4. Les sensations vertigineuses et céphalées d'origine cervicale

4.1. Mécanisme des sensations vertigineuses d'origine cervicale

L'étude de YAHIA et coll. (2009) permet d'expliquer le lien entre la survenue des sensations vertigineuses et d'instabilité posturale lors de **cervicalgies chroniques** lors d'un examen neurologique normal.

Des récepteurs proprioceptifs cervicaux, situés dans la partie haute de la colonne cervicale au niveau des capsules articulaires postérieures et des muscles péri-vertébraux, renseignent les centres de l'équilibre sur la position du rachis cervical et de la tête.
Un dysfonctionnement articulaire ou une contracture musculaire à ce niveau peut perturber ces récepteurs, altérer le message proprioceptif de la coordination entre le vestibule*, les yeux et les cervicales et produire un schéma moteur désorganisé. Des troubles de la posture associés à des sensations vertigineuses ou d'instabilité peuvent être visibles lors de cervicalgies chroniques (en rapport avec de l'arthrose cervicale ou un dérangement intervertébral mineur). Lors d'explorations vestibulaires normales, une lésion ou un dysfonctionnement de ces récepteurs proprioceptifs contribuent à des troubles posturaux. Ces données évoquent l'origine cervicale de certaines sensations vertigineuses ou de déséquilibres si les lésions incriminées se situent au niveau du rachis cervical haut. Une céphalée d'origine cervicale est fréquemment associée chez ces patients [32].

Donc, certaines sensations vertigineuses ou de déséquilibres peuvent être d'origine cervicale si les lésions incriminées sont retrouvées au niveau du rachis cervical haut.

4.2. Mécanisme de la céphalée d'origine cervicale

Les céphalées cervicogèniques représentent 15 % des céphalées environ, soit 2,5% de la population. Cliniquement, elles sont uni ou bilatérales, augmentées lors de la mobilisation du cou et liées à des pathologies de la charnière cervico-occipitale telles que : étirement des premières racines cervicales, des ligaments, contracture des muscles cervico-céphaliques [36].

Les céphalées cervicogèniques sont définies par la projection de la douleur de la région cervicale au niveau de la tête. BOGDUK N. et GUIRK B (2007) les expliquent par des connections neuronales entre les voies sensitives du **rachis cervical** et celles du **nerf trijumeau.**
Cette connexion est présente au niveau du **noyau trigémino-cervical** (sous-noyau caudal)**,** localisé dans le tronc cérébral. Au niveau de ce noyau sont présentes des anastomoses entre les voies sensitives du nerf trijumeau V1 et des trois nerfs spinaux cervicaux supérieurs. Ainsi, des nocicepteurs présents sur les structures cervicales vont envoyer l'information douloureuse vers le noyau trigémino-cervical. Cet influx nociceptif remonte ensuite du noyau vers les voies sensitives du nerf ophtalmique, innervant le tiers supérieur de la face.
Cette connexion nerveuse permet d'expliquer deux grands types de douleur projetée d'origine cervicale : la **douleur cervico-cervicale** et la **douleur cervico-trigéminale**. Respectivement, la première est perçue dans les régions innervées par les nerfs cervicaux : au niveau de l'occipital et de la région cervicale haute, et la deuxième est perçue dans les régions crâniennes innervées par le nerf trigéminal : les régions frontale, orbitale ou pariétale du crâne [33].

* Le vestibule est la partie de l'oreille interne qui contient les accéléromètres intervenant dans le système de l'équilibre.

De plus, les neurologues NGUYEN J.-P. et MAGNE C. (2009) rappellent que le nerf trijumeau par ses branches terminales participe en grand partie à l'innervation des méninges. Ces étroites relations entre le noyau trigémino-cervical et les nerfs cervicaux C1, C2 et C3 expliquent mieux qu'une irritation ou une lésion du nerf trijumeau puisse être à l'origine de douleurs faciales irradiant vers la région occipitale. De même, une irritation du nerf occipital (C2) peut entrainer des douleurs irradiant vers la région facial, le plus souvent fronto-orbitaire [35].

D'après NAVEZ M. (2007), elles sont à distinguer de la **névralgie d'Arnold** due à une compression dans son trajet du nerf occipital (C2). Le nerf occipital ou nerf d'Arnold est un des principaux nerfs émanant des branches postérieures des nerfs spinaux C2. Son territoire sensitif est la région cervio-occipitale. La névralgie d'Arnold représente 8,7 % des névralgies d'origine cervicale. Le nerf est souvent fragilisé par un traumatisme antérieur direct ou indirect du rachis cervical. C'est une céphalée paroxystique unilatérale d'origine cervicale. Les causes sont multiples et le diagnostic est établit qu'après avoir éliminé les autres causes de céphalées [36].

D'après BONNEFOY et coll. (2013), l'origine mandibulaire (V3) peut expliquer le cercle vicieux qui s'installe en cas de dysfonctionnement de cette articulation : la douleur entretient le spasme des muscles masticateurs qui, lui-même, accentue celle-ci [7].
Cependant cette **théorie sur la douleur** longtemps développée a été démontée par les travaux de LUND et DONGA (1991). D'après ces derniers, la douleur provoquerait plutôt une **inhibition des muscles agonistes** et une **excitation des muscles antagonistes** afin de créer une sorte d'attelle fonctionnelle permettant la **guérison**.
Selon une vue plus globale, l'entretien de la douleur implique plusieurs filtres supra-spinaux, extra-pyramidaux, hypothalamique et hypophysaire et surtout corticaux, intégrant l'expérience de la douleur, l'émotion, le stress dans sa perception finale [154].

De plus, le nerf auriculo-temporal participe aussi à l'innervation sensitive de la fosse temporale et de l'oreille externe ce qui implique que les patients qui présentent une dysfonction de l'ATM (par rétroposition du processus condylaire provoquant une compression de la zone bilaminaire par exemple) présentent également souvent des otalgies et/ou une céphalée temporale [7].

Une douleur perçue au niveau céphalique peut être projetée et trouver sa source dans le rachis cervical haut (C2-C3). Ces relations ont été regroupées au sein d'un système nommé système trigémino-cervical.

Chapitre III - DTM ET POSTURES CEPHALIQUES

A. DYSFONCTIONS TEMPORO-MANDIBULAIRES (DTM)

1. Définition

Les Dysfonctions Temporo-Mandibulaires (DTM) ou Désordres Temporo-Mandibulaires (DTM) forment une **entité clinique polymorphe** qui regroupe les pathologies **articulaire** et **musculaire** de l'appareil manducateur [42]. Ils incluent les altérations du disque articulaire temporo-mandibulaire mais aussi, ce qui va nous interesser dans cet exposé, les altérations des structures associées dont les muscles faciaux et cervicaux [58].

Le symptôme le plus important est la **douleur**, suivie de la limitation des mouvements mandibulaires [58] [48]. Les douleurs des DTM sont d'origine articulaire et/ou musculaire et ont une **sémiologie très riche**.

Les signes articulaires sont dues au déplacement discal qui se traduit par un déplacement discal réductible, un déplacement discal irréductible (41% des patients) jusqu'à l'arthrose temporomandibulaire (30% des patients) (MANFREDINI, 2011) [42].

Les douleurs musculaires sont liées aux **spasmes musculaires** et peuvent s'accompagner d'un trismus et de signes extra-manducateurs. Ces douleurs sont retrouvées chez **45%** des patients atteints de DTM (MANFREDINI, 2011).
Ces spames musculaires peuvent s'étendre aux autres muscles faciaux et cervicaux et expliquer l'existence de signes **extramanducateurs** : signes otologiques (acouphènes, sensation d'oreille bouchée) par spasmes des muscles tenseurs du voile et du tympan, **douleurs du cou** et des épaules, troubles de la posture craniorachidienne avec possibles sensations de déséquilibre objectivées par un examen stabilométrique et signes ophtalmologiques (troubles de la convergence avec vision trouble intermittente) [42].

Différents mécanismes physiopathologiques semblent impliqués dans l'apparition des **myalgies** :
- la lésion des fibres musculaires,
- la réduction de l'irrigation sanguine du muscle sous l'effet de la surcharge musculaire et de l'augmentation de la pression intramusculaire,
- le développement d'une hyperalgésie mécanique avec sensibilisation des nocicepteurs musculaires (ROBIN, 2015) [90].

Ces dysfonctions sont la résultante en proportion variable de syndromes myo-fasciaux de voisinage (muscles massétérins, temporaux, sterno-cleïdo-matoïdiens, scalènes, trapèzes), et d'une sensibilisation trigéminale locale et locorégionale [42].

2. Epidémiologie

Cette pathologie muscullo-articulaire affecte les deux sexes et à tout âge mais de façon préférentielle les **sujets féminins** (de l'ordre de ½ ou 1/3 par rapport aux hommes) [63] [68] entre **20 et 40 ans** ainsi que les **personnes âgées** touchées par la dégénérescence des surfaces articulaires [42] [48].

La prévalence des DTM reste variable en fonction des études, des signes pris en compte et des méthodes épidémiologiques appliquées.
Selon une étude allemande (1993) de grand ampleur (3526 individus examinés), environ 45 % des adultes présentent des signes de DTM à l'examen clinique mais seulement la moitié (21%) de ces individus se plaignent de signes fonctionnels [59]. Une étude récente réalisée en 2015 au sein de la population adulte allemande par VISSCHER et coll. s'interesse à la prévalence des DTM et leur association avec d'autres douleurs. La prévalence de douleurs dues aux DTM est de 8 % avec une

prévalence deux fois plus importante chez les femmes. Les résultats concernant les associations avec l'âge, le pays de naissance et le niveau d'éducation ne sont pas concluants. Les patients avec des DTM souffrent plus souvent d'autres douleurs associées que les patients sans DTM [68].
Selon GOLA (2005), 50% de la population en est atteinte, mais seulement 10% consulte, essentiellement pour cause de douleurs. [48]. Pour CHISNOIU et coll (2015), près de 60% de la population générale présente au moins un signe des DTM mais seulement 25% est consciente de ses symptômes et consulte chez un spécialiste [58].

Comme nous allons le voir, cette différence de pourcentage entre les personnes atteintes et les personnes prises en charge s'explique surement par l'**origine multifactorielle** des DTM et des **réponses adaptatives** de l'appareil manducateur et à la douleur, très variables, selon les individus [48].

On peut établir qu'environ **50-75%** de la population présente au moins un signe de DTM, mais un **faible pourcentage** de ces individus nécessitent une prise en charge. Les signes de DTM ne sont pas toujours pathologiques et ne nécessitent pas une prise en charge thérapeutique systématique.

3. Etiologies

3.1. Evolution des concepts étiologiques

Les différentes théories étiopathogéniques des DTM se sont succèdées au cours du temps selon les moyens d'étude et diagnostics disponibles.

- La **théorie occlusale** de COSTEN (1934) et la théorie occluso-psychologique de RAMFJORD (1966) mettent en avant un traitement essentiellement oclusal par le remplacement des dents absentes et des équilibrations occlusales.
- La **théorie neuro-musculaire** de TRAVEL (1952) et SCHWARTZ (1956), selon laquelle une hyperfonction musculaire est à l'origine de la douleur des DTM [128].
- La **théorie psycho-physiologique** de LASKIN (1969) qui avance l'importance du stress et des facteurs psychologiques dans les troubles neuro-musculaires et l'hyperactivité musculaire.
- La **théorie articulaire** de FARRAR (1977), selon laquelle, le trouble articulaire est la cause des douleurs et de l'hyperactivité musculaire. Les traitements sont tournés vers le recentrage condylien par l'orthodontie ou la chirurgie.
- La **théorie ostéopathique** de CECCALDI et FAVRE (1986) qui explique les déséquilibres posturaux à partir des chaînes musculaires anatomiques et attribuent un rôle central à l'os hyoïde vis-à-vis de la mandibule, le crâne et le rachis [78].
- La **théorie cranio-mandibulaire** de GELB (1994), selon laquelle, la posture céphalique et du corps dans la vie de tous les jours et au travail est propice à l'apparition des DTM. Le traitement est alors postural, physique et occlusal.

Aujourd'hui, les études épidémiologiques concernant l'apparition des DTM contredisent l'existence d'un facteur étiologique unique.

La théorie actuelle de l'apparition des DTM serait donc une **étiologie multifactorielle** reprenant en partie les différentes théories évoquées par le passé.

3.2. Classifications des facteurs influants

En 1995, GOLA propose une classification des terrains favorisants l'apparition des DTM en trois groupes : **facteurs prédisposants**, **déclenchants** et d'**entretien** (Tableau 2).

Facteurs prédisposants : *naturels ou acquis, ils créent le lit de la maladie :*	**Facteurs déclenchants :** *ils perturbent brutalement l'homéostasie de l'appareil manducateur. Une situation de déséquilibre, stabilisée du fait de son installation progressive ayant permis une adaptation structurelle et fonctionnelle, peut être décompensée et provoquer l'apparition de symptômes et signes cliniques :*	**Facteurs d'entretien :** *ils pérennisent la pathologie par des modifications structurelles, fonctionnelles ou neuropsychiques secondaires :*
– Anomalies des fonctions occlusales ; – Hyperlaxité ligamentaire ; – Parafonctions ; – Terrain psychologique (anxiété, dépression, stress)	– Tension ou choc émotionnel majorant les parafonctions ; – Modification brutale de l'occlusion (orthodontie, prothèse iatrogène) ; – Modification comportementale (mastication de chewing-gum, parafonctions type serrement, bruxisme, onychophagie...) ; – Traumatisme : ouverture buccale forcée (soins dentaires ou chirurgie maxillofaciale sous anesthésie générale), trauma accidentel (« coup du lapin »...).	– Migrations dentaires secondaires ; – Remodelages alvéolaires ; – Remodelage articulaire ; – Occlusoconscience ; – Propriodéficience acquise ; – Hyperalgésie primaire ou secondaire ; – Fragilité psychologique.

Tableau 2 : Facteurs étiopathogéniques et facteurs de risque des DTM [11].

En 2004, ORTHLIEB présente un nouveau modèle avec trois axes influençant l'appareil manducateur : la dimension biologique (état de santé générale, oestrogènes), la dimension mécanique ou structurelle (**posture**, parafonctions, hyperlaxité ligamentaire, déformation osseuse et occlusion) et la dimension psycho-sociale (stress, anxiété, dépression) [58].
Plus récemment, une revue de la littérature publiée en 2015 rajoute un quatrième élément : la dimension **neuro-musculaire** qui englobe tous les mécanismes ou réflexes neurologiques et musculaires [42].

Plusieurs catégories de co-facteurs se détachent de ces classifications : occlusaux, psychologiques, parafonctions, traumatiques, posturaux, hormonaux et somatiques généraux.

3.3. Co-facteurs étiopathogéniques

Plusieurs grands groupes de **co-facteurs** peuvent être décrits :

Facteurs occlusaux : Alors que le lien anatomophysiologique entre fonction occlusale, croissance et fonctionnement des ATM est bien admis, il n'y a pas encore de consensus concernant les relations entre l'occlusion et les désordres temporaux mandibulaires actuellement [129].
D'après LANDI et MANFREDINI (2004), les caractères occlusaux sont d'une faible valeur prédictive pour détecter les désordres musculaires du système stomatognathique [86]. Mais bien que controversé car non démontré en « *Evidence Based Medicine* », on ne peut donc pas ignorer le nombre croissant d'études cliniques signalant la récurrence de certaines dysfonctions occlusales « statiques » et « dynamiques » en lien avec certaines DTM.

De manière générale, les troubles de l'occlusion les plus souvent cités sont :
• une dysfonction ou une abscence de fonction (béance antérieure ou infraclusie) du **guide incisivocanin** [81] [87] [89], souvent liée à des troubles linguaux et causant une promandibulie compensée ou rétromandibulie avec version palatine des incisives supérieures (recouvrement important) ;
• une **classe II** [48] [81] [82] et particulièrement la **classe II subdivision 2** avec un recouvrement incisif important (TINASTEPE, 2015) [127] ;

• un **différentiel ORC-OIM** > 2mm [60] [69] [70] [86] à l'origine d'un déplacement discal ou d'arthrose [62] ;
• un **édentement postérieur** favorisant un recul mandibulaire et une diminution de la dimension verticale d'occlusion [42] [61] [89] (343 sujets). Les classes I et II de KENNEDY favorise un déplacement postérieur de la mandibule et des condyles (MANFREDINI, 2014) (AMMANNA, 2015) [60] [126] ;

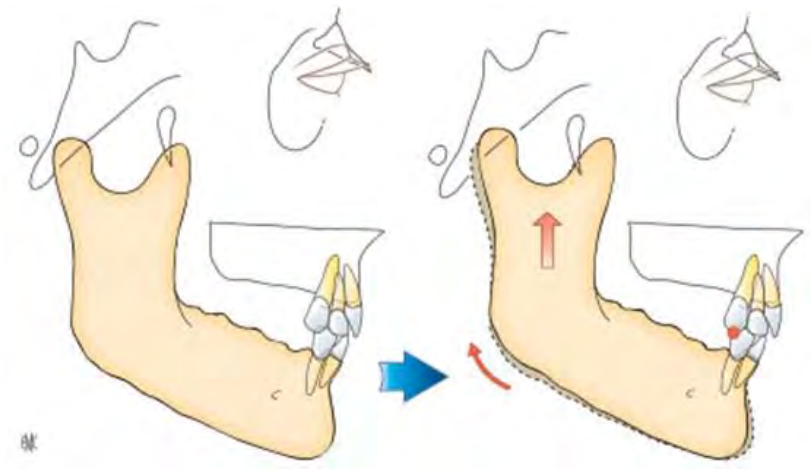

Figure 32 : Perte de calage postérieur avec rotation mandibulaire postérieure (horaire) autour du contact occlusal le plus distal (B) [45].

• une **absence des premières prémolaires** maxillaires (orthodontiques) responsable de rétrusion maxillo-mandibulaire ou interférences médiotrusives [62] [86] [89] ;
• des **parafonctions** telles que le bruxisme, une mastication unilatérale prédominante [81], une interférence occlusale en diduction [60], une déglutition atypique [42], une ventilation buccale [81] [89] ;
• un **articulé croisé postérieur** [89] à l'origine d'un déplacement discal [62].

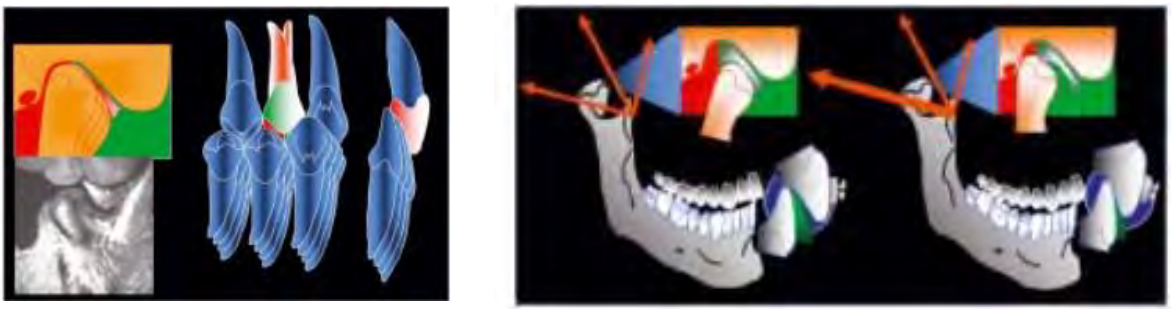

Figure 33 : Classe II.2. Contrainte antérieure susceptible de générer une luxation discale par augmentation du recrutement du chef postérieur du temporal en présence d'un angle incisif fonctionnel fermé [62]

Dans une étude multifactorielle des DTM, PULLINGER et SELIGMAN (2000) considèrent que les dysfonctions occlusales sont des co-facteurs dans l'étiologie des DTM et apparaissent souvent plutôt comme des **conséquences** des DTM. Selon eux, les facteurs occlusaux sont présents dans environ **10-20%** des DTM [62].
En conclusion, bien que ces occlusions dysfonctionnelles participent et entretiennent les Dysfonctions Temporo-Mandibulaires, elles ne représentent pas un facteur dominant et suffisant mais plutôt un **co-facteur récurrent** [82].

Facteurs psychologiques : D'après GOLA, la fréquence des **troubles psychiques** chez les patients atteints d'un DTM est de **20%** environ [11]. La plupart de ses patients « types » sont des femmes appartenant à un niveau socio-culturel élevé et ayant des responsabilités professionnelles ou familiales qui représentent un facteur psychosocial important [94].

Une étude de cohorte de l'*American Pain Society* (2013) a suivi 2737 individus en bonne santé pendant environ 5 ans dans le but d'étudier les facteurs psychosociaux qui peuvent conduire à l'apparition de DTM chez certains. Ils ont identifié plusieurs facteurs de risque tels que la dépression, l'anxiété phobique, la somatisation, l'hostilité [83] et encore les troubles du sommeil [95]. Ces facteurs agiraient comme éléments **catalyseurs** des dysfonctions temporo-mandibulaires :

- en abaissant le seuil de résistance et d'adaptation,
- en aggravant la contracture musculaire et les parafonctions [94].

Ces derniers favorisent l'apparition des DTM et par la suite d'autres **douleurs chroniques musculo-squelettiques** notamment au niveau du dos (FILLINGIM, 2013) [83]. Les patients atteints de DTM présentent le même profil psychologique et des dysfonctions similaires que ceux présentant des pathologies chroniques musculo-squelettiques [71].
En effet, le stress, l'anxiété et la dépression induisent une hyperactivité et une fatigue musculaire qui entrainent l'apparition de spasmes musculaires. Ces facteurs sont retrouvés plus fréquemment chez les patients souffrant de douleurs myofasciales (associées ou non à de l'arthrose ou de l'arthrite) que ceux atteint d'un déplacement du disque de l'ATM. Les facteurs psychologiques peuvent aller jusqu'à altérer le schéma occlusal du cycle masticatoire. Ces altérations occlusales apparaissent alors comme le résultat des DTM et non comme le facteur déclenchant [58].

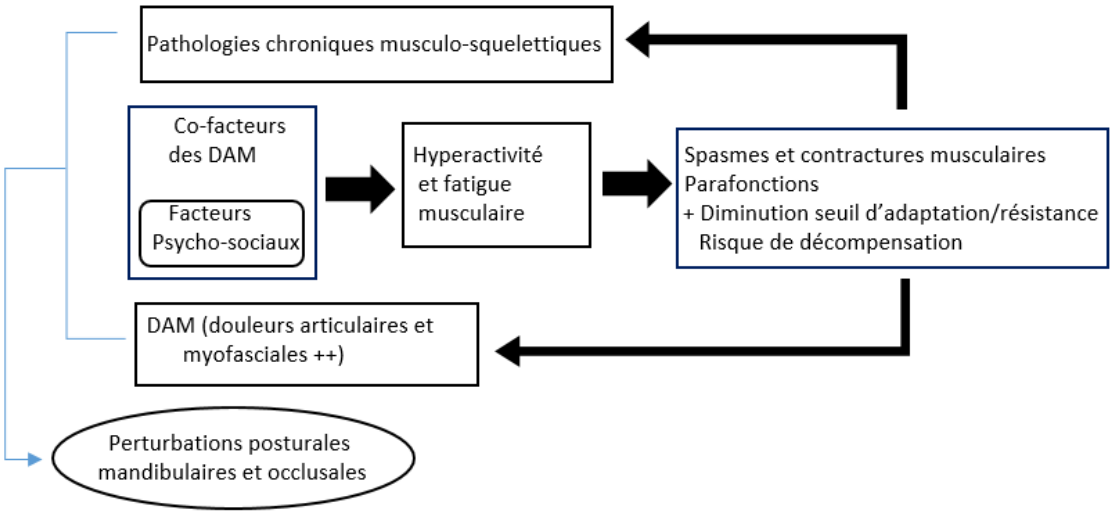

Figure 34 : Impact des facteurs psycho-sociaux sur les pathologies chroniques musculo-squelettiques et les DTM.

<u>Parafonctions :</u> Les parafonctions orales correspondent à des activités non fonctionnelles de l'appareil manducateur [90].
Le **bruxisme** se définit comme « une parafonction orale caractérisée par des affrontements occlusaux résultant d'activités motrices manducatrices non nutritives, répétitives, involontaires, le plus souvent inconscientes» d'après ORTHLIEB et coll. (2016). Les bruxismes ont pour étiologie des facteurs centraux neuropathiques ou psycho-émotionnels, associés ou non à des troubles du sommeil et de la ventilation et non associés à des facteurs occlusaux (LAVIGNE, 2008). Bien que le bruxisme soit un facteur de risque pour les douleurs des muscles masticatoires, il permet l'évacuation des tensions psycho-émotionnelles [46].
Outre le bruxisme, les parafonctions les plus fréquentes sont représentées par la **mastication intense** (chewing gum) ou **unilatérale** et les **tics de mordillement**. Elles deviennnent nocives pour les muscles masticateurs sur le long terme par leurs caractères répétitifs en provoquant des contractions musculaires isométriques (travail en tension mais sans mouvement) de faibles intensités mais qui deviennent à force douloureuses [90].
Les troubles myofonctionnels de la **déglutition** ou de la **ventilation** sont aussi favorables à la génèse d'un DTM [106] et vont nous intéresser tout particulièrement.

Facteur traumatique : C'est un facteur **initiateur** et **prédisposant** des DTM.
Le traumatisme le plus fréquemment associé aux DTM est « le coup du lapin » ou *whiplash*. Selon une revue de 2002, une personne sur trois ayant subit ce traumatisme développe des symptômes [148].
Un traumatisme brutal au niveau de la mandibule, type coup de poing, est aussi responsable d'une déviation latérale mandibulaire et d'une distension des attaches discales. Il peut en résulte une luxation discale [90].
La faiblesse de la littérature scientifique dans ce domaine est sans doute due à l'originalité anatomique des ATM au sein de l'appareil manducateur ainsi qu'à son potentiel d'adaptation aux contraintes biomécaniques très variées selon l'âge et les activités manducatrices durant la journée [81].

Facteur postural : Les corrélations biomécaniques et neurophysiologiques entre la posture céphalique et les DTM sont majoritairement reconnues. Cependant, le lien de cause à effet n'a pas encore était clairement démontré. Différentes postures corporelles de travail (écrans) ou de loisir (sport) ou de sommeil au long terme ont un impact sur la projection de la tête en avant et favorise le développement de troubles fonctionnels et structuraux dont nous parlerons.
BRETON-TORRES et coll. (2016) et d'autres auteurs le présentent comme un **facteur favorisant** des DTM. En effet, ce n'est pas le trouble de la posture qui apparaît comme un facteur étiologique des DTM mais l'hyper-activation des chaînes musculaires. Cette hyper-activation peut être déclenchée par la compensation de lésions musculo-squelettiques anciennes ou à bas bruit, de traumatismes, de réponses émotionnelles ou de troubles fonctionnels qui déstabilise la posture et le fonctionnement de la région oro-faciale [106].

Facteur hormonal : Plusieurs études tentent de démontrer l'action du taux des hormones sexuelles en **oestrogènes** sur l'augmentation de la sensibilité douloureuse dans les désordres temporo-mandibulaires et la prévalence féminine. Sous l'action des oestrogènes, le seuil de la douleur et sa tolérance varient selon l'âge biologique (puberté, grossesse, ménaupose) chez la femme.
Des études menées en 2011 par des biologistes américains sur des animaux et des humains ont montré son action périphérique et centrale sur les influx douloureux [73] et notamment sur le nerf trijumeau [75].
Cependant, le mécanisme exact de l'action de ces hormones n'est pas encore parfaitement connu et le sujet fait encore débat entre les auteurs. BERGER et coll. (2016), dans une revue de la littérature, évalue la qualité des articles publiés sur le sujet. Une explication possible aux résultats divergents et parfois contradictoires retrouvés est que les oestrogènes **influencent le processus de douleur** des DTM mais ont une action différente selon les récepteurs fixés sur les structures de l'ATM [74].

Facteurs somatiques généraux : Ils regroupent certaines maladies **systémiques** (diabète, tumeurs temporo-mandibulaires, troubles thyroïdiens…), les maladies **métaboliques** (malnutrition, alocool, tabac, sommeil) et l'**âge** qui favorisent l'apparition de mécanismes destructeurs et de dysfonctionnements [94].

4. Classification par la RDC/TMD

La classification des **Critères Diagnostiques de Recherche des Désordres Temporo-Mandibulaires** (**RDC/TMD)** apparait actuellement comme la classification de référence des désordres temporo-mandibulaires grâce à l'utilisation de critères diagnostics standardisés. Elle propose deux grands axes diagnostiques, un physique et un psychosocial, interragissant dans les désordres temporo-mandibulaires [65].
Bien qu'elle ne soit pas encore totalement répandue, la collecte de données avec l'utilisation de RDC/TMD a été suggérée comme étant une étape essentielle pour permettre la comparaison d'études différentes pour des buts épidémiologiques et thérapeutiques (MANFREDINI, 2011) [91].

Axe I : Il classifie les désordres temporo-mandibulaires en fonction de la clinique en tant qu'anomalies de structure et **anomalies fonctionnelles**. Trois groupes diagnostics sont décrits : les désordres musculaires, les déplacements du disque articulaire ainsi que les arthralgies, arthrites et arthroses.

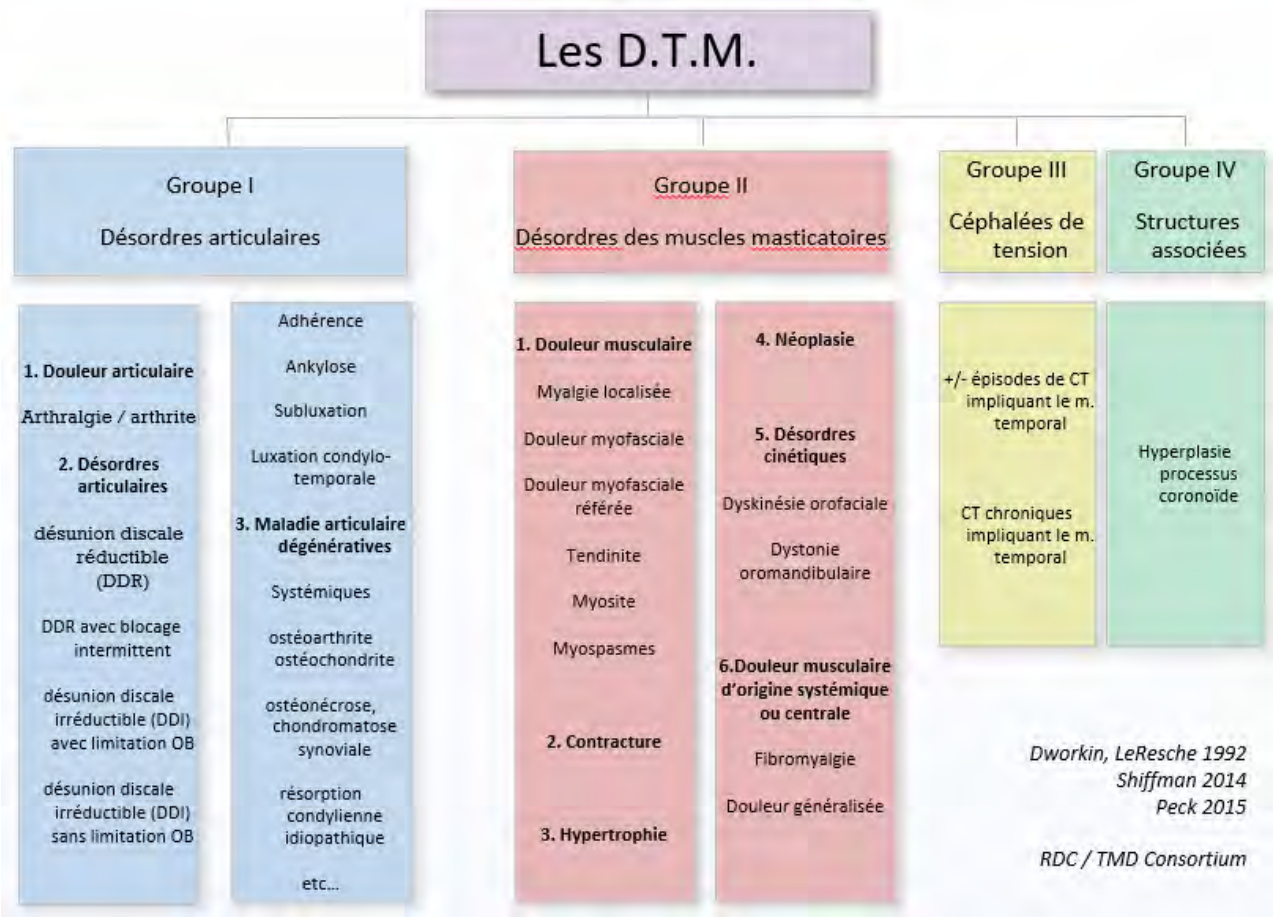

Tableau 3 : Grades de l'axe I de la RDC/TMD [149].

Axe II : Il score le niveau d'incapacite relié à la douleur et au **statut psychosocial**. La sévérité globale de la condition douloureuse est évaluée et classifiée en fonction de : l'intensité de la douleur, l'incapacité reliée à la douleur, la dépression et les symptômes physiques non-spécifiques [65].

B. CERVICALGIES

1. Définitions

Les **cervicalgies** correspondent à des douleurs ressenties dans la région postérieur du rachis cervical, comprises entre la ligne nuccale en cranial et les épines des scapulas et le bord supérieur des clavicules en caudal [39]. Une douleur aigüe est de moins de 6 semaines, une douleur subaigüe de 6 semaines à 3 mois er une douleur chronique de plus de 3 mois. On distingue les cervicalgies symptomatiques et les cervicalgies non symptomatiques ou communes.

Les cervicalgies sont qualifiées de « **communes** » quand la démarche étiologique menée par le praticien ne conduit pas à une affection précise (inflammatoire, infectieuse, tumorale) impliquant une évolutivité particulière justiciable d'un traitement spécifique [41]. Lorsqu'elles sont associées à une douleur touchant l'un des deux membres supérieurs, on parle de **névralgie cervicobrachiale** (NCB) [39].

Les cervicalgies asymptomatiques intéresseront le chirurgien-dentiste et regroupe différentes symptomatologies selon la durée de la douleur, sa localisation et l'âge des personnes concernées :

Les cervicalgies posturales de l'adulte jeune (aïgue) sont liées à une mauvaise ergonomie du poste de travail avec une flexion cervicale prolongée. Le facteur psychologique est aussi important mais difficilement évaluable [88]. Les cervicalgies de posture font débats, néanmoins il semblerait que les postures pathologiques apparaissent comme une conséquence plutôt qu'une cause des cervicalgies [39].
Les douleurs sont postérieures, irradiantes vers les trapèzes et le rachis dorsal, et augmentées à la palpation des muscles cervicaux. La mobilité du cou est conservée et la radiographie est normale ou avec quelques lésions débutantes dégénératives [88]. Ces rachialgies chroniques accompagnées de troubles de posture sont rebelles aux traitements habituels. D'après KHARRAT et coll. (2014), « certaines rachialgies rebelles aux traitements classiques bien conduits, ou récidivantes à leur arrêt, peuvent être soulagées par des traitements dentaires si l'indication thérapeutique est bien posée. La prise en charge de ces troubles est meilleure en pluridisciplinaire bien que la proportion des rachialgies concernées par ce type de prise en charge reste relativement faible » [47].

Les cervicalgies des sujets âgés ou cervicarthroses sont liées à l'arthrose cervicale, après 40-50 ans. Les douleurs, de nature subaigües ou chroniques, sont situées aux niveaux des cervicales basses (C4-C7). Les douleurs musculaires sont moins importantes et la mobilité est diminuée et douloureuse. Dans les cervicalgies chroniques, un syndrome névrotique ou dépressif est souvent présent mais encore difficilement évaluable [88].

Le torticolis peut apparaitre en plus d'une cervicalgie commune et exprime une phase aigüe. Il se met en place brutalement, souvent le matin au réveil avec une douleur vive unilatérale et accompagnée d'une impotence fonctionnelle et d'une attitude en flexion et rotation. L'évolution favorable en quelques jours, n'empêche pas des rechutes ou l'apparition secondaire d'une névralgie cervicobrachiale [88].

La névralgie d'Arnold est liée à la souffrance de la branche postérieure du 2ème nerf cervical. Les douleurs sont hautes et postérieures, irradiantes entre l'occiput et le vertex, et peuvent être accompagnées d'une hypoesthésie postérolatérale du cuir chevelu ainsi que d'une limitation douloureuse des rotations [88].

2. Epidémiologie

De manière générale, les cervicalgies ont une **incidence élevée** de 10,4% à 21,3% par an selon les études épidémiologiques.
Elles représentent un poste de dépenses financières important dans les pays développés en terme de coûts directs : consommation de soins, et indirects : indemnisations et absentéisme.
Les sujets les plus souvent touchés sont les **jeunes adultes** ou les **adultes** exerçant une profession qui entraine une flexion prolongée du cou [39] [40].

3. Etiologies et diagnostics différentiels

On s'interesse aux **différentes étiologies** des cervicalgies communes, aspécifiques et sans lésion, qui ont en général une évolution favorable lorsqu'elles sont bien prises en charge. La douleur est le symptôme majeur des cervicalgies. Elle est caractérisée dans son mode de survenue, ses facteurs aggravants et son mode évolutif.

Facteurs déclenchants (parfois retrouvés)	Inconnue Arthrose cervicale (discale ou zygapophysaire) Postures cervicales prolongées ou répétitives Contraintes de travail importantes Activités quotidiennes de force Post « coup du lapin » ou whiplash (trauma bénin) Chute Facteurs psychogènes Stress et fatigue importants
Déclenchement des douleurs	Survenue au réveil Installation progressive Après certains mouvements
Type de douleurs	Diffuse Bilatérale Irradiante aux épaules, aux trapèzes, à la tête, aux fosses supra-épineuses, entre les scapulas et dans la partie haute du thorax, aux bras (NCB).
Evolution des douleurs	Aigües Exacerbées lors mobilisation Attitude en latéroflexion du cou +/- marquée

Tableau 4 : Tableau récapitulatif des caractéristiques des douleurs lors des **cervicalgies communes** [39].

Différentes formes de cervicalgies existent selon leur niveau de gravité (Tableau 1). Il est nécessaire de vérifier l'absence de signes de gravité afin d'éliminer les principaux **diagnostics différentiels** possibles lors de l'anmanèse (Tableau 4).

Diagnostics différentiels	Symptômes allarmants associés
Affection maligne, infection ou inflammation	Fièvre, sueurs nocturnes Perte de poids inexpliquée Antécédents tumoraux, infectieux, inflammatoires ou immunitaires Douleur nocturne, intraitable, rachidienne Adénopathies
Myélopathie	Troubles de la marche Maladresse des mains Anomalies neurologiques
Accident de voiture grave	Perte de conscience Déficit neurologique objectif Instabilité cervicale
Autres	Antécédents de chirurgie cervicale Chutte brutale sans perte de conscience

Tableau 5 : Principaux diagnostics différentiels des cervicalgies communes [39].

On retrouve dans les facteurs déclenchants des cervicalgies de nombreux facteurs capables d'induire, de participer ou de pérenniser l'installation des DTM.

C. DYSFONCTIONS TEMPORO-MANDIBULAIRES ET POSTURES CEPHALIQUES ASSOCIEES

1. Epidémiologie

Les études épidémiologiques concernant les cervicalgies sont assez nombreuses et très hétérogènes. Différentes méthodologies et classifications sont utilisées et la définition du territoire pathologique étudié n'est pas toujours très simple à délimitée. Néanmoins, le nombre des études sur le sujet montre l'importance du problème en santé publique et une volonté générale de comprendre son mécanisme et leurs conséquences dans la prise en charge des patients.

Les études épidémiologiques concernant les patients atteints de Dysfonctions Temporo-Mandibulaires (DTM) associées à des douleurs aux cervicales restent moins fréquentes.
D'après PLESH (2011) et STORM (2006), **50%** des patients atteints de DTM présentent des cervicalgies, et inversement, 20% à 33% des patients atteints de cervicalgies présentent des DTM [19].
En 2011, une étude longitudinal américaine de grande ampleur sur 189 977 individus (52% femmes et 48% hommes) compare les différents facteurs douloureux de comorbidité associés aux DTM. Les douleurs cervicales représentent le **facteur de comorbidité** le plus important des DTM, suivies par les maux de tête/migraines et les douleurs lombaires. Près de **55%** des individus atteints de DTM présentent des douleurs cervicales associées (contre 13% pour les patients sans DTM) et celles-ci augmentent vers l'âge de 60 ans notamment chez les femmes. Les résultats pour les femmes indiquent une prévalence de deux à trois facteurs de comorbidité avec un pic autour de 50 ans [67].
Il est important de noter que cette étude à grande échelle est criticable dans sa réalisation. La collecte des informations étant réalisée à l'aide de questionnaires et non par examens cliniques.
Un article de VIEROLA et coll. (2012) paru dans le *Journal Orofacial Pain* examine la prévalence, la fréquence et l'intensité des signes de DTM ainsi que la localisation et la fréquence des douleurs corporelles associées. La population étudiée regroupe 424 enfants âgés de 6 à 8 ans suivis à l'aide de questionnaires. Les résultats montrent que 35% des enfants présentes au moins un signe de DTM qui est douloureux pour 53% des enfants. Il ne semble pas y avoir de différence entre les filles et les garçons. Le risque de présenter au moins un signe clinique de DTM est **2.7 fois plus élevé pour les enfants atteints de douleurs aux cervicales**. Cette étude suggère d'attribuer plus d'attention à la fonction stomatognathique chez les enfants et surtout s'ils se plaignent de douleurs au niveau du cou, de la tête et du dos [92].

Ainsi, les patients, enfants et adultes, souffrant de douleurs cranio-faciales chroniques présentent souvent une **comorbidité de douleur** dans d'autres régions du corps, particulièrement localisée au niveau du cou et du dos. Ces douleurs sont cependant rarement rapportées au dentiste (KIRSCHNECK, 2013) [93].

VISSCHER et coll. (2001) ont réalisé une étude sur la **prévalence** des douleurs cervicales chez les patients souffrant déjà de douleurs cranio-mandibulaires. 250 personnes ont été intérrogées sur leur historique médical puis examinées physiquement au niveau du cou et de l'appareil mandibulaire. Les auteurs démontrent par leurs résultats que les patients DTM sont plus souvent touchés par des cervicalgies que les patients en bonne santé. Ils ne remarquent aucune différence de prévalence entre les trois groupes de patients DTM: douleur musculaire, douleur articulaire ou douleurs musculaire et articulaire [140].

2. Relations entre les troubles de l'appareil manducateur et la posture cervico-cephalique

2.1. Etude des différentes postures de la tête sur le rachis

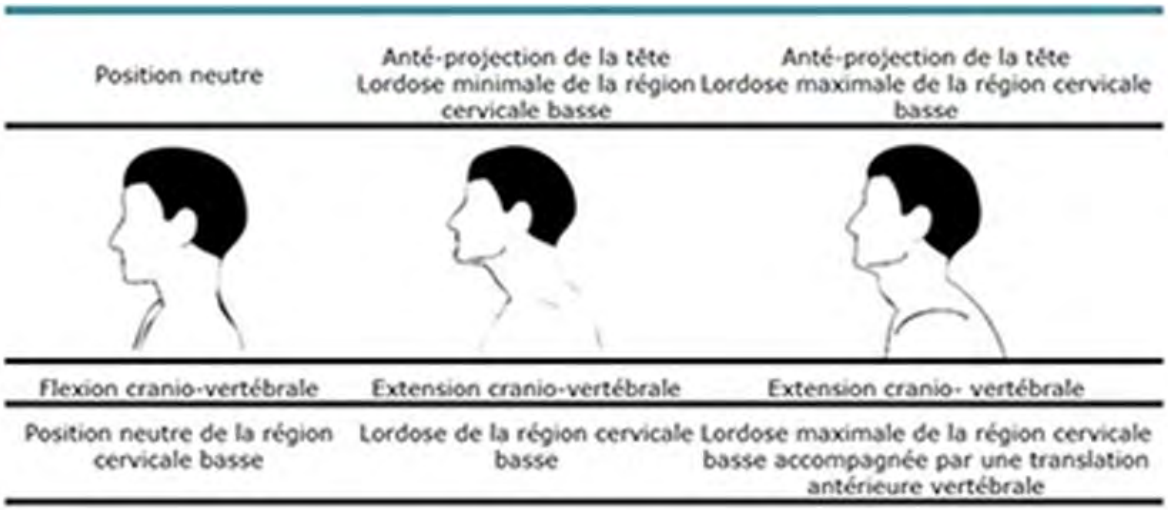

Figure 35 : Positions naturelle et positions adaptatives de la région cervicale en fonction de la position de la tête [41].

2.2. Posture céphalique physiologique

En odontologie, la position de référence de la tête est définit lorque le plan de Francfort est horizontal, c'est-à-dire que le plan qui passe par le bord inférieur des orbites oculaires et le bord supérieur des conduits auditif est parallèle au sol. Cela correspond à un sujet debout regardant droit devant lui.

Cette position de référence correspond à la **position céphalique « naturelle** » définie par BROCA (1862) comme la posture la plus équilibrée pour une personne observant un objet situé à la hauteur de ses yeux. LUNDSTROM (1995) rajoute que c'est une position fonctionnelle et physiologique. Cette situation céphalique assure le maintien d'une position neutre de la région cervicale et le respect de la lordose cervicale avec une flexion cranio-vertébrale. En effet, la synchronisation entre les mouvements de la tête et du rachis cervical (Fig. 34) constitue un élément d'une bonne condition dynamique musculaire et intervertébrale.

2.3. Postures céphaliques pathologiques

Les principales formes cliniques pathologiques de la posture céphalique se regroupent en :
• anomalies sagittales par extension antérieure ou postérieure ;
• anomalies frontales de posture céphalique par inclinaison permanente ou transitoire d'un côté [28].

2.3.1. Dans le sens frontal

Les anomalies frontales sont la conséquence d'un blocage musculaire d'une chaîne cervicale d'un côté (sterno-cléido-mastoïdien, trapèze).
Elles peuvent être d'origine soit congénitales, à la suite suite d'un **torticolis** congénital, soit acquises, par syndrome viral ou à l'issu d'un traumatisme. Elles peuvent aussi être l'expression d'une souffrance vertébrale à des étages divers avec compensation frontale de la ceinture scapulaire [28].

2.3.2. Dans le sens sagittal

Nous nous intéresserons plus particulièrement à l'**anté-projection de la tête avec extension du cou** qui signe une modification anormale fréquente pouvant être pathologique dans de nombreux cas [107]. La flexion du cou étant beaucoup moins fréquemment retrouvée sauf dans certaines positions particulières telles que le salut militaire [109].

Il faut distinguer trois grandes étiologies de l'extension cervicale :

- un comportement respiratoire pathologique chez les enfants [28],
- un syndrome d'apnée obstructive du sommeil (SAOS) chez les adultes [28],
- de mauvaises positions prolongées lors de certaines activités quotidiennes [107].

De nombreuses recherches décrivent l'avancée de l'extrémité céphalique comme un facteur favorisant pour l'apparition des troubles du rachis cervical et les Dysfonctions Temporo-Mandibulaires.

Au niveau du rachis cervical, un mécanisme en chaîne est associé à cette position particulière de la tête. Les positions anté-projetées de la tête induisent au long cours une **extension vertébrale** ou une hyperlordose pouvant être accompagnée d'une translation antérieure de la colonne vertébrale et d'un enroulement des épaules. Les surfaces articulaires postérieures et les apophyses des vertèbres cervicales sont retrouvées compressées. Les muscles extenseurs cervicaux se raccourcissent tandis que les fléchisseurs du rachis s'allongent. En réaction à ces modifications musculaires, les muscles supra-hyoïdiens et sub-occipitaux se raccourcissent et l'os hyoïde remonte [112].
Néanmoins, toute posture céphalique adaptative ou compensée (Fig. 34) ne peut être considérée comme un état pathologique. Elle le devient lorsqu'elle est associée à des signes ou des symptômes douloureux. La pathologie cervicale avec ses douleurs et ses symptômes apparait lorsque le seuil de tolérance est dépassé et qu'aucune compensation posturale n'est plus possible [23].
L'antéposition cervicale et céphalique est **source de cervicalgies** (CHENEY, 2016) (GOLA, 2005) [48] [81] lorsque cette posture devient répétitive et s'installe [41].

Mais qu'en est-il de son rapport avec les Dysfonctions Temporo-Mandibulaires ? Nous allons voir que de nombreuses recherches décrivent l'avancée de l'extrémité céphalique comme un **co-facteur** favorisant l'apparition des dysfonctions cranio-mandibulaires associées à des troubles du rachis cervical. Elle apparait comme étant une **cause indirecte** de la plupart des dysfonctionnements de l'appareil manducateur (AMIGUES, 2003) (BRETON-TORRES, 2016) [31] [106].

2.4. Paramètres fonctionnels influents sur la posture mandibulaire et cervico-céphalique

2.4.1. Ventilation et sommeil

Physiologiquement, la ventilation nasale participe au maintien de la tête en position naturelle [31] et de la colonne cervicale en permettant une bonne posture de la mandibule et des articulations temporo-mandibulaires. Elle a un impact sur la qualité et les positions de sommeil, la posture céphalique et mandibulaire et les praxies labio-linguales [81].

Des études récentes montrent le lien entre la **position d'inclinaison antérieure céphalique** et l'amélioration de la ventilation en position verticale.
Les résultats d'une étude italienne de 2015, chez 115 sujets, confirment que la persistance d'une respiration buccale, pathologique, a comme conséquence une modification de la posture céphalique par extension cervicale et avancée de la tête [85]. Ce qui confirme la conclusion de CUCCIA (2008), qui avait aussi retrouvé une réduction de la lordose cervicale et une divergence

squelettique chez des enfants respirateurs buccaux comparé aux enfants ayant une respiration nasale physiologique (CUCCIA, 2008) [118].
Cette extension cervicale apparait comme une **adaptation posturale** afin d'améliorer la fonction ventilatoire (Fig. 35). Les voies aériennes supérieures sont libérées de toute obstruction nasale ou pharyngienne et une respiration buccale se met en place (MAHOURAT et RABERIN, 2011). Les enfants acquièrent cette posture adaptative céphalique au cours de la croissance en réaction à une diminution de la perméabilité des voies oropharyngée, à la présence d'hyperthrophies amygdaliennes ou adénoïdiennes ou à la présence de problèmes respiratoires chroniques [28].
Lors de ces troubles respiratoires, tout comme la posture céphalique, la situation de l'**os hyoïde** et la **langue** se modifie. Certains auteurs dont VIEIRA (2014), VESSE (2007) et CAILLARD-KONIGSBERG (1997) l'ont étudié au travers de téléradiographies de profil [51] [52] [54]. En position verticale, l'impossibilité de ventiler par le nez va amèner **la langue** à basculer vers le bas du pharynx pour libérer de la place au niveau buccal et dégager les voies aériennes. L'os hyoïde est entrainé par la langue et migre aussi caudalement [54].
Nous verrons que le type de **dysmorphie cranio-faciale** est essentiellement conditionné par la posture cranio-rachidienne adoptée pour maintenir l'oro-pharynx ouvert. Les incidences des anomalies de la posture céphalique sont considérables dans la croissance des bases maxillaire et mandibulaires [54]. D'après GOLA (2008), « tout trouble de la ventilation, s'accompagne d'anomalies de la croissance naso-sinusienne, de dysmorphoses maxillo-mandibulaires et de malocclusions dentaires » [31].

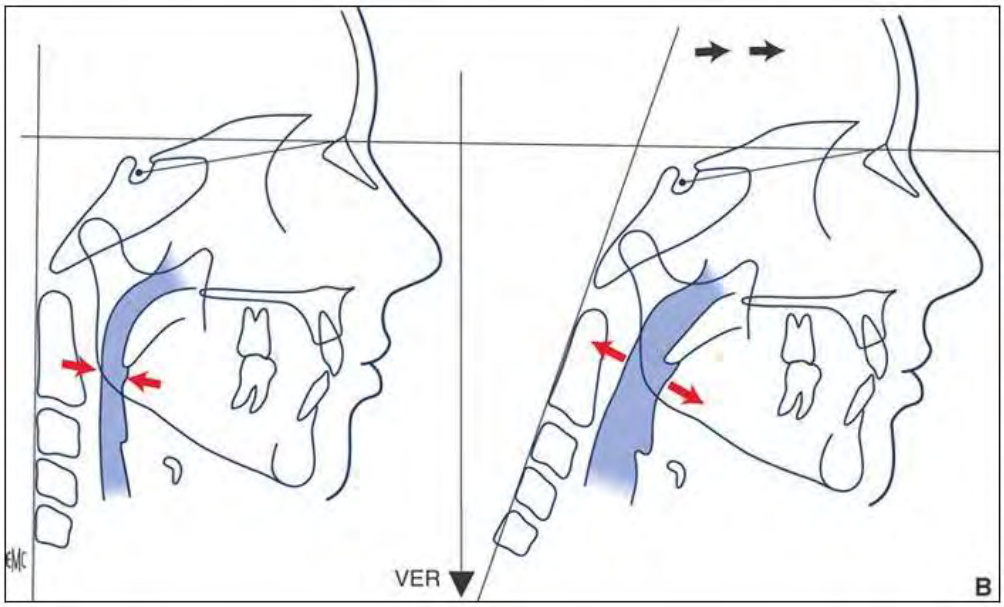

Figure 36 : Relation entre l'espace aérien postérieur et la posture céphalique normale et antériorisée sur céphalométrie de profil (HUGGARE et LAINE-ALAVA, 1997) [28].

De plus, ces modifications vont se trouver **accentuées en décubitus.** Les respirateurs buccaux maintiennent cette position antériorisée de la tête en dormant sur le côté pour mieux respirer au cours du **sommeil**. Le temps de sommeil représentant la moitié de la vie d'un enfant et le tiers de la vie d'un adulte, toute position de sommeil est prolongée et a tendance à se pérenniser avec le temps [81].

La ventilation orale, diurne et surtout nocturne, apparait comme une solution adaptative vitale face à des troubles respiratoires empêchant la respiration par voie nasale. Elle a pour conséquences :
- une adaptation posturale céphalique par extension cervicale (diurne et nocturne)
- une descente de la langue et de l'os hyoïde
- des modifications sur la croissance cranio-faciale (divergence squelettique).

2.4.2. Déglutition et posture cervico-céphalique

La déglutition a lieu 500 à 1200 fois par jour et dure quelques secondes [44]. Bien que de courte durée, sa fréquence et l'influence de la langue sur son environnement impactent la posture de la mandibule et de la tête et du cou. La langue appartient au système postural et à un rôle compensateur [23].

LANDOUZY (2009) précise que « chaque type de posture linguale a des conséquences générales et particulières sur la croissance crânio-faciale, le placement des dents, le fonctionnement des articulations temporo-mandibulaires et la posture du corps ». Il décrit les 3 principales situations de la langue : l'**interposition postérieure**, la **pulsion** et la **position basse**, pouvant être observées ainsi que leurs conséquences mandibulaires et cranio-cervicales.

- Lorsque de nombreuses dents sont absentes ou que l'espace lingual est insuffisant, la langue s'interpose au niveau des espaces créés et peut entrainer une désocclusion dentaire. Le schéma suivant peut alors survenir : les arcades n'étant plus calées, la mandibule s'abaisse et recule entrainant une modification en extension de la posture cervicale et céphalique.

- La position antérieure de la langue est souvent due à la succion d'un objet. Elle a pour conséquence le développement d'une béance antérieure, un excès de croissance vertical (hyperdivergence) et un manque de croissance horizontale mandibulaire (promaxillie ou rétro-mandibulie). La présence de l'objet maintenant la bouche ouverte favorise une extension cervicale et céphalique. Cette posture cranio-rachidienne entretient la posture antérieure de la langue et entraine systématiquement un recul de la mandibule et la tension des muscles antérieurs du cou (extension céphalique).

- La pointe linguale peut être aussi retrouvée en position basse en arrière des incisives mandibulaires chez les respirateurs buccaux ou par la modification de la posture cervicale. La flexion cervicale envoie la mandibule en avant et positionne la langue vers le bas. Au cours de la croissance, la conséquence est une stimulation de la croissance mandibulaire (pro-mandibulie) [24].

D'après une étude de LUMBAU et coll. (2011), sans correction, un trouble de la déglutition peut être un facteur déterminant dans le développement de syndromes posturaux tels que des troubles muscullo-squelettiques [27]. De même, en 2008, BOCQUET et coll. mettent en place une étude au moyen d'une plateforme stabilométrique normalisée. Ils démontrent qu'une déglutition dysfonctionnelle est déséquilibrante car augmente les oscillations posturales et l'energie dépensée par le système postural [117].

2.4.3. Mastication et appareil manducateur

L'installation d'une mastication pathologique (unilatérale essentiellement) peut avoir des conséquences sur la croissance cranio-faciale et développer ou aggraver des troubles musculaires et articulaires. Elle peut aussi entrainer une **posture céphalique de compensation**.

En effet, la mastication unilatérale a des répercussions sur le plan d'occlusion (déséquilibre occlusal latéral) et peut entrainer le déplacement latéral de la mandibule. Ce déplacement mandibulaire peut conduire au déplacement compensatoire de la colonne cervicale et l'adoption d'une posture céphalique adaptative [28].

<u>A niveau musculaire</u>, l'instabilité occlusale déclenche une incoordination musculaire responsable :

- d'une hyperactivité des muscles masticateurs avec apparition de spasmes et de contractures à l'origine de douleurs et d'hypertrophies musculaires,
- d'un déséquilibre musculaire du sterno-cléïdo-mastoïdien à l'origine de torsion du cou [28].

Au niveau de l'articulation temporo-mandibulaire, une mastication unilatérale a pour conséquences un condyle large et à mobilité réduite du côté travaillant et un condyle grêle et une hypermobilité du côté non travaillant. Des troubles articulaires et musculaires apparaissent tels que des douleurs, des bruits et des claquements articulaires ainsi que des spasmes musculaires. Tous ces signes pouvant être liés au développement d'un désordre temporo-mandibulaire.

Lorsque les mouvements masticatoires sont essentiellement voir uniquement verticaux, la mastication est exclusivement ou essentiellement de type temporale. Les mouvements de latéralité mandibulaire ainsi que les mouvements de broiement propres à la mastication de type massétérine ne se font plus. Ce schéma masticatoire en ouverture/fermeture verticale altère aussi le fonctionnement de l'appareil manducateur [81].

La mastication unilatérale est le « lit » de futures asymétries mandibulaires et de futures troubles musculaires et articulaires des articulations temporo-mandibulaires.

2.5. Position mandibulaire et posture céphalique

2.5.1. Dans le sens antéro-postérieur

2.5.1.1. Classes squelettiques cranio-faciales

Les classes squelettiques II et III démontrent les capacités de compensation antéro-postérieure du corps et leur impact sur la posture céphalique. Au cours de la croissance, la colonne va s'adapter et agir par mécanismes compensatoires afin de maintenir l'équilibre du corps [47].

En effet, la relation cranio-mandibulaire de classe I constitue un **biotype adaptatif** qui représente un référentiel et un idéal de verticalité et de posture. Il correspond au modèle qui assure une stabilité maximale face à la gravité et qui est recherché dans nos thérapeutiques. Les individus de classes II et III squelettiques représentent des **biotypes compensatifs** avec des postures corporelles antérieure ou postérieure de compensation en fonction de la position du crâne et de la mandibule [23].

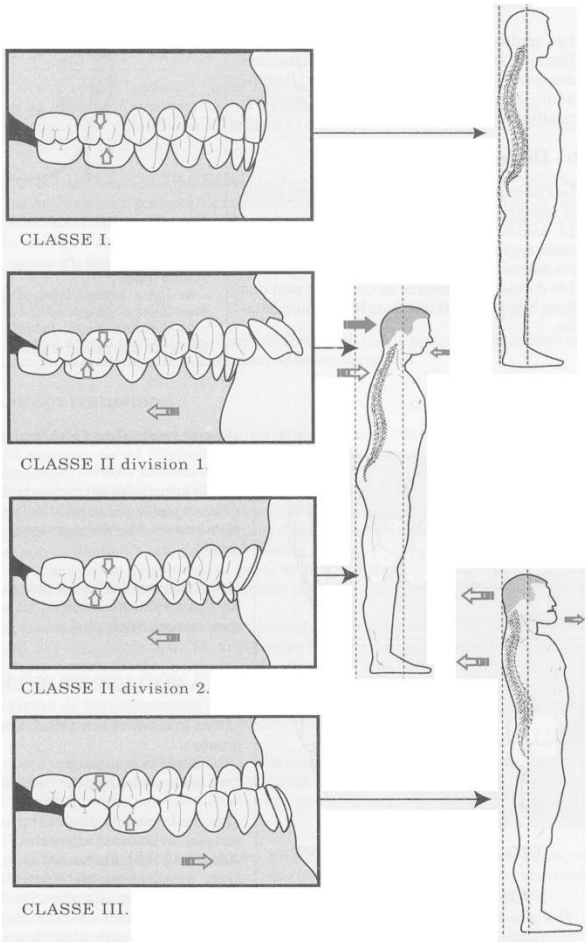

Figure 37 : Les classes squelettiques de BRICOT (2011). p.153 [4].

Les sujets présentant une rétromandibulie souvent associée à la **classe II squelettique**, ont un déplacement de leur centre de gravité vers l'avant, la position de la tête et des épaules est située vers l'avant associé à une hyper-extension cervicale [47] [48]. Comme nous l'avons vu, cette attitude aide à améliorer leur ventilation en dégageant le carrefour aéro-digestif [48].

A l'inverse, les sujets de **classe III** ont tendance à avoir la tête en rétro-position avec un déplacement du massif céphalique et du rachis cervical vers l'arrière [47] [119].

La mandibule joue le rôle de **compensateur antéro-postérieur postural**, par son avancée ou son recul, en agissant sur les chaînes posturales antérieures et postérieures par le biais de la langue et de l'os hyoïde [23].
Bien que les étiologies des classes squelettiques soient nombreuses (hérédité, hormonales ou encore fonctionnelles), le mode ventilatoire et la posture de la **langue** y jouent le plus souvent des rôles prépondérants [106].
La ventilation buccale provoque par « cascade dysfonctionnelle » des anomalies du développement sagittal de la face qui selon les prédispositions constitutionnelles évoluront vers une classe squelettique de type II ou III [54].

Chez les sujets avec une classe II, la mandibule a tendance à être en position plus reculée qu'en classe I squelettique. Ce recul mandibulaire peut être le fait de la migration postérieure et basse de la langue et se traduit souvent par une rétromandibulie. Cette rétromandibulie mandibulaire est associée à des modifications vertébrales avec une extension cervicale, une hyperlordose lombaire et une cyphose dorsale qui entrainent une modification du port de la tête vers l'avant [51].
L'augmentation de la distance entre l'os hyoïde et l'épine nasale suggère aussi un recul de l'os hyoïde. L'os hyoïde, par l'intermédiaire des muscles suprahyoïdiens, suit le déplacement caudal de la langue et de la mandibule. Il présente souvent une position plus postérieure et céphalique chez les sujets en classe II [49] [120] [121].
Ces prédispositions architecturales constitutionnelles sont accentuées par la présence de troubles ventilatoires qui favorisent une cascade dysfonctionnelle et le développement d'une classe II [47] [54].

Chez les sujets de classe III, la mandibule a tendance à être en position plus avancée. La tête est en rétro-position et une flexion cervicale peut être retrouvée.
Le rôle étiologique de la ventilation buccale est majeur dans la classe III fonctionnelle en imposant une posture linguale basse. Souvent associée à une hypertrophie des amygdales, la position antérieure et basse de la langue par son action de propulsion induit une hypoplasie maxillaire et une promandibulie posturale peut engendrer l'installation d'une classe III [44]. La langue basse, peut être responsable d'une position plus antérieure et plus basse de l'os hyoïde [49].

En résumé :

La classe II squelettique	La classe III squelettique
- une anté-position de la tête et une extension cervicale - une rétromandibulie et un recul de la mandibule. - une langue en position basse et postérieure - un os hyoïde en position plus antérieure et basse.	- une rétro-position de la tête et une flexion cervicale - une promandibulie et une avancée de la mandibule - une langue en position basse et antérieure - un os hyoïde en position postérieur et haute.

2.5.1.2. Acquisition d'une anté-position céphalique

Au cours du temps, la posture d'un individu peut évoluer et à partir de sa situation initiale, il peut progressivement adopter une posture anormale adaptative, compensée voire pathologique.

La position antériorisée de la tête devient de plus en plus répandue dans le monde moderne [81]. Elle est décrite comme le déplacement de la tête en avant des épaules. Le poids de la tête déplace le centre de gravité du corps vers l'avant. Pour compenser ce déséquilibre, la portion thoracique du tronc se déplace vers l'arrière ce qui a pour effet d'augmenter la cyphose thoracique et les épaules avancent en même temps que la tête [136].

Un exemple physiologique est présent chez les femmes enceintes, la modification vers l'avant du centre de gravité amène par accoutumance une posture antérieure réversible de la tête [28]. Cependant, l'acquisition de cette posture peut être aussi néfaste et devenir pathologique : avec le vieillissement lorsqu'elle est associée à un enroulement des épaules, ou encore, lors d'activités prolongées et répétitives. Plusieurs autres facteurs sont en cause comme : dormir avec la tête trop surélevée, le travail sur écran d'ordinateur, le manque de tonus des muscles extenseurs… [136].

La modification de la posture mandibulaire peut être en partie expliquée par les forces de traction et de compression exercées par les tissus mous périphériques et par son propre poids.
Mais, des mécanismes neurophysiologiques rentrent aussi en jeu. Les récepteurs posturaux de la peau, des muscles et des articulations du cou, stimulés lors des mouvements de la tête, envoient des informations à l'ensemble des muscles participant au tonus postural. Parmis eux, les muscles de la mastication vont adapter leurs contractions à la nouvelle posture [111].
La posture prolongée en recul de la mandibule associée à une extension cervicale amène un raccourcissement des fibres musculaires des muscles digastriques (supra-hyoïdiens) et extenseurs du rachis cervical (sub-occipitaux, trapèze et SCOM). Les tensions musculaires cervicales créées par ce raccourcissement se répercutent à la mandibule via l'os hyoïde [106] [108].

Dès 1965, PREISKEL et coll. montre que l'extension volontaire de la tête à partir d'une posture neutre entraîne un recul de la mandibule pouvant aller jusqu'à 1 mm et qu'à l'inverse, la flexion induit une avancée de seulement 0,2 millimètres [109]. Cette expérience met en avant l'impact plus délétère qu'aura une extension par rapport à une flexion cervicale.
De plus, la modification antéro-postérieure de la mandibule induite par un changement de situation de la tête a alors un impact sur l'occlusion dentaire. Il semble donc y avoir une influence de la posture céphalique sur l'occlusion.

Une étude indienne réalisée en 2016 s'intéresse à la posture de la tête de patients édentés totaux de plus de 45 ans. Ils mesurent chez eux une flexion cervicale avec recul de la tête, une rotation antérieure de la mandibule et une augmentation du prognathisme mandibulaire qui aboutit en fin de compte à une avancée de la tête. Après réhabilitation prothétique complète de ces patients, les dentistes observent une extension de la posture de céphalique, sous l'effet du repositionnement mandibulaire (KHARE, 2016) [110].
En absence de calage et d'information proprioceptive mandibulaire donnée par les contacts occlusaux entre les dents, la mandibule a tendance à avancer.

Dans le cadre de l'acquisition de la posture céphalique avancée, les modifications musculaires constatées sont une des principales raisons du recul de la mandibule.

2.5.2. Dans le sens vertical

La posture céphalique peut avoir des répercussions sur la **Dimension Verticale** de Repos (DVR). Cette dernière est définie comme l'addition de l'Espace Libre de Repos (ELR) à la Dimension Verticale d'Occlusion (DVO), soit : DVR = DVO + ELR, en se référant à la relation bien établie de WEINBERG (1982), selon laquelle : DVO = DVR - 2mm (ELR).

En effet, lorsque la tête est projetée en avant, l'extension dorsale céphalique accroît **l'espace libre de repos** entre les arcades maxillaire et mandibulaire (URBANOWICZ, 1991) [111]. Les muscles répondent à cette position par une tension des muscles élévateurs de la mandibule, réduisant l'espace libre de repos (AYUB, 1984). Comme nous le verrons par la suite, le retour vers une position naturelle de la tête nécessite une récupération physiologique de la dimension verticale de la mandibule par une thérapeutique musculaire [112].

Ainsi, une modification de la posture céphalique a des répercussions sur la dimension verticale d'occlusion.

2.5.3. Dans le sens transversal

Selon CLAUZADE (2006), le système humain ne possède pas de système de compensation transversal. Toute dysmorphose ou dysfonctionnement transversal est pathologique et donne un biotype de décompensation.
Par exemple, les articulés croisés ou les latéro-déviations mandibulaires non traités induisent une asymétrie posturale. Bien que la lésion puisse être asymptomatique au niveau de l'appareil manducateur, elle apparait à distance et peut donner lieu à des cervicalgies [23].

Il est important de noter que la posture transversale céphalique est fortement dépendante de la vision et de l'œil dominant de l'individu. Cet œil participe à la détermination du plan frontal d'horizontalité du regard et à la posture neutre de la tête [28].

2.6. Conséquences de la posture céphalique sur les ATM

2.6.1. Au niveau articulaire

L'acquisition d'une posture anté-projetée de la tête, diurne et nocturne, au cours de la croissance ou plus tard à l'âge adulte a des conséquences sur la situation de la mandibule et donc des condyles.

Les dysmorphies cranio-mandibulaires verticales semblent indiquer une position plus ou moins antérieure ou postérieure du condyle mandibulaire.
Une étude de 2016 réalisée à l'aide d'un cone beam sur 45 sujets de 18 à 42 ans permet de décrire de manière précise la situation en trois dimensions des condyles mandibulaires en fonction de la classe squelettique des individus. Seul le sens sagittal présente des différences significatives.
On retrouve un condyle en position antéro-supérieure pour les classes I et III tandis qu'il est plutôt un condyle en position postéro-supérieur pour les classes II (KAUR, 2016) [113].
Une étude similaire de 2013 de FRAGA et coll. a été réalisée à partir d'un échantillon plus large regroupant 120 individus en bonne santé et répartit en groupes. Des radiographies en trois dimensions sont prises et permettent aux auteurs de calculer le rapport entre les espaces antérieurs et postérieurs compris entre le condyle et la fosse temporale. La position la plus postéro-supérieure des condyles est retrouvée chez les individus de classe II [114].

Ces conclusions suggèrent que **la position du condyle retrouvée dans les classes II favoriserait les désunions condylo-discales**, comme le démontre une étude coréenne d'AN et coll. (2015).
Réalisée à partir des IRM bilatéraux des ATM de 170 femmes, ils étudient la position du disque articulaire selon la posture cranio-cervicale. L'extension de la posture cranio-cervicale semble significativement corrélée avec la rotation horaire et la position reculée de la mandibule.
Autrement dit, ils montrent que les sujets avec un déplacement discal présentent fréquemment une posture cranio-cervicale en extention et un squelette hyperdivergent avec une rétrognathie mandibulaire [115].

D'autre part, l'acquisition d'une posture anté-projetée de la tête à l'âge adulte entraîne aussi un déplacement du condyle vers l'arrière.
L'étude de OHMURE et coll. (2008) met en évidence que lorsque la tête est volontairement projetée en avant chez des individus sans aucune pathologie, la situation du condyle est significativement plus postérieure que dans une posture neutre de la tête. Ils en concluent que le condyle recule chez les personnes ayant la tête positionnée vers l'avant [108].
Inversement, un recul militaire de la tête induit une situation condylaire plus antérieure (VISSCHER, 2000) [137].
La rétro-position condylaire a été quantifiée par GONZALES et coll. (1996) comme étant de 1 mm pour une avancée de 10 cm de la tête (Fig. 37) [106].

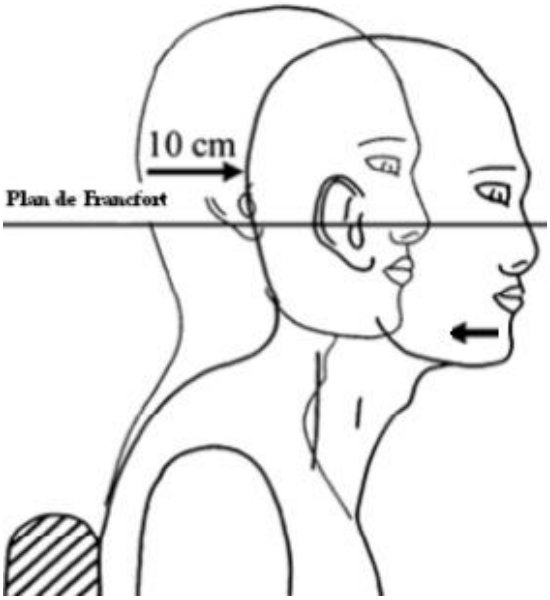

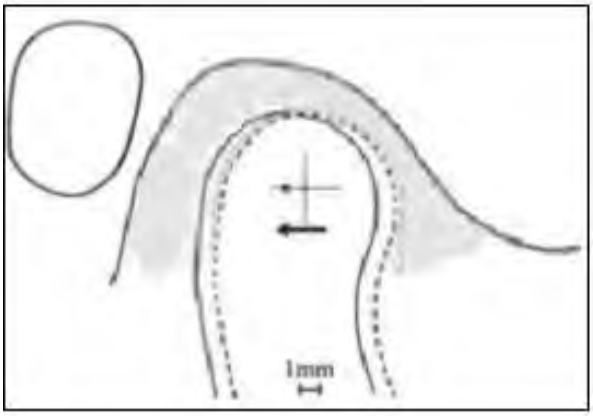

Figure 38 :
A. Avancée de la tête avec modification du plan de Francfort
B. Recul du condyle mandibulaire (1mm) lors de l'avancée de la tête (10 cm) (GONZALES, 1996) [106].

Au cours du sommeil, le maintien de cette posture, souvent associée à des troubles respiratoires, tend aussi à favoriser la déformation des condyles et à l'installation de désunions condylo-discales des articulations temporo-mandibulaires (ATM). Les positions les plus à risque **en décubitus** sont par ordre croissant :

- une position latérale prédominante de la tête et de la mandibule (droit ou gauche),
- une position ventrale avec alternance des côtés de la tête (droite et gauche),
- une position ventrale associée à une position latérale prédominante.

Par exemple, lorsque la tête est du côté droit, le poids de la mandibule aura pour effet de comprimer l'ATM droite au contact du matelas et de distendre l'ATM gauche. Au long terme, une désunion condylo-discale de l'ATM gauche peut apparaître. La position de décubitus ventral aggrave ce phénomène en augmentant la mise en torsion du cou et a tendance à favoriser la survenue de cervicalgies en plus des troubles de l'appareil mandibulaire [81].

2.6.2. Au niveau musculaire

D'un point de vue musculaire, le déplacement de la tête induit des changements dans le comportement tonique des muscles masticateurs et cervicaux. La raideur des muscles supra-hyoïdiens est compensée par l'augmentation de l'activité des muscles élévateurs (masséter et temporal) qui se contracturent [106] [108]. On rappelle que ces muscles constituent avec le muscle ptérygoïdien latéral, l'appareil tenseur du disque et sont particulièrement sensibles au spasme.

Au niveau des ATM, le décentrage articulaire temporo-mandibulaire par rétroposition condylienne génère une **tension intra-articulaire** ainsi qu'un **spasme réflexe** de l'appareil tenseur du disque. Ces modifications peuvent se traduire de manière symptomatique par une otalgie et des myalgies irradiant à l'oeil et au sinus maxillaire. Si ce spasme perdure, il s'accompagne progressivement d'une désunion condylo-discale et d'un **déplacement discal antérieur**, le plus souvent médial. Le déplacement discal peut favorise à son tour le recul de la tête condylienne [48].

Lorsque la tête est maintenue en position avancée, les tensions musculaires des muscles masticateurs et cervicaux provoquent un spasme réflexe de l'appareil tenseur du disque et une désunion condylo-discale.

2.7. Posture céphalique et mouvements mandibulaires

Pour mieux comprendre les douleurs et les dysfonctions du cou qui peuvent survenir au cours de différents mouvements mandibulaires, les relations physiologiques entre les mouvements mandibulaires et cervicaux doivent être expliqués.

Tout d'abord, une constatation simple peut être faite, bouche fermée et dents en inocclusion. Lorsque l'on met sa tête en avant sans modifier l'axe horizontal du regard, la colonne cervicale est en extension et la mandibule recule. Inversement, lorsque l'on place sa tête en arrière, la colonne cervicale est fléchie et la mandibule avance. Ainsi, les modifications de la position de la tête sur le rachis entrainent un déplacement mandibulaire en conséquence [24].
En 2000, VISSCHER et coll. se sont intéressés à l'influence de la posture de la tête sur l'ouverture/fermeture de la bouche. Cinq postures céphalo-rachidiennes sont étudiées : naturelle, avancée, reculée et en latéro-flexion droite et gauche. Un analyseur en 3 dimensions analyse le tracé réalisé par le point inter-incisif mandibulaire au cours des mouvements d'ouverture et de fermeture. Comparé à la posture naturelle de la tête, en position reculée, le trajet incisif est plus antérieur tandis qu'en position antérieure, il est plus postérieur. Ces résultats confirment la modification antéro-postérieure de la mandibule en réponse à la posture céphalique en dynamique.
Lorsque la tête est tournée, une déviation de la mandibule est observable du côté où la tête est tournée.
Malgré le faible nombre d'individus participants à cette étude, elle met en évidence l'impact de la posture de la tête lors de la réalisation des mouvements d'ouverture/fermeture mandibulaires [137].

D'autre part, les études des muscles impliqués dans la cinématique mandibulaire mettent en évidence une **co-activation** des muscles masticateurs et cervicaux. C'est à dire une coordination des mouvements de la tête et du cou, dont le SCM et le trapèze, avec ceux de la mandibule (Fig. 38) [122] [123]. Les mouvements volontaires d'abaissement et d'élévation mandibulaires sont respectivement en phase avec des mouvements d'extension et de flexion céphaliques (FOUGERONT, 2014) [19].

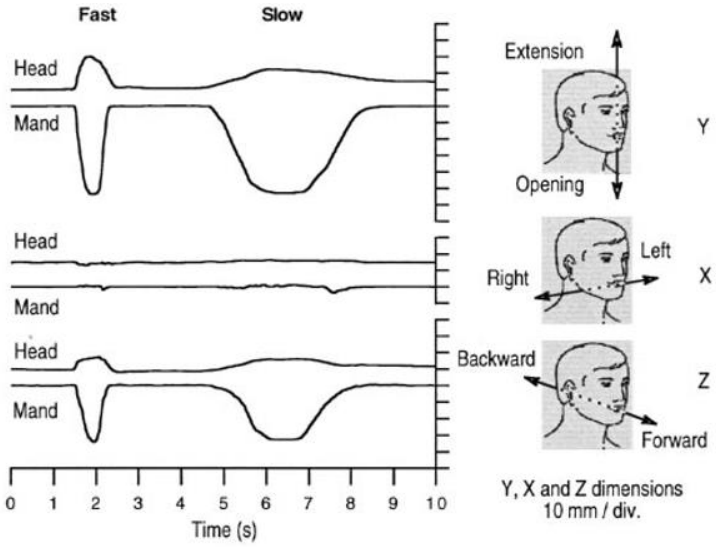

Figure 39 : Amplitude des mouvements concomittants de la mandibule et de la tête, au cours de l'ouverture et de la fermeture buccale, rapide puis lente, en fonction du temps [138].

La contraction, non simultanée mais homogène, des muscles nuccaux et dorsaux, a pour objectif le maintien en équilibre la tête lors des mouvements mandibulaires. Leurs forces de contraction sont progressives et continues ; elles augmentent au cours de l'ouverture mandibulaire, atteignent un pic puis diminuent pendant la fermeture [123].
Ainsi, l'ouverture buccale est toujours accompagnée d'une légère extension cervicale tandis que sa fermeture est associée à une flexion cervicale (ERIKSSON, 1998) [138].

Les mouvements fonctionnels de la mandibule sont donc le résultat de l'activation simultanée des muscles masticateurs et nuccaux.

2.8. Place de la posture cervico-céphalique dans les Dysfonctions Temporo-Mandibulaires

2.8.1. Liens de co-morbidité

De manière générale, les cervicalgies ne représentent pas un facteur de comorbidité (VISSCHER, 2016) [95], mais possèdent de nombreux **facteurs favorisants ou déclenchants communs** avec les DTM.

Lorsqu'on s'intéresse aux facteurs étiologiques et de co-morbidité des DTM et des cervicalgies, on remarque qu'un certain nombre sont communs aux deux pathologies (Fig. 40) :

- **Facteurs psychologiques** qui diminuent le seuil de résistance et d'adaptation des muscles (contraintes de travail importantes) [83] [71]
- **Facteurs traumatiques** avec notamment le « coup du lapin » [89]
- **Facteurs posturaux** tels que les postures cervicales prolongées ou répétitives avec anté-position de la tête [39] [41] [48]
- **Parafonctions** avec la ventilation buccale [48] [81] [89] et les positions de sommeil [81].

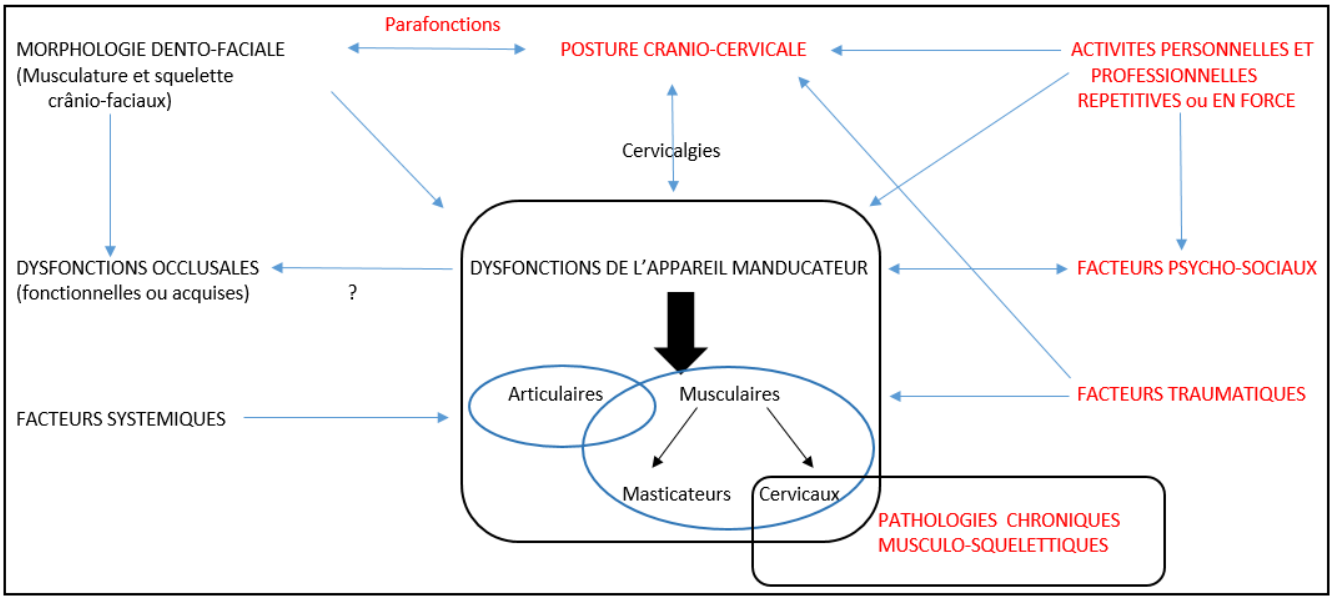

Figure 40 : Place de la posture cervico-céphalique dans les Dysfonctions Temporo-Mandibulaires.

2.8.2. Les schémas pathologiques entre DTM et cervicalgies

Les troubles de la posture de type antépulsion céphalique sont considérés comme des facteurs favorisants les dysfonctions temporo-mandibulaires [107] [116]. La modification du rachis cervical entraîne une modification de la position mandibulaire qui facilite l'apparition avec d'autres co-facteurs ou aggrave le DTM préexistant [11]. Les DTM apparaissent alors plutôt comme des conséquences indirectes des modifications posturales, et notamment, de la posture céphalique.

En effet, les patients atteints d'une DTM présentent une plus forte inclinaison de la tête vers l'avant que les personnes n'en présentant pas. Les études par clichés photographies ou par analyseur ultrasonore 3 Dimensions de BRAUN (1991), LEE (1995), EVCIK (2004) et URITANI (2012 et 2014) démontrent une diminution de l'angle cervical, formé entre l'axe horizontal et le cou chez les patients ayant des dysfonctions cranio-mandibulaires [107] [116].

Selon GOLA et coll. (2005), une position avancée de la tête avec hyperextension cervicale est observable en particulier chez les sujets avec une rétromandibulie ou une béance antérieure qui sont des candidats fréquents au DTM bilatéral [48].



Figure 41 : Paramètres posturaux sur une photographie réalisée en position assise. (a) angle cervical et (b) angle de l'épaule [116].

Inversement, les sujets atteints de DTM développent souvent des dysfonctions et douleurs projetées dans la région du cou [48]. L'atteinte nucale est le signe extra-manducateur des DTM le plus souvent retrouvé [42].Les modifications de la posture cranio-cervicale retrouvée chez les patients avec des DTM serait souvent due à une altération posturale reliée directement aux dysfonctions musculaires cervicales (et non aux DTM) (WEBER, 2012) [125]. La co-existence des dysfonctions de l'ATM et de la nuque apparait généralement expliquée par le réflexe trigémino-nuccal et par la présence d'un syndrome hyperalgique chez les patients DTM.

En effet, un DTM bilatéral avec contraction réflexe bilatérale des muscles du cou, peut provoquer une extension de la tête sur le cou puis une position avancée de la tête. Un DTM unilatéral avec contraction réflexe unilatérale des muscles du cou, induit une torsion de la tête. Dans tous les cas, les troubles de la région cervicale associés aux DTM peuvent être, par la suite, amplifiées par des troubles de la posture [48].

En résumé :

Pathologie Posture → DAM	Pathologie DAM → Posture
Origine ventilatoire, traumatique, posturale de travail ou de sommeil ↓ Anté-position de la tête +/- modification posture corporelle ↓ Modification posture mandibulaire ↓ Modifications activités des muscles manducateurs (masticateurs et cervicaux) ↓ DAM (musculaire, désunions condylo-discales) ↓ Impact sur l'occlusion dentaire (prématurités, interférences…)	Etiologie multiple (dont occlusale), association de co-facteurs innés et acquis ↓ DAM musculaire et/ou articulaire ← ↓ Réflexe trigémino-nucal : projection douloureuse + dysfonctions musculaires cervicales ↓ Altération posturale Aggravation par troubles de la posture

2.8.3. Symptomatologie clinique

D'après certaines études récentes de la littérature, les patients atteints de Dysfonctions Temporo-Mandibulaires et des cervicales présentent les symptômes suivants :

- Au niveau musculaire :

- une **augmentation de la sensibilité douloureuse des muscles** masticateurs et cervicaux (SILVEIRA, 2014) [72]. La palpation musculaire des masséters et des temporaux ainsi que des sterno-cléido-occipito-mastoïdiens et des trapèzes est douloureuse (DUPAS, 2011) [14].
- une mauvaise endurance des muscles extenseurs et fléchisseurs cervicaux et une plus grande **fatigue musculaire** (OLIVO et coll., 2012 et 2013) [102] [103].
- des **asymétries de contrations musculaires du cou et de la mandibule.** Cette activation asymétrique des muscles de la mandibule et du cou est interprétée comme une stratégie compensatrice stabilisatrice des systèmes au cours de la fonction masticatoire (RIES et coll., 2008) [101].

- Au niveau articulaire :

- des **désordres articulaires internes de l'ATM** sont souvent associés à des désordres vertébrale et musculaire de la région cervicale symptomatiques mais aussi asymptomatiques (FINK, 2002) (STIESCH-SCHOLZ, 2003) [80] [100].

- Au niveau dynamique :

- une **diminution de la mobilité cervicale** en flexion/extension et en rotation principalement (BOUSSION, 2008) (GRONDIN, 2015) [13] [98].
- un **niveau d'incapacité semblable** des régions cervicale et mandibulaire. L'ouverture mandibulaire est diminuée (OLIVO et coll., 2010) [99].

- Au niveau général :

- une **extension du rachis cervical** [134] et une **position avancée de la tête** [107] [116].
- un risque d'altération de l'**équilibre postural** avec bascule des plans scapulaire et pelvien (TRELEAVEN (2003, 2005 et 2006) ; MICHAELSON (2003) ; SJOSTROM (2003)) [13]. Les patients présentent un syndrome postural avec la chute d'une épaule par rapport à une autre et une asymétrie des plans du bassin selon les tensions musculaires existentes (KHARRAT et coll., 2014) [47].
- un risque d'altération de l'**activité oculo-motrice** et **occulo-céphalogyre** (TRELEAVEN, 2005 et 2006) (TJELL, 1998). Une raideur cervicale peut empêcher la rotation de la tête et entrainer un découplage oculo-céphalogyre à cause d'une mauvaise coordination entre les muscles oculomoteurs et les muscles nucaux (YAHIA et GHROUBI, 2009) [32].

3. Relations entre certaines postures cervicalgiques et les DTM

Comme nous allons le voir au travers d'exemples, certaines postures cervicalgiques d'origines diverses peuvent être la cause de l'apparition des DTM. La modification du rachis cervical entraîne une modification de la position mandibulaire qui influence le dysfonctionnement mandibulaire [48].

3.1. Traumatisme cervical

Le traumatisme cervical ostéo-disco-ligamentaire le plus courant est le « **whiplash** » ou plus communément « coup du lapin ». Cette entorse cervicale résulte des différents mouvements imprimés au cou par une forte énergie cinétique, le plus fréquent étant l'hyperextension/l'hyperflexion cervicale [89].

Concernant son épidémiologie, les entorses cervicales sont causées essentiellement par des **accidents de la circulation** en voiture. Les sujets les plus souvent touchés sont les femmes entre 30-50 ans [89] ainsi que les enfants, les jeunes adultes en âge de conduire et les adultes au cou longiligne, ayant tous une plus grande fragilité musculaire au cou.
L'incidence des cervicalgies attibuées à un whiplash est de 300 pour 1000 000 habitants en Amérique du Nord et en Europe de l'Ouest (HOLM, 2008).
Le temps de récupération est de 2 à 3 mois après l'accident pour 75% des patients mais 25% développent des douleurs chroniques (BARNSLEY, 1995) [13].

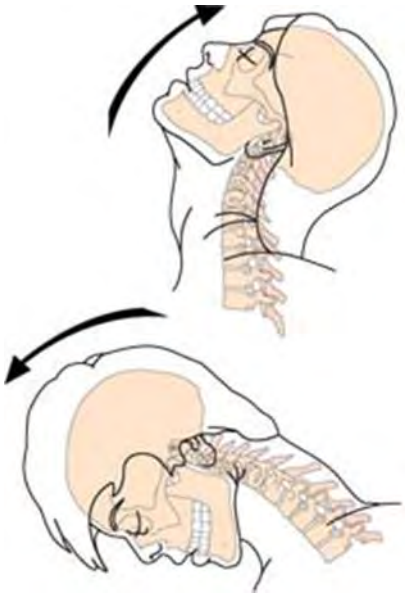

Figure 42 : Mouvements d'hyperextension/ hyperflexion cervicale du « whiplash ».

Au niveau de la symptomatologie, les **troubles cervicaux** les plus souvent retrouvés sont sous forme de douleurs essentiellement postérieures, d'entorse, de mobilité diminuée ou de torticolis. Des dysfonctions articulaires localisées peuvent se développer au-dessus et au-dessous de la région cervicale [29] telles qu'une diminution significative des amplitudes articulaires (PRUSHANSKY, 2006) en flexion/extension et en rotation (ARMSTRONG, 2005) [13].

Ce traumatisme nucal a aussi des **conséquences indirectes sur l'apparition des DTM,** sans traumatisme directement causé sur la mandibule ou de l'articulation temporo-mandibulaire. Il induit des modifications traumatiques de la **posture rachidienne,** par élongations brutales et spasmes secondaires au choc des muscles hyoïdiens et cervicaux, qui viennent perturber la **posture mandibulaire.** Le changement de posture mandibulaire se traduit par un ou plusieurs contacts prématurés, reversible losque la posture rachidienne est rétablie.
Un DTM peut se manisfester immédiatement, plusieurs jours, plusieurs semaines, voire plusieurs mois après l'accident. Cependant, tous les traumatismes cervicaux ne s'accompagnent pas systématiquement de l'apparition d'un DTM (GOLA, 2004) [89].

Chez les personnes souffrant de DTM, la prévalence de traumatismes de type « whiplash » reportée est de 35% en moyenne et de 1,7% à 13% chez les patients en bonne santé, d'après une revue récente (HÄGGMAN-HENRIKSON, 2014) [96].

Le tableau clinique retrouvé chez les personnes ayant un antécédant de « whiplash » et atteintes de DTM sont :
- un DTM homolatéral à la cervicalgie (fréquent) [89],
- des contractures musculaires uni ou bi-latérale (selon la posture lors du choc) au niveau des muscles trapèze, sterno-cléido-mastoïdien, splénius et scalène [29]
- une augmentation des douleurs des DTM et des muscles nuccaux [96] par l'installation d'un syndrôme hyperalgique dû au réflexe trigémino-nuccal (cercle vicieux qui pérennise les modifications de la posture cranio-rachidienne) [89],
- une augmentation du tonus musculaire des muscles masticateurs pouvant générer un spasme de l'appareil tenseur du disque et une désunion condylo-discale [89],
- une modification de la posture mandibulaire [89],
- une diminution de l'amplitude des mouvements mandibulaires [97] et de l'ouverture buccale [96].
- - une atteinte similaire spatio-temporelle des mouvements mandibulaires et nuccaux lorsque la co-activation motrice coordonnée entre la tête et le cou est perturbée [97],
- l'appariton de contacts occlusaux prématurés ou l'aggravation de troubles occlusaux pré-existants par la modification de la posture mandibulaire [89].

Ainsi, le traumatisme nuccal de type « whiplash » est considéré comme un **facteur initiateur et/ou aggravant** ainsi qu'un **facteur de comorbidité** des Dysfonctions Temporo-Mandibulaires (HÄGGMAN-HENRIKSON, 2014) [96].

3.2. Torticolis

Le torticolis fait partie des cervicalgies communes et des désordres de type neuro-musculo-squelettique. Il se met en place brutalement, souvent le matin au réveil avec une douleur vive unilatérale. C'est une torsion en flexion et rotation du cou due à un spasme musculaire, accompagné d'une impotence fonctionnelle et de douleurs musculaires [88].

Cette affection peut être d'origine congénitale, infectieuse, traumatique, orthopédique, malformative ou neurologique. Elle est souvent due à la contracture unilatérale du muscle sterno-cléido-occipito-mastoïdien [1].

Lors de l'installation d'un **torticolis acquis**, la contraction réflexe unilatérale des muscles du cou peut provoquer une rotation par torsion de la tête. Si la modification posturale de la tête perdure, elle aura un impact sur la position de la mandibule et la situation des condyles et pourra entraîner l'apparition d'un DTM unilatéral [48].

Comme d'autres anomalies musculaires pathologiques de type myopathies, congénitales ou traumatiques, le **torticolis congénital** peut être à l'origine de postures céphaliques pathologiques. Les muscles sterno-cléido-mastoïdiens, des muscles masséters et des muscles temporaux présentent des activités asymétriques. A distance, ces asymétrismes musculaires sont à l'origine de contractures musculaires dorsales pathologiques et douloureuses. Elles provoquent localement des parafonctions sur la posture mandibulaire, la déglutition et l'occlusion ainsi que des compensations sur la posture corporelle [28].

3.3. Travail de bureautique ou sur écran d'ordinateur

Les douleurs nuccales ou cervicalgies sont les **troubles musculo-squelettiques** touchant le plus fréquemment les travailleurs sur écran d'ordinateur [135].

Le travail sur écran d'ordinateur entraine progressivement la dégénérescence de la région cervicale par le **transfert postérieur de l'axe de gravité** et l'avancée de la **tête**.
L'extension cervicale entraine une atrophie de la musculature cervicale et les conséquences suivantes :

- une hyperlordose cervicale accentuée à partir et au-dessus de C4-C5,
- une augmentation des contraintes en compression sur le rachis cervical inférieur au niveau de C5-C6-C7,
- des signes radiologiques d'arthrose chez 75% des patients après 60 ans.

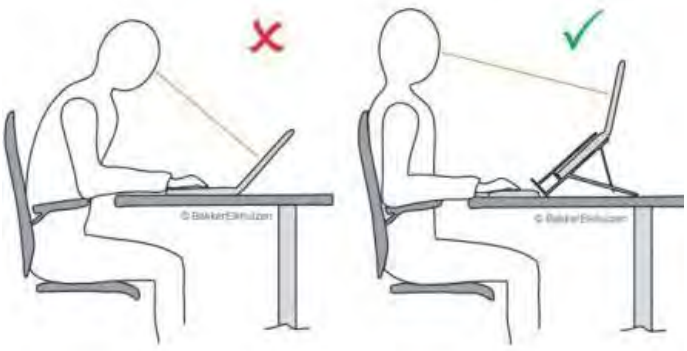

Figure 43 : Mauvaise (modification du centre de gravité vers l'avant) et bonne posture de travail devant un écran.

Les mêmes symptômes sont aussi retrouvés dans le cas d'un **excès de contraintes** sur les structures articulaires par un travail manuel ou la pratique intensive d'un sport [40].

En 2016, l'objectif de l'étude réalisée par BRAGATTO et coll. est de se rendre compte de l'importance de la **co-existence** entre les troubles musculo-squelettiques de la nuque et des désordres temporo-mandibulaires dans un contexte de travail sur écrans. L'échantillon regroupe 52 salariées qui sont divisées en deux groupes reportant des douleurs cervicales chroniques et ne reportant pas de douleur, ainsi qu'un groupe contrôle de 26 femmes ne travaillant pas avec un écran d'ordinateur. Des examens cliniques permettent de diagnostiquer les désordres de l'appareil manducateur et du rachis cervical.
Les résultats mettent en évidence que **42% des personnes reportent des douleurs aux cervicales sont atteintes de DTM** contre 23% de DTM pour celles ne reportant pas de douleurs aux cervicales. La combinaison des DTM, des cervicalgies et de mauvaises conditions de travail sur écran sont de bons facteurs prédictifs pour développer des handicaps musculaires et articulaires. Il est donc essentiel d'évaluer les conditions de travail des personnes présentant déjà un DTM et/ou des douleurs à la nuque [135].

Une étude iranienne de 2014 est réalisée sur des 101 femmes actives travaillant devant un écran d'ordinateur. Une **posture en avant de la tête** et l'**exagération de la cyphose thoracique** sont retrouvées chez les employés souffrant de douleurs aux cervicales [142].
D'après une étude similaire de SHAHIDI et coll. (2013), l'anté-projection céphalique augmente lorsque le niveau de concentration mentale augmente. L'article met en évidence l'activation des faisceaux antérieurs du trapèze par le **stress** indépenDTMment de la concentration ou de la posture de travail [143].

4. Controverse et « pertinence clinique »

Depuis quelques années, les interrelations entre des problèmes posturaux impliquant le crâne, la colonne cervicale et les Dysfonctions Temporo-Mandibulaires (DTM) ont été le sujet de nombreuses recherches dans la littérature internationale. Bien que le nombre d'étude se multiplie, jusqu'à maintenant les résultats restent très controversés.
Un grand nombre d'études montrent que les individus avec des DTM présentent des changements récurrents au niveau du positionnement du crâne et de la courbure de la colonne cervicale. Comme nous l'avons exposé dans ce chapître, les modifications les plus retrouvées et les plus étudiées sont :

- une plus grande avancée de la tête,
- une augmentation de la courbure cervicale (extension cervicale),
- l'élévation de l'os hyoïde,
- une obstruction des voies aériennes,
- une réduction de l'espace atlas-occipital.

Cependant, certaines études contredisent ces résultats ou ne présentent pas les mêmes explications. Ces différences peuvent s'expliquer en partie par les **biais présents dans les études** tels que :

- la taille non représentative de l'échantillon,
- le manque de groupes témoins,
- l'absence de prise en compte des facteurs de confusion,
- une mauvaise conception de l'étude,
- le manque de fiabilité suffisante,
- la validité de tests diagnostiques utilisés.

Mais aussi, à certains **mécanismes encore mal connus** voire inconnus mis en jeu :

- la situation anatomique unique des ATM et ses multiples inter-connexions neurologiques centrales et périphériques,

- le caractère pluridimensionnel de la douleur et ses réponses inégales (prédominance féminine, période algique surtout entre 20 et 40 ans, terrain génétique biologique d'hyperalgésie, interférences endocriniennes. . .),
- les dimensions psychique et sociale et leurs seuils limites de tolérance propre à chaque individu (état de stress mental et physique, niveau d'anxiété et de dépression, statut social),
- la volonté d'association sous forme de tableaux cliniques simplifiés non représentatifs du caractère plurifactoriel et individuel des DTMs (notamment dans les études),
- l'importance des parafonctions oro-faciales au cours du sommeil et des TICs exacerbés (Cheney, 2016) [81].

D'autre part, la « signification statistique » est très largement utilisée pour évaluer les résultats d'études de recherche à partir de la validation ou l'invalidation d'une hypothèse nulle (ρ). Cependant, cette théorie statistique n'offre aux praticiens que des informations théoriques limitées. En pratique, l'évaluation de la « pertinence clinique » doit participer à l'interprétation des résultats et au transfert des connaissances de la recherche vers la pratique au cabinet.

Les conclusions de l'étude d'ARMIJO-OLIVO et coll. (2011) montrent qu'il est possible d'avoir un résultat significatif sans avoir de pertinence clinique, avoir de la pertinence clinique sans avoir de signification statistique, avoir les deux ou n'avoir ni l'un, ni l'autre. Par exemple, dans le cas d'échantillons de petites taille ou d'une haute variabilité inter-sujet, un résultat peut apparaitre cliniquement pertinant mais non considéré si la signification statistique n'a pas été atteinte. Inversement, une différence significative peut ne pas avoir de sens clinique.
Il est nécessaire de possèder une certaine expérience médicale qui permet d'établir une conclusion sur la pertinence des résultats et leurs apports en pratique. Bien que subjectif, **le jugement clinique devrait avoir le dessus sur la théorie statistique**. Devant le résultat d'une étude, les chercheurs doivent toujours combiner la théorie statistique aux connaissances, au raisonnement ainsi qu'à la pertinence cliniques. [141].

Chapitre IV - L'OCCLUSO-POSTUROLOGIE EN PRATIQUE AU CABINET

A. EXPLORATION RADIOLOGIQUE DE LA REGION CRANIO-CERVICALE

1. Méthodes d'imagerie cranio-cervical

1.1. Imagerie de l'ATM

L'imagerie ne doit pas être un élément de diagnostic mais a pour objectif de confirmer ou d'infirmer celui-ci [14]. En effet, le lien entre l'imagerie est la symptomatologie est faible [38].
Il est important pour le chirurgien-dentiste de savoir prescrire puis interpréter les différentes mesures normales et pathologiques en radiographie ostéo-articulaire.

La **radiographie panoramique** est un examen routinier permettant de visualiser les condyles. Elle donne un premier aperçu des ATM pour comparer leurs symétries, leurs formes et leurs volumes, malgré la déformation de l'image des condyles. [14] Elle peut être utilisée comme premier outil de dépistage de grosses lésions telles que le diagnostic d'érosions, d'ostéophytes, de fractures, de processus dégénératifs et inflammatoires, de tumeurs maxillaires, de métastases de fractures et d'ankylose. [16] [42] De plus, des signes d'hyperfonction musculaire peuvent être visibles par l'hypertrophie des angles mandibulaires ou allongement du coroné. [15]

L'imagerie par résonance magnétique (IRM) est la méthode la plus performance, la moins irradiante et la moins invasive pour visualiser les tissus mous de l'ATM et permet aussi une étude tridimensionnelle [10] [42]. Elle permet d'observer les modifications de l'appareil discal et des surfaces articulaires mais aussi des muscles masticatoires, des ligaments et des éléments vasculaires. [10] Elle est considérée comme le gold standard pour étudier la position du disque, notamment pour évaluer le déplacement latéral ou médial du disque ou les lésions dégénératives intra articulaires. C'est le gold standard pour l'exploration du disque articulaire. Cette méthode est contrindiquée pour certains patients : les patients claustrophobes, portant un pacemaker ou une valve métallique ou avec tout autre corps étranger métallique et la femme enceinte [16]. De plus, les adhérences méniscales et perforations du disque restent difficilement visibles en IRM. Le scanner améliore l'observation des atteintes articulaires dégénératives [38].

Le cone beam est une aide précieuse pour visualiser les tissus durs dans les trois plans sagittal, coronaire et axial avec leur morphologie et taille réelles, avec un minimum d'artefacts. Cependant, il fournit peu de détails sur les tissus mous et ne permet pas de visualiser le disque. Ses inconvénients sont le coût de l'examen et les niveaux d'exposition plus importants comparés aux techniques radiographiques conventionnelles [16].

L'échographie ne permet pas de visualiser correctement les structures ostéo-articulaires. Malgré ces limitations, il peut être utile pour initier une étude des dysfonctionnements internes de l'ATM en particuliers chez les patients avec des contrindications à l'IRM. Il est moins onéreux et permet une visualisation en temps réel, rapide et confortable pour le patient [16].

La **radiographie transcrânienne de Schüller** est une des moins utilisée. Réalisée bouche ouverte et fermée, l'angle d'incidence est de 30° dans le sens craniocaudal, 5 cm au-dessus du conduit auditif externe et 1,5 cm en avant. Elle a pour objectif la visualisation de l'ATM de profil avec néanmoins une légère distorsion. [10] Elle permet de visualiser la corticale osseuse pour diagnostiquer d'éventuels ostéophytes, modifications rhumatismales ou de l'arthrose. [14] Les inconvénients de cette projection est un grand chevauchement des os de crâne et l'utilisation de céphalostat spécifique pour la standardisation [16].

L'arthrographie a pour but d'évaluer les tissus mous par l'injection de produit de contraste. Dans les années 1970 et les années 1980, l'arthrographie était la méthode de choix pour l'identification de déplacement de disque. Après l'injection, des images dynamiques sont obtenues, enregistrant

des mouvements mandibulaires. Bien que ce soit toujours utile pour l'identification de la position du disque, cette pratique n'est plus recommandée car c'est une procédure envahissante avec un risque de perforation du disque et des dégâts au niveau des nerfs faciaux [16].

1.2. Imagerie du crâne

La téléradiographie de profil est un outil précieux pour l'étude des rapports dentaires et/ou squelettiques dans les sens sagittal et vertical. Elle permet en même temps de visualiser les structures environnantes osseuses telles que les vertèbres cervicales et les tissus mous tels que le profil cutané.
L'incidence de profil est réalisée le plus souvent en occlusion mais aussi bouche ouverte, pour dégager l'image condylienne, au repos physiologique, pour apprécier l'espace d'inocclusion ou en relation centrée, en cas de décalage important avec l'intercuspidie maximale. Le profil gauche du patient est positionné du côté du capteur numérique. Le céphalostat et le plan de Francfort cutané à l'horizontale garantissent la reproductibilité des clichés [30].

Deux **revues** de 2009 et 2016 portant sur les différentes techniques radiographiques existentes pour enregistrer la « position céphalique naturelle/ de repos » de la façon la plus reproductible possible concluent que :

- La prise de téléradiographie de profil d'une posture dite « naturelle » est utile dans l'analyse des associations entre la posture cranio-cervicale et la morphologie dento-faciale. Il est important que le céphalostat ait une action passive afin de ne pas modifier cette position.
- Cette posture « naturelle » de la tête est considérée comme une posture de référence dans l'étude de la morphologie cranio-faciale [150] [151].

Bien que le céphalostat ne reproduise pas précisément la posture naturelle, il reste reproductible.

1.3. Imagerie de la charnière cervico-occipitale

La **radiographie « de face bouche ouverte** » est centrée sur la charnière cervico-occipitale et permet l'étude de ces composants ostéo-articulaires. Elle est réalisée bouche ouverte. Une image en trois dimensions permet d'obtenir une plus grande précision et d'éviter les superpositions qui limitent la lecture en deux dimensions [18].

1.4. Imagerie de la colonne cervicale

La radiographie est utilisée en examen de première intention dans l'étude de la colonne cervicale. Les clichés radiographiques sont réalisés de préférence debout avec trois incidences : de face, de profil et pour l'étude du rachis cervical inférieur par une radiographie « face basse » [18].

La tomodensitométrie (le scanner) est plus sensible que les radiographies et permet de visualiser de plus nombreuses lésions. Il vise à compléter les radiographies simples. La technologie multicoupes donne la possibilité d'étudier l'ensemble du rachis cervicale et du crâne en coupes millimétriques.
La sémiologie est très semblable à celle des radiographies pour la lecture des coupes. L'avantage de cette technique est l'absence de superpositions aidant à visualiser des lésions plus complexes ou subtiles. Néanmoins, bien que très intéressant pour le bilan osseux, il reste moins sensible pour les lésions ligamentaires [18].

L'IRM : Elle est réalisée aussi en seconde intention et donne une vision plus large des régions de la colonne cervicale de profil [34].

2. Analyse de clichés d'imagerie

2.1. IRM des ATM

Le protocole diagnostic autorise une **étude bilatérale comparative** des deux ATM au cours du même examen. Le d**isque** étant une structure à trois dimensions, son étude radiologique dans les trois plans : axial, sagittal et frontal donne une vision globale de sa situation.
En **coupe axiale**, l'étude du ménique est difficile mais utile car donne des informations sur la forme du disque et l'orientation du condyle ainsi que sur la situation des muscles ptérygoïdiens.
En **coupe sagittale**, le déplacement du condule mandibulaire et les déplacements latéraux du disque sont bien visibles. Les coupes doivent toujours être faites avec la même profondeur pour avoir un repère fixe.
En **coupe frontale**, le centrage du disque sur le condyle et son déplacement en latéral et en médial sont observables. La réalisation de coupes supplémentaires bouche ouverte permettent l'étude de la dynamique discale et la récupération ou non du disque articulaire [38].
L'étude statique sagittale et coronale qui étudie uniquement les deux positions extrèmes en intercuspidie maximale et en ouverture maximale suffit dans la plupart des cas.

Plusieurs séquences d'écho de spin sont réalisées en fonction des structures que l'on souhaite voir :

- La séquence pondérée en T1 dans le plan axial se situe le plus souvent dans les plans sagittal et coronal selon le grand axe du condyle mandibulaire. Elle donne d'excellents détails des structures anatomiques osseuses.
- La séquence pondérée en densité de proton est réalisée bouche fermée et bouche grande ouverte. La coupe peut être située dans le plan sagittal oblique ou dans le plan frontal oblique. C'est un excellent choix pour l'évaluation des déplacements discaux latéraux et mésiaux [16] [38].

La situation **pathologique ou physiologique du disque** est définit essentiellement par la position du bourrelet postérieur. Il doit être situé à « 12h » au dessus du condyle lorsque la bouche est ouverte avec une tolérance de plus ou moins 10°. Physiologiquement, en T1, le disque, ses attaches et la cortical du condyle apparaissent en hyposignal (noir) tandis que la médullaire osseuse du condule est en hypersignal (blanc). Les formes du disque varient au cours du cycle articulaire. C'est en semi-ouverture buccale que le disque apparait sous sa forme caractéristique en lentille biconcave [38].

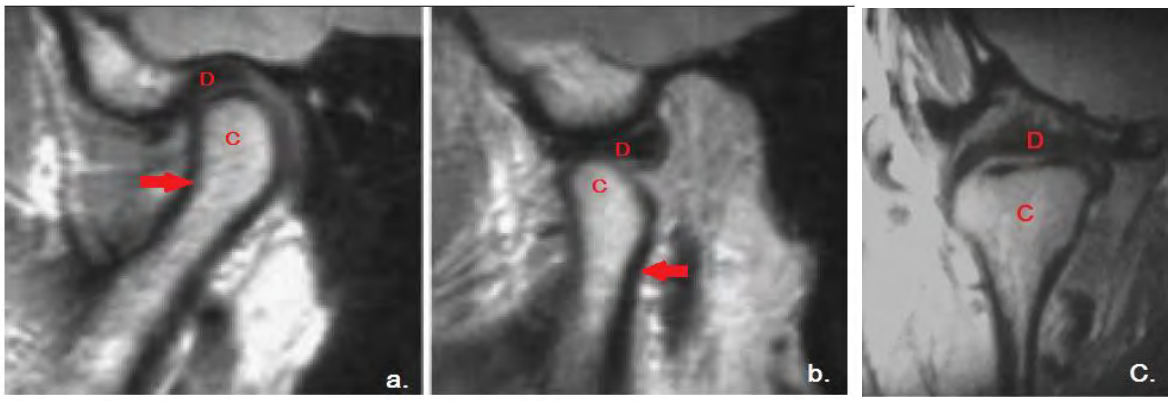

Figure 44 : IRM normal des articulations temporo-mandibulaires.
En coupe sagittale : bouche fermée (a) et bouche ouverte (b) et en coupe frontale (c). Le condyle C, sa corticale (flèche) et le disque articulaire D [38]

2.2. Analyse céphalométrique de ROCABADO

2.2.1. Intérêts

Lors de l'étude des relations cranio-cervicales, des analyses céphalométriques sont réalisées dans le but de diagnostiquer la corrélation entre la posture cranio-cervicale et la classe squelettique du sujet.

L'analyse de ROCABADO (1984) s'intéresse aux relations biomécaniques entre les **régions crânienne**, **cervicale** et **hyoïdienne** sur un patient par l'intermédiaire de points et de plans tracés sur sa téléradiographie de profil. Ce procédé complète les études céphalométriques conventionnelles en étudiant la région de l'os hyoïde comprise entre la symphyse mentonnière, la colonne cervicale et de l'ATM. Elle inclut la bonne ou mauvaise situation anatomique de l'os hyoïde ainsi que la détermination de la courbure cervicale normale ou anormale [21].

Cette étude céphalométrique n'est pas la seule à prendre en compte la région occipitale et la région cervicale haute dans ces tracés et ces mesures. Dans l'analyse architecturale de **DELAIRE**, le niveau du palais (face), le sommet de l'odontoïde (cervical) et le trou occipital (base du crâne) sont étudiés en fonction de leurs situations vis à vis d'un quadrilatère afin d'apprécier la normalité ou la pathologie de l'un de ces éléments [26] [30].
De même, **GOLA** (2008) reprend le travail de BJORK avec les notions de « rotation antérieure et postérieure », de DELAIRE et de SASSOUNI pour décrire une nouvelle analyse céphalométrique de profil fonctionnelle et esthétique. Son objectif est de proposer une analyse simplifiée et rapide qui relie la morphologie cranio-maxillo-faciale aux **facteurs fonctionnels** (ventilation, manducation, déglutition) et la **posture céphalique** [31].

2.2.2. Tracé des points et des plans

Cette analyse céphalométrique fait intervenir :

1) Description des points

- C3 : point situé à l'angle antéro-inférieur du corps de la troisième vertèbre cervicale
- RGn : appelé « rétrognation », c'est le point le plus postéro-inférieur de la symphyse mandibulaire
- H : point le plus supérieur et antérieur du corps de l'os hyoïde
- H' : point issus de la projection de H sur la ligne RGn-C3
- SNP : point du bord de l'épine nasal postérieure
- AA : point le plus antérieur du corps de l'atlas (C1)
- OA : distance entre la base de l'occipital et l'arc postérieur de l'atlas (C1).

2) Description des plans

- Le plan de Mac Gregor (MGP) : ligne reliant la base de l'occipital avec l'épine nasal postérieure.
- Le plan de l'odontoïde (OP) : ligne reliant l'angle antéro-inférieur de l'odontoïde et son apex.
- La ligne de Thiebault-Wackenheim et Vroussos : est tangente à la partie postérieure de la sphéno-basillaire.
- Le plan hyoïdien : ligne reliant le point H au grand axe de l'apophyse majeure de l'os hyoïde.

3) Triangle de l'os hyoïde :

Ses sommets sont formés par les points céphalométriques RGn, H et C3.

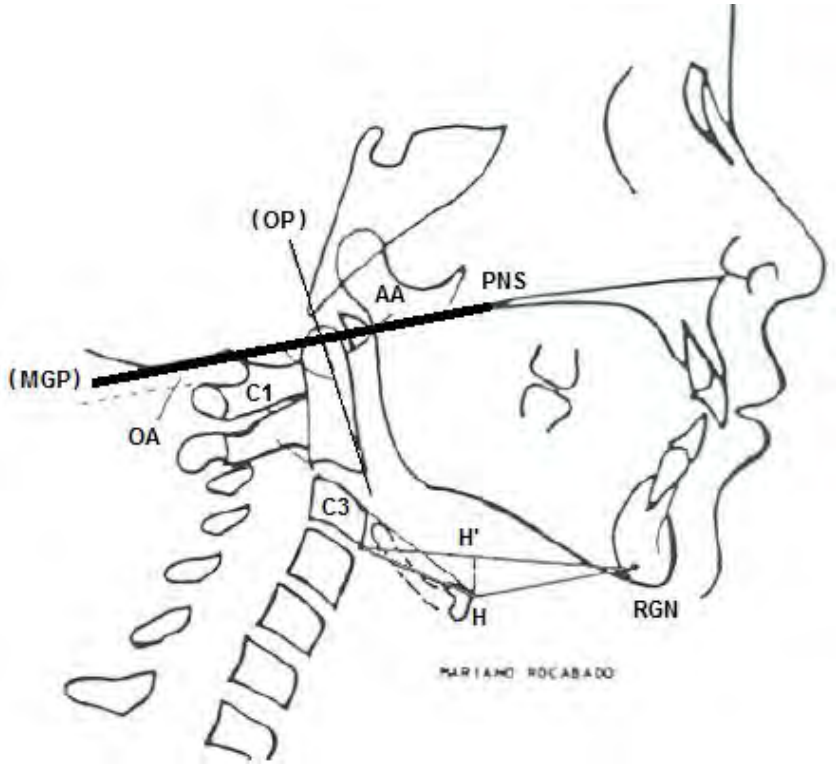

Figure 45 : Tracés de l'analyse céphalométrique de ROCABADO [50].

2.2.3. Lecture de l'analyse céphalométrique

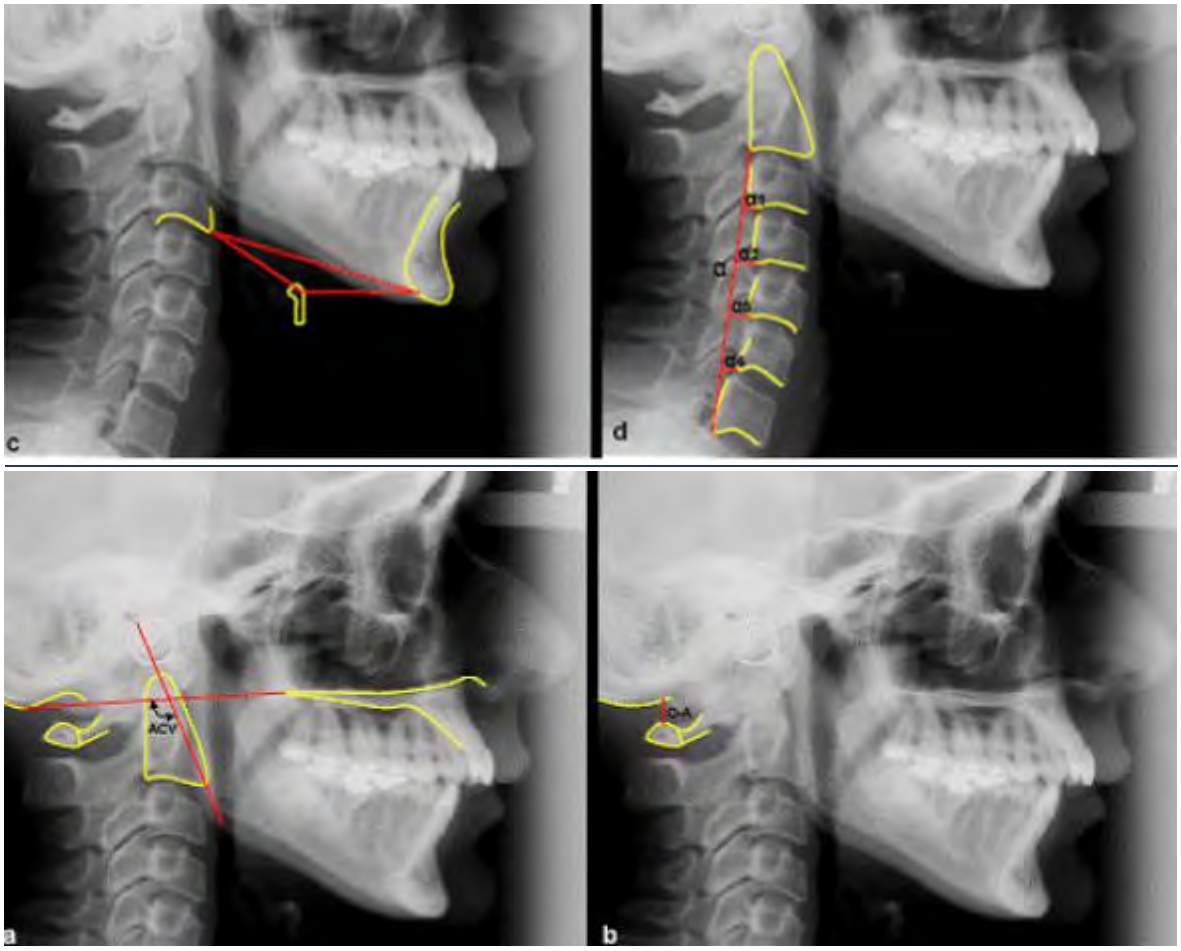

Figure 46: a- Intersection du plan de Mac Gregor (MGP) et du plan Odontoïde (OP). **b-** Distance C0-C1. **c-** Triangle hyoïdien. **d-** Profondeur de la colonne cervicale.

Position cranio-cervicale

La **position cranio-cervicale** physiologique (Fig. a) est évaluée par l'angle postéro-inférieur formé par l'intersection du plan de Mac Gregor (MGP) avec le plan odontoïde (OP) de C2. Cet angle doit avoir une valeur de 101° +/- 5°.

- Si l'angle est inférieur à 96°, une rotation postérieure du crâne (extension crânienne) s'est produite et le condyle mandibulaire en position plus postérieure.
- Si l'angle est supérieur à 106°, il y a une rotation antérieure du crâne (flexion crânienne) avec un condyle en position antériorisée.

Situation de la colonne cervicale

La mesure de la **profondeur de la colonne cervicale** (Fig. d) nécessite de tracer une ligne passant par l'apex de l'odontoïde et l'angle postéro-inférieur de C7. Puis, on trace la perpendiculaire à cette ligne à partir du milieu de la hauteur du corps de la quatrième vertèbre cervicale. La profondeur attendue est de 10 +/-2 millimètres. Cet axe détermine le sens de la courbure cervicale : une hyperlordose apparait au-dessus de 12 millimètres et une cyphose est présente lorsque les valeurs sont exprimées en chiffres négatifs.

Cette analyse étudie la **position des trois premières vertèbres cervicales**, comme le décrit AMIGUES (2003). Les espaces séparant les processus transverses de l'occipital, C1, C2 et C3 doivent être équilibrés [21]. Le grand axe de l'atlas C1 fait un angle de 22°+/- 3° avec le plan horizontal de Francfort. La position de l'axis C2 est étudiée par l'intermédiaire de MGP et OP. Le grand axe de C3 doit être parallèle au plan horizontal de Francfort, avec une tolérance de plus ou moins 2°. L'absence de parallélisme traduit un manque ou un excès de croissance verticale de la face [31].

Si la courbure de la lordose cervicale est physiologique, la **distance OA** (Fig. b) entre l'occipital et l'arc dorsal de l'atlas donne une valeur comprise entre 4 à 9 millimètres. Une distance inférieure traduit des signes de compression peuvent être douloureux et provoquer des neuropathies [31].

Position de l'os hyoïde

L'analyse de ROCABADO a aussi pour intérêt l'étude de la situation de l'os hyoïde vis-à-vis de l'appareil manducateur et de la colonne cervicale. La position de l'os hyoïde est évaluée par sa situation par rapport au **Triangle Hyoïdien** (Fig. c).

Lorsqu'il existe des rapports harmonieux avec le système manducateur et que la lordose cervicale et l'équilibre cranio-cervical sont normaux, le triangle hyoïdien doit avoir un sommet inférieur et l'os hyoïde se situe au-dessous de la ligne RGn-C3. La position du triangle est alors « en positif » [50].

D'autres auteurs ce sont interessés à cet os, GOLA (2008) étudie l'os hyoïde en fonction de points vertébraux et faciaux sur radiographie de profil [53].

Selon RABERIN (2008), la position de l'os hyoïde serait l'expression d'une adaptation au changement de posture céphalique et entraînerait une modification du tonus des muscles sous-jacents [28]. L'os hyoïde joue donc un rôle de charnière de « pivot fonDTMental» [4] par l'action des groupes musculaires supra et infra-hyoïdiens qui modulent la position de la langue et de la mandibule. Les ATM restent ainsi en équilibre par rapport au crâne grâce aux forces de tension produites par les dits muscles sur la mandibule [28].

2.2.4. Critiques sur l'analyse de ROCABADO

L'analyse de ROCABADO est tout d'abord une **analyse céphalométrique**. Les recommandations de l'HAS publiées en juin 2002 spécifient que malgré la rigueur méthodologique des analyses céphaométriques de nombreux éléments sont contestables. En effet, cette technique repose sur :

- une image radiologique de sommation en deux dimensions de structures tridimensionnelles ;
- un repérage des points qui n'est pas forcément indiscutable ;

• le tracé de points ou de plans de référence dont la fiabilité n'est pas assurée ;
• la mesure d'angles ou de distances dont un seul paramètre est supposé varier comparé à des normes statistiques ;
• la notion de croissance à variabilité prévisible entre les individus d'une même population ;
• l'absence d'échantillons statistiques témoins ;
• parfois une confusion entre lien de causalité et lien statistique [30].

D'autre part, certains auteurs argumentent leurs désaccords sur **l'utilisation de l'os hyoïde** comme élément de diagnostic ou sur l'absence de résultats probants quant à la signification de sa situation par rapport aux cervicales.

D'après GRANAT (2005), bien que la position de l'os hyoïde par rapport à la mandibule soit quasiment constante de neuf ans à l'âge adulte, la hauteur des disques intervertébraux cervicaux entre les individus reste très variable. Ce constat apparait en défaveur pour l'utilisation du rachis cervical comme échelle de référence pour localiser l'os hyoïde [6].

Selon BENSIMON et coll. (2005) ses insertions lui confèrent une extrême mobilité qui peut rendre l'interprétation de ces variations de situation et d'orientation délicates [55] sans la réalisation de clichés dans une position céphalique reproductible (méthodologie de l'étude).
De plus, l'os hyoïde semble ne pas avec la même situation en fonction du sexe de l'individu [49].

2.3. Radiologie de la charnière cervico-occipitale et du rachis cervical

Cette partie est une aide à la lecture et l'interprétation de la radiographie par le chirurgien-dentiste lors de son diagnostic et la mise en place de son traitement. Le patient atteint d'un trouble de la posture peut aussi être amené à avoir réalisé des scanners à la place de radiographies classiques ce qui nécessite d'avoir aussi quelques repères pour faciliter la lecture des clichés.

D'après DOSCH J.-C (2007), au niveau cervical, la radiographie reste l'exploration de première intention pour les traumatismes sans déficit neurologique [18].

2.3.1. Radiographie de profil

La radiographie de profil apporte beaucoup d'informations et c'est la plus intéressante.

1. Tout d'abord, vérifier si elle a été correctement prise. Il faut vérifier s'il n'y a pas de superposition des articulations postérieures par l'absence de dédoublement, si la mandibule ne se superpose pas à l'image du rachis et le palais osseux est bien visible.

2. Observer la courbure en lordose par l'étude du parallélisme des différentes lignes spinales (Fig. 47). La lordose physiologique possède une inclinaison du rayon incident en haut et en arrière d'environ 20° pour espacer les espaces intervertébraux. Néanmoins, une inversion de courbure en cyphose n'est pas forcément synonyme de lésions disco-ligamentaires. La rectitude cervicale peut être le reflet d'une contracture musculaire ou d'origine positionnelle. Et la cyphose cervicale peut apparaitre pour compenser un dos plat. L'interruption d'une de ces lignes doit faire penser à une lésion osseuse ou ligamentaire.

Figure 47 : Repères anatomiques radiographie de profil gauche.

1. Rebord postérieur du trou occipital
2. Condyles occipitaux
3. Rebord antérieur du trou occipital
4. Arc postérieur de l'atlas
5. Branches latérales de l'atlas
6. Masses latérales de l'atlas
7. Arc antérieur de l'atlas
8. Apophyse épineuse de l'axis
9. Branches de l'arc postérieur de l'axis
10. Corps de l'axis
11. Apophyse odontoïde

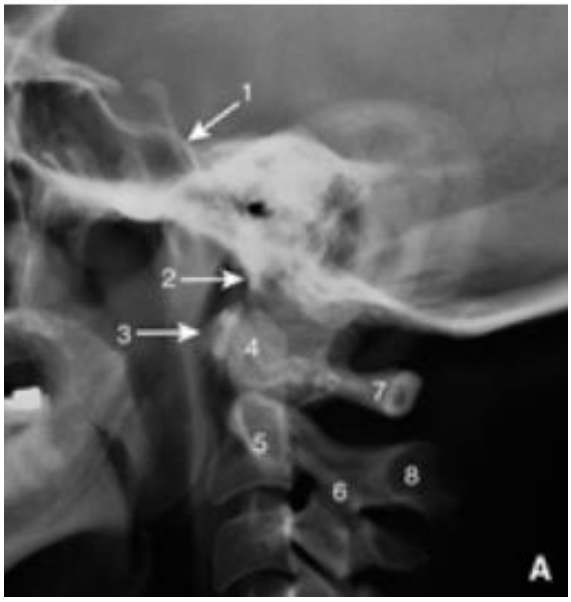

Figure 48 : Radiographie standard de la charnière cervicocrânienne en incidence latérale :
1. Clivus,
2. Basion,
3. Arc antérieur de l'atlas,
4. Dent de l'axis,
5. Corps de l'axis,
6. Processus articulaire inférieur de l'axis,
7. Arc postérieur de l'atlas,
8. Apophyse épineuse de l'axis [105].

Figure 49 : Radiographie cervicale de profil.
1. Ligne des parties molles pré vertébrales,
2. Ligne spinale antérieure,
3. Ligne spinale postérieure,
4. Ligne des bords postérieurs des articulations postérieures,
5. Ligne spinolamaire,
6. Ligne des processus épineux (le sommet du processus épineux de C2 est situé en arrière de cette ligne),
7. Palais osseux [16].

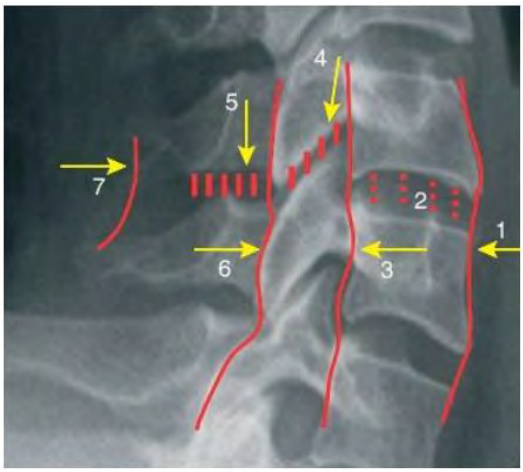

Figure 50 : Segment rachidien de profil
1. Ligament longitudinal antérieur,
2. Disque intervertébral,
3. Ligament longitudinal postérieur,
4. Capsules articulaires,
5. Ligament interspinal,
6. Ligament jaune,
7. Ligament supraspinal [16].

3. Observer la hauteur des corps vertébraux et des disques intervertébraux qui sont similaires pour tout le rachis cervical. Les disques vertébraux sont plus épais en avant qu'en arrière.

4. Le processus épineux de C7 est reconnaissable par sa longueur et son orientation en bas et en arrière, comme pour les vertèbres thoraciques. La « dorsalisation » de C7 correspond à l'accentuation de sa ressemblance avec les vertèbres thoraciques et à la présence d'un espace articulaire rétrécit C6-C7 physiologique.

5. La présence de « l'espace de sécurité » compris entre la ligne spinale postérieure (3) et la ligne des bords postérieurs des articulations postérieures (4) témoignant d'un canal cervical de taille normal et d'une absence de souffrance de la moelle [29].

6. Les parties molles pré-vertébrales aérodigestives sont visibles sous forme de radio clartés en avant des corps vertébraux avec un élargissement œsophagien au niveau de C4-C5. Son augmentation d'épaisseur peut être due à un hématome, une infection ou une tumeur [16] [34] [29].

Particularités anatomiques fréquentes :
- Pour C6, son tubercule antérieur au niveau du processus transverse est fréquemment hypertrophique est alors porte le nom de tubercule de Chassaignac. Il dépasse alors la ligne du mur antérieur [16].
- L'aspect de pseudo-luxation de C2 sur C3 (décalage entre les corps vertébraux) chez l'enfant est normale jusqu'à 7-8 ans [29].
- La malformation la plus rencontrée en radiographie de profil est la **platybasie.** Elle correspond à l'aplatissement congénital ou acquis (maladie de Paget) de la base du crâne.

2.3.2. Radiographie cervico-occipitale

La radiographie cervico-occipitale centrée sur C1-C2 de face bouche ouverte
1. La radio est-elle bien réalisée ? Les masses latérales de C1 sont symétriques par rapport à l'odontoïde et l'odontoïde et le processus épineux de C2 sont sur la même ligne médiane.
2. L'apophyse odontoïde est centrée entre les masses latérales de C1.
3. Les masses latérales de C1 et les bords latéraux de C2 sont alignés [16].

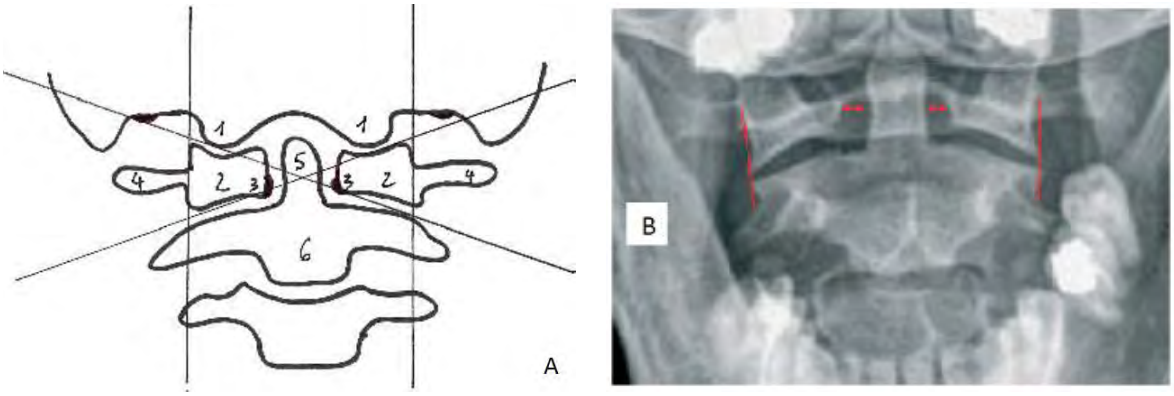

Figure 51 : A. Repères anatomiques sur cliché transbuccal, d'après WACKENHEIM (1985) : les condyles occipitaux (1), l'atlas avec les masses latérales (2), les tubercules du ligament atlanto-transverse (3) et les processus transverses (4), l'axis avec l'odontoïde (5) et son corps (6).
B. Radiographie centrée sur C1-C2 de face bouche ouverte [16].

La malformation la plus fréquemment rencontrée en radiologie « de face, bouche ouverte » est **l'impression basilaire.** Elle est définie comme une malformation de la charnière cranio-rachidienne caractérisée par son invagination à l'intérieur du crâne par le trou occipital. Cliniquement, elle se caractérise par une brièveté du cou et un port anormal de la tête. Elle est soit congénitale (rare), soit acquise par déformation osseuse (maladie de Paget, polyarthrite rhumatoïde…). On peut la suspecter lorsque les masses latérales de C1 et C2 sont mal visibles sur le cliché de face bouche ouverte [29].

2.3.3. Radiographie cervicale basse de face

1. La radio est-elle bien réalisée ? Les processus épineux doivent être alignés en position médiane au centre des corps vertébraux et les espaces intervertébraux bien visibles. La symphyse mandibulaire doit avoir une projection symétrique sur la colonne.
2. Observer le parallélisme de la ligne des épineuses et des deux lignes des uncus. Les deux lignes externes des massifs articulaires sont ondulées.
3. Visualiser les bords de la trachée.
4. La hauteur des corps vertébraux et l'espace entre les processus épineux doivent être identiques à 2 mm près [16] [34].

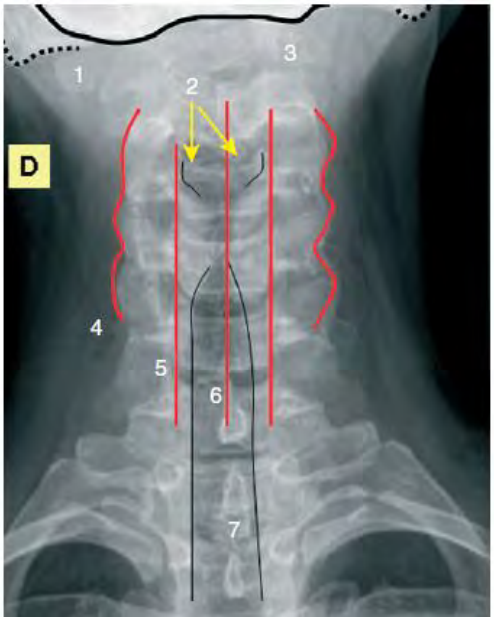

Figure 52 : Radiologie cervicale face basse
1. Mandibule
2. Fond des vallécules
3. Occiput
4. Lignes externes des massifs articulaires
5. Lignes des uncus
6. Ligne des épineuses
7. Bords de la trachée [16].

Les clichés obliques sont utilisés moins souvent mais permettent l'étude des trous de conjugaison. Ils sont limités en haut et en bas par les pédicules, en avant par la partie postérieure du disque intervertébral et l'uncus, et en arrière par la partie antérieure de l'apophyse articulaire supérieure. Le trou de conjugaison peut ainsi être rétréci par l'uncarthrose en avant ou l'arthrose inter-apophysaire en arrière. Les pédicules sont particulièrement bien visibles, véritables échelons d'une échelle séparés par les trous de conjugaison, et en enfilade [16].

Les clichés dynamiques, réalisés de profil, sont essentiellement réalisés pour rechercher des lésions des disques et des ligaments après un traumatisme. La lésion est souvent située à distance de celui-ci, lorsque la contracture post-traumatique immédiate a diminué [16] [34].

L'exploration radiologique du rachis cervical nécessite une bonne réalisation des incidences pour ne pas créer de fausses images pathologiques par le radiologue et une bonne connaissance de l'anatomie pour sa lecture par le dentiste.

B. EXPLORATION FONCTIONNELLE

1. Evaluation par la palpation

1.1. Techniques de palpation

Bien que les recommandations de la Haute Autorité de Santé (2003) décrivent la palpation comme non suffisamment reproductible, elle reste **essentielle**, **validée** et **recommandée** par accord professionnel [41].

D'après les Critères de Recherche Diagnostic des Dysfonction Temporo-Mandibulaires (RDC/TMD) de 2014 [149], la palpation d'un site spécifique est réalisée à l'aide de l'**index** avec une **pression standardisée** afin de déterminer la présence d'une douleur des muscles et des capsules articulaires. Elle doit être équivalente à **1 kilo** de pression pour les muscles extra-oraux et de **0,5 kilos** de pression pour les articulations et les muscles intra-oraux.
Les muscles sont examinés avec une seule main pendant que l'autre main stabilise et soutient la tête du patient. La mandibule du sujet doit être en position de repos, sans contact dentaire pour que la palpation s'effectue avec les muscles passifs ou au repos.
Afin de mieux localiser un muscle et de s'assurer qu'on palpe au bon endroit, on demande au patient de serrer puis de desserer les dents (PECK, 2014) [149].

En 1996, VALENTIN et coll. décrivent **quatre techniques de palpation**, mis en place place par TRAVELL et SIMONS (1983). Tous les muscles masticateurs et cervicaux peuvent être explorés par cette méthode :
Le palper-rouler : La peau est attrapée à l'aide du pouce et de l'index. Le pli de peau roule entre les deux doigts et progresse par pincements/relâchements successifs sur les plans musculaires profonds. Des muscles hypertoniques et contracturés résistent au roulement.
Le palper à plat : Plusieurs doigts sont utilisés et placés sur la surface des muscles squelettiques au travers de la peau. L'exploration se réalise perpendiculairement à la direction principale des fibres musculaires en appui sur le support osseux à la recherche de faisceaux indurés.
Le palper pincer : Les muscles squelettiques sont pincés dans leur épaisseur à l'aide du pouce et de l'index. Les muscles palpés de cette manière possèdent des faisceaux musculaires qui se décollent du support osseux.
La palpation déclenchante ou « snap palpation » : Le faisceau musculaire est palpé avec la pulpe du doigt comme on fait sonner une corde de guitare à la recherche d'un point sensible. Une douleur locale ou référée peut-être provoquée [57].

1.2. Palpation du rachis cervical

Le patient doit être en **décubitus dorsal** avec la tétière positionnée de telle manière qu'elle laisse la nuque dégagée et la place pour le praticien de positionner ses mains sous sa tête et ses doigts le long de la colonne cervicale. La palpation sous-cutanée de chaque structure doit être **bilatérale** et **comparative**.

Elle concerne:

- les processus épineux cervicaux, surtout C2 et C7 (par palpé-roulé)
- les processus transverses, surtout C1,
- les articulations postérieures (palpation latérale à 1 cm de la ligne des épineuses en remontant progressivement le long de la colonne cervicale)
- la base de l'occipital avec les insertions du trapèze,
- la charnière sous-occipitale avec les articulations C1-C2 latérales (plus difficile).

D'après ROUX et BRONSARD (2016), les segments cervicaux douloureux les plus souvent retrouvés sont C2-C3 et C5-C6 [39] [40].

1.3. Palpation des muscles masticateurs et cervicaux

Les spasmes musculaires ressentis lors des DTM sont essentiellement localisés au niveau des muscles masticateurs. Mais, la diffusion de ces spasmes aux muscles cervicaux nécessite de réaliser un examen des principaux muscles manducateurs [42].

Selon les RDC/TMD de 2014, la palpation des **muscles extra-oraux manducateurs** doit être réalisée de façon bilatérale avec une pression digitale de 1 kilogramme [149].

MUSCLES MASTICATEURS :	**PALPATION <u>EXTRA-ORALE</u> :**
Fibres postérieures du Temporal	En arrière jusqu'au dessus des oreilles
Fibres moyennes du Temporal	A 4-5 cm du bord latéral des sourcils.
Fibres postérieures du Temporal	Palper au niveau de la fosse infra-temporale au-dessus du processus zygomatique.
Origine du muscle masséter	Palper 1 cm en avant de l'ATM dans la fosse infra-temporale au-dessous du processus zygomatique. Palper vers l'avant jusqu'au bord du muscle.
Corps du masséter	Commencer en-dessous du processus zygomatique, au niveau du bord antérieur du muscle, palper vers le bas et l'arrière en direction de l'angle de la mandibule à l'aide de deux doigts.
Insertion du masséter	Palper l'aire située 1 cm au dessus et en avant de l'angle de la mandibule.
Région mandibulaire postérieure (stylo-hyoïdien et digastrique postérieur)	Demander au patient d'incliner légèrement la tête en arrière. Localiser l'aire entre l'insertion du sterno-cléido-mastoïdien et le bord postérieur de la mandibule. Placer le doigt de manière à ce qu'il arrive au-dessous la mandibule. Palper l'aire en antérieur et en postérieure de l'angle de la mandibule.

Région sous-mandibulaire (ptérygoïdien médial, supra-hyoïdien et digastrique antérieur)	Localiser le site sous la mandibule à 2 cm en avant de l'angle de la mandibule et palper. Evaluer si c'est une douleur musculaire ou nodulaire.
Loge sous-hyoïdienne	Palpation de la région sous-hyoïdienne
MUSCLES CERVICAUX :	**PALPATION EXTRA-ORALE :**
Muscles para-vertébraux	Position comme pour la palpation du rachis, palpation à droite et à gauche des processus épineux cervicaux
Sterno-cléïdo-mastoïdiens (ceinture scapulaire)	Palpation par palper-roulé de chaque côté du cou avec patient en face.
Trapèzes (ceinture scapulaire)	Palpation au niveau de l'angle cervico-scapulaire lorsque le patient est en position assise et de dos.
Semisplénius	Palpation de part et d'autre de la ligne des épineuses

MUSCLES OU REGION MUSCULAIRE :	**PALPATION INTRA-ORALE**
Région du ptérygoïdien latéral	Bouche ouverte et mandibule déplacée du côté examiné. Poser l'index sur le côté latéral du rebord alvéolaire des molaires maxillaires, faire un mouvement distal, vers le haut et médian avec le doigt.
Tendon du temporal	Bouche ouverte légèrement. Au niveau de la zone de palpation du ptérygoïdien latéral tourner le doigt vers le haut à partir du bord de l'apophyse coronoïde.

Lors de la palpation des muscles masticateurs et cervicaux, trois types de contractures peuvent être perçues à la palpation :

- des **cordons myalgiques** : fibres musculaires tendus et sensibles à la palpation,
- des **points gâchettes** ou « trigger points » par pression pendant quelques secondes,
- des douleurs au niveau des **insertions musculaires** [39] [90].

La détection de **points gâchettes** ou « trigger points » au niveau des muscles masticateurs et cervicaux aide à affiner le diagnostic et orienter la thérapeutique [42]. Elle facilite le diagnostic différentiel en aidant à localiser l'origine de la douleur pour le dépistage des contractures musculaires posturales et l'exclusion de douleurs d'origine dentaire. En effet, les douleurs projetées au niveau des dents sont parfois responsables de traitements invasifs pouvant aller jusqu'à l'extraction des dents. L'avulsion des dents postérieures peut venir aggraver la symptomatologie des DTM du fait de la perte de calage postérieur [42].
En 2015, une étude de SILVEIRA montre que les points douloureux au niveau de la nuque sont fréquemment retrouvés chez les patients avec des désordres temporo-mandibulaires. Notamment, de fortes douleurs ressenties en haut du trapèze et au temporal sont liées à d'importantes dysfonctions mandibulaires et cervicales [133].

Dans les années soixante, TRAVELL et SIMONS répertorient les points de tension douloureux ou zônes gâchettes au sein des muscles qui sont responsables de douleurs faciales référées locales et/ou à distance. Ils parlent de **douleurs myofasciales, caractérisées** par des douleurs chroniques

et sans origine bien connue. Elles sont associées à des facteurs posturaux, traumatiques et de sur-utilisation des muscles mais aussi à des facteurs systémiques (état général sommeil) et psychologiques (stress, anxiété) [42] [90].

- <u>Pour les muscles manducateurs</u> [57] :

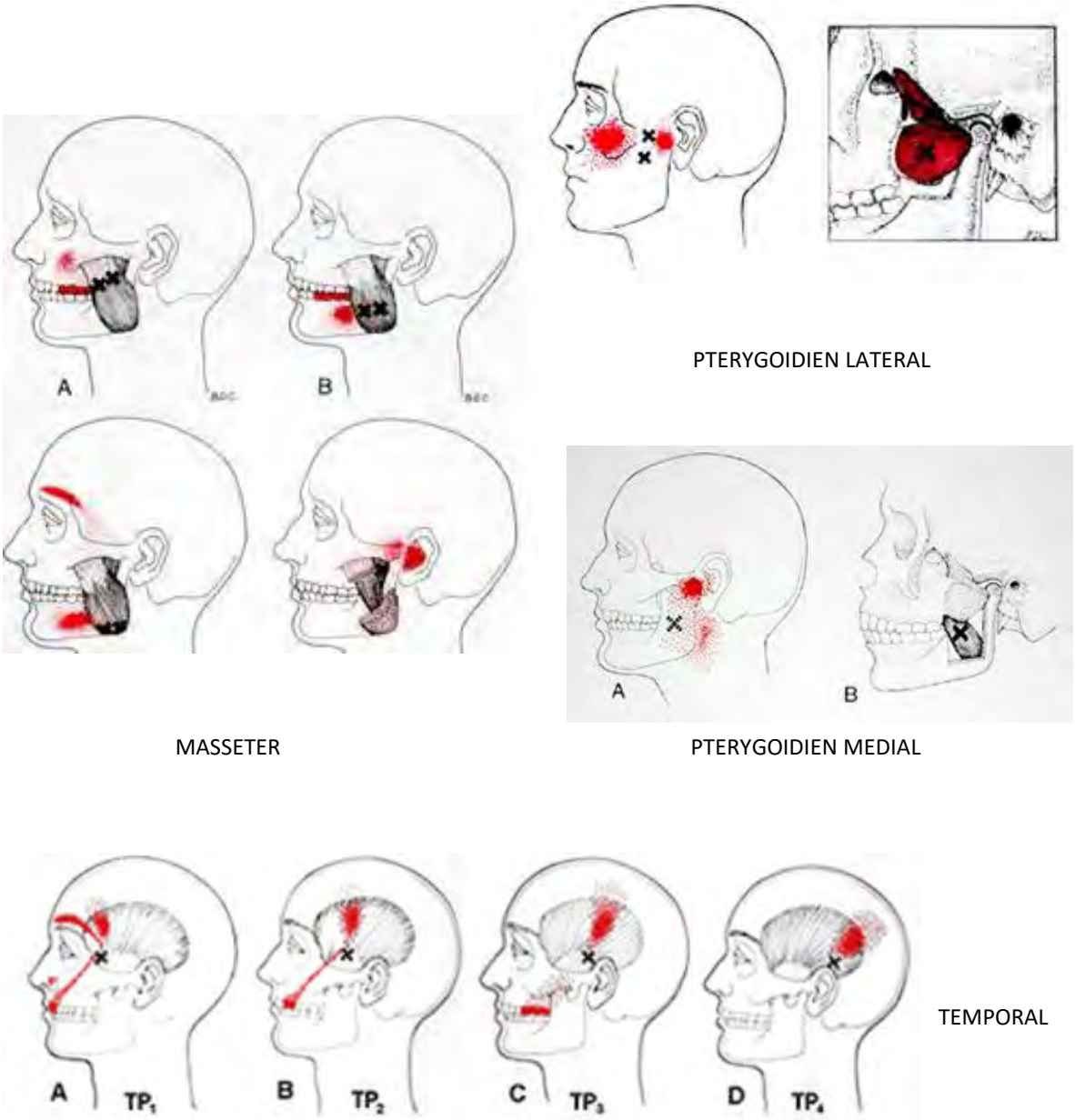

Figure 53 : Tigger points, projections douloureuses céphalique et cervicale des muscles masticateurs.
Légende : Trigger points (XX) et douleurs référées associées (en rouge).

Le spasme du **masséter** se manifeste le plus souvent par des douleurs jugales, au niveau des zones d'insertion et se projette aux molaires maxillaires et mandibulaires, au sourcil, à la région auriculaire et à la région antérieure de l'ATM.
Le spasme du **ptérygoïdien latéral** entraîne des douleurs en regard de l'ATM et sous l'arcade zygomatique. Il se projette également à la région maxillaire et au niveau rétro-orbitaire.
Le **ptérygoïdien médial** donne des douleurs au niveau de l'ATM et en arrière des angles mandibulaires qui se projettent dans la cavité buccale.
Le spasme du **temporal** est responsable de douleurs crâniennes latérales avec des irradiations au squelette et aux dents maxillaires [42].

- <u>Pour les muscles cervicaux</u> [57] :

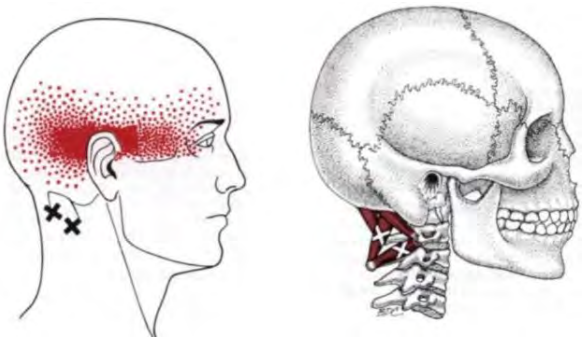

SOUS-OCCIPITAUX

TRAPEZE

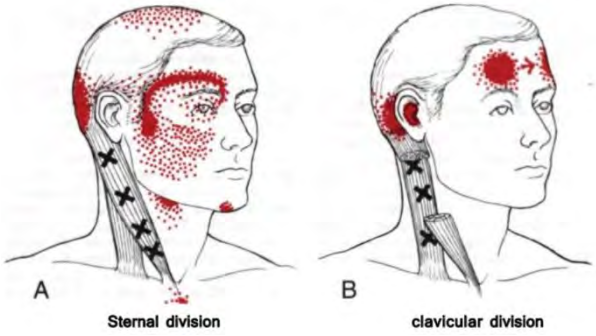

STERNO-CLEIDO-MASTOIDIEN

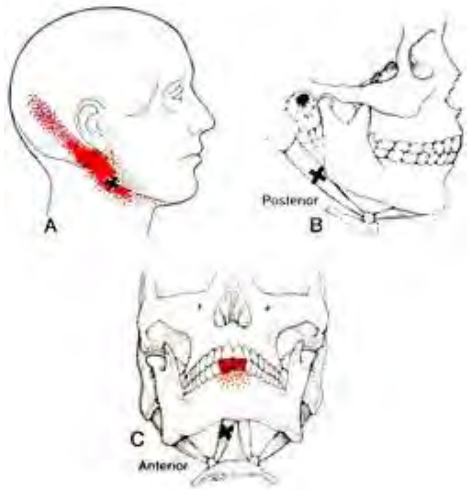

DIGASTRIQUE

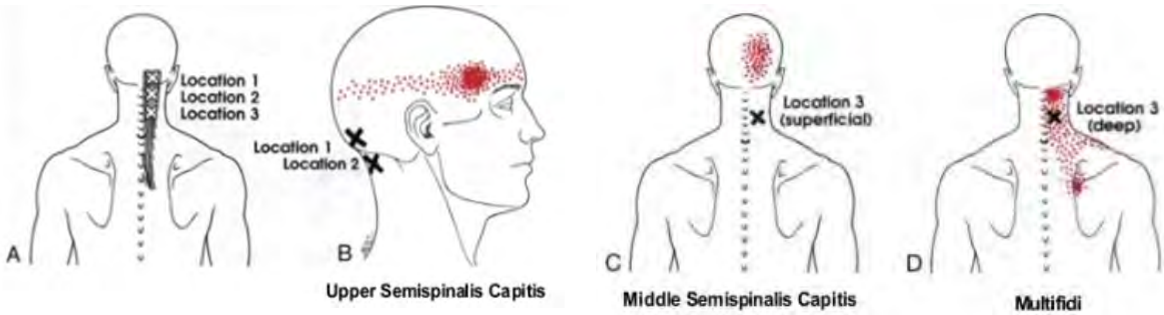

PARAVERTEBRAUX : SEMISPLENIUS ET MULTIFIDUS

Figure 54 : Tigger points, projections douloureuses céphalique et cervicale des muscles cervicaux [57].

Les **muscles sous-occipitaux** sont sensibles en cas de cervicalgie haute. Etant profonds, ils ne peuvent être palpés individuellement.
Pour le **trapèze**, l'irradiation de la douleur se développe sous forme de céphalées auriculo-temporales unilatérales ou vers l'épaule et la région interscapulaire.
Les deux chefs du **sterno-cléido-mastoïdien** peuvent occasionner des douleurs au niveau frontal, péri-orbitaire, rétro-auriculaire et occipital.
Les **semisplénius** sont très sensibles à la pression du côté douloureux. Les points gâchettes font irradier la douleur ver la région occipitale et frontale [42] [131].

L'étude de SIPILA et coll (2002) publiée dans Cranio met en évidence l'association entre les douleurs myo-faciales avec les symptômes musculaires de l'appareil manducateur et de la nuque. Le groupe examiné est constitué de 104 individus : 52 patients et 52 personnes formant le groupe de contrôle. Les auteurs établissent que le risque de présenter des douleurs faciales est multiplié par 6 pour les personnes atteintes de DTM et par 3 pour les patients atteints de douleurs aux cervicales. Ils concluent que les désordres temporo-mandibulaires et les cervicalgies ont une forte influence sur l'appparition de douleurs faciales [132].

Ainsi, certains points douloureux péri-orbitaires et temporo-mandibulaires peuvent avoir une origine cervicale provenant respectivement de C1-C2 et de C3-C4 [40].

1.4. Palpation de l'ATM

La palpation de l'ATM participe au diagnostic de l'origine de la douleur percue. C'est au cours de cette étape que le dentiste écoute les bruits articulaires émis lors des mouvements d'ouverture et de fermeture buccale. Selon la RDC/TMD, la palpation articulaire doit être entreprise avec une pression digitale de 0,5 kg.

REGIONS DE L'ATM :	**LOCALISATION EXTRA-ORALE A PALPER :**
Pôle latéral de l'ATM	En avant du tragus de l'oreille sur l'ATM : placer l'index et demander d'ouvrir doucement pour sentir la translation de la tête du condyle vers l'avant. Soutenir la tête avec la main du côté opposé à l'ATM palpé.
Attachement postérieure	Intérieur des méats auditifs externes : poser le petit doigt droit sur le méat gauche et le petit doigt gauche sur le méat droit. Appuyer avec le bout des doigts fermement en demandant au patient d'ouvrir doucement la bouche au maximum puis de serrer les dents.

Une douleur au niveau du pôle latéral des condyles signe une atteinte inflammatoire (capsulite, synovite, arthrite) [90]. Néanmoins, l'origine n'est pas forcément articulaire, elle peut aussi reflétée un trouble musculaire (muscles tenseurs du disque) associé ou non à un désordre articulaire [14].

Une douleur au niveau de la région rétrodiscale (zone bilaminaire) lorsque la bouche est grande ouverte signe une rétrodiscite [90].

2. Evaluation de la nature de la douleur temporo-mandibulaire

Les tests mandibulaires, par interposition d'éléments à différents endroits entre les arcades, aident le diagnostic différentiel entre une douleur d'origine musculaire ou d'origine articulaire dans le cadre de DTM.

Lors du test de **provocation occlusale** ou de **KROGH POULSEN,** un objet dur, type enfonce-couronne en buis, est placé d'un côté entre les dents les plus postérieures de l'arcade puis on demande au patient de serrer les dents.
Lors d'un problème de nature musculaire, la douleur de l'ATM augmente du côté où se trouve l'objet car le muscle contracté est gorgé d'acide lactique. Du côté controlatéral, la douleur diminue du fait du relâchement musculaire induit.

Lors d'un problème de nature articulaire, la douleur diminue du côté de l'objet car l'articulation est décompressée. Inversement, elle augmente du côté opposé car le condyle remonte et comprime l'articulation [14] [47].

Un autre test complémentaire à l'aide d'un coton salivaire placé au niveau inter-incisif aide à diagnostiquer un **déplacement discal**. S'il s'agit d'une antéposition discale, le coton favorise une bascule antéro-supérieure des condyles mandibulaires et induit une compression douloureuse de la zone bilaminaire. Si les disques articulaires coiffent correctement les condyles, la pression articulaire n'est physiologiquement pas (DUPAS, 2011) [14].

3. Evaluation de la cinématique mandibulaire

L'évaluation de la cinématique mandibulaire a été développée par FARRAR (1985). Elle aide le praticien par une méthode mathématique simple et lisible à retranscrire les trajectoires mandibulaires en ouverture, fermeture et latéralités et à diagnostiquer la nature et l'ancienneté d'une DTM.
Le **diagramme de Farrar** consiste « à visualiser et à calculer le déplacement volontaire, non forcé, du dentalé dans le plan frontal » d'après la définition de DUPAS (2011). Le tracé rectiligne des trajets et un rapport de 1 sur 4 entre les latéralités et l'ouverture maximale est physiologique. Cela signifie cliniquement, une activité synchrone et harmonieuse des muscles masticateurs et une intimité condylo-discale au cours des mouvements mandibulaires [14].

Le test de **l'ouverture buccale forcée** permet au praticien d'apprécier la résilience des ATM. Celle-ci correspond à l'élasticité ligamentaire qui majore l'amplitude de l'ouverture buccale de 1 à 2 millimètres. Le patient bouche grande ouverte est en face du praticien qui posent ces pouces au niveau des molaires mandibulaires et exerce une pression douce vers le bas.
Cependant, certains conditions articulaires peuvent gèner cette augmentation d'amplitude d'ouverture. Lorsque les muscles masticateurs du patient sont spasmés, elle est diminuée (< 1 mm) ou elle est absente lors d'une antéposition discale irréductible où le disque fait obstable.
Ou au contraire, le praticien peut noter une ouverture excessive qui peut être due à une hyperlaxité ligamentaire congénitale (physiologique) ou acquise (pathologique) [14].

4. Evaluation des parafonctions

Comme nous l'avons vu dans le premier chapître, l'établissement des fonctions oro-faciales au cours de la croissance est d'une grande importance pour la posture cranio-céphalique, la croissance des maxillaires et, in fine, le bon engrénement des arcades dentaires. L'évaluation de l'existence de certaines parafonctions est donc une étape essentielle dans le diagnostic clinique et pour orienter la thérapeutique.

4.1. Dysfonction linguale

Physiologiquement, la **déglutition infantile** doit disparaitre avec l'établissement d'une nourriture plus solide vers l'âge de 4-8 ans. Cependant, on observe que 20% des adolescents présentent encore une déglutition infantile [3]. Il est important de rechercher toute anomalie anatomique et tout obstable à une ventilation nasale à l'origine des anomalies de position et des dyspraxies linguales. Comme on le verra par la suite, chacunes d'elles a des conséquences générales sur la croissance crânio-faciale, le placement des dents, la situation des condyles des ATM et la posture du corps [24].

Certains signes visibles connus évoquent une **déglutition atypique.** En effet, pour assurer ses fonctions, l'adaptation de la langue à son environnement s'est faite par l'action de tensions et de contractions musculaires anormales impactant l'équilibre des tissus mous, de la mandibulaire et de la posture. Ces adaptations sont visibles lors d'un examen exo-buccal et endo-buccal.

- Examen exo-buccal normal :
  - la posture labiale en « position de repos » = lèvres en occlusion sans effort ni crispation musculaire,
  - le sillon mentonnier = silllon souple sans crispation musculaire.
- Examen endo-buccal normal :
  - la posture linguale : pointe au contact des papilles rétro-incisives,
  - l'aspect lisse (non festonné) des bords ou de la pointe de la langue,
  - le frein lingual : ouverture buccale de 4 cm avec un contact langue/papilles,
  - le volume lingual [44].

Pour mettre en évidence la présence de **troubles de la posture de la langue** associés à un trouble de la posture cranio-cervicale, LADOUZY et coll. (2009) ont mis en place une technique. Elle consiste à demander au patient de déglutir en maintenant une attitude physiologique : dents serrées et lèvres jointes.
Le praticien maintient fermement la tête droite et la mandibule dans cette position par une main sur le sommet du crâne et l'autre sur le menton pour maintenir l'occlusion dentaire. Si le patient arrive à déglutir dans cette position, la fonction linguale est normale. Sinon, trois niveaux de perturbation sont établispar les auteurs :

- Stade 1 : La déglutition demande un court instant d'arrêt pour que la langue s'adapte.
- Stade 2 : La déglutition demande une adaptation de la position céphalique et cervicale. Elle s'accompagne d'un mouvement de flexion-extension de la tête.
- Stade 3 : La déglutition n'est pas possible dans cette position même avec une adaptation de la position céphalo-rachidienne. Les possibilités d'adaptation xde la langue sont dépassées [24].

4.2. Ventilation buccale

Le bilan nasopharyngé sert à diagnostiquer si le patient ventile correctement et uniquement par le nez.
Pour cela, le **test de ROSENTHAL** est réalisé pour différencier les respirateurs buccaux des respirateurs nasaux. Le patient effectue quinze cycles d'inspiration et d'expiration lèvres en occlusion. Si à la suite du test, le patient respire calmement, c'est un respirateur nasal. Si le patient est obligé d'ouvrir la bouche pour reprendre son souffle ou si son poul s'accélère, c'est un respirateur buccal.
Dans le second cas, une rééducation vers une respiration nasale stricte est alors nécessaire et doit être précédée d'un avis oto-rhino-laryngologique pour la recherche d'éventuels obstacles (végétations, déviation de la cloison nasale, …).
L'inefficacité du **réflexe narinaire** est aussi un signe de ventilation orale. Le patient effectue une grande inspiration par le nez tout en gardant les ailes du nez ouvertes. Si une ou les deux narines se collabent, le réflexe est inefficace [44].

Lors de la palpation, des tensions musculaires retrouvées au niveau du SCM et des trapèzes supérieurs sont fréquentes chez les respirateurs buccaux. Le trouble postural est majoré par l'adaptation de la posture céphalique et cervicale vers l'avant pour libérer les voies aériennes essentiellement pendant le sommeil [43].

5. Evaluation de la mobilité cervicale

Malgré un nombre assez restreint de patients participants (57), une étude de 2015 publiée dans *Cranio* met en évidence l'importance d'examiner la mobilité cervicale haute lors de l'examen clinique chez les patients souffrant de désordres temporo-mandibulaires. Après réalisation de nombreux mouvements (flexion/ extension, inclinaison et rotation) dans le plan axial et sagittal et examination clinique, les sujets atteints de DTM présentent une perte d'amplitude des

mouvements. Des signes de déterioration de la colonne cervicale haute sont visibles chez ces sujets notamment pour la mobilité cervicale [66].

L'examen clinique des mouvements cervicaux se déroule en deux temps : le premier où le patient réalise lui-même les mouvements et le second où le praticien impose les mouvements.

Pour la **mobilité active**, le patient est en position assise, le dos droit et les deux pieds bien à plat. Les mouvements sont volontairement effectués par le patient. La recherche d'une raideur cervicale globale ou segmentaire du rachis cervical demande la réalisation par le patient de mouvements de flexion/extension, de rotations et de latéroflexions droite et gauche. Puis des mouvements de circumduction, d'antépulsion et de rétropulsion de la tête et détirement vers le haut sont effectués. Lors de chaque mouvement, le praticien note la présence ou l'absence de douleur et les limitations d'amplitude [40].

La **mobilité passive** est ensuite évaluée par le praticien avec un patient détendu et en décubitus dorsal. La tétière est abaissée de façon à ce que la tête du patient soit soutenue par la paume des mains du praticien au niveau des oreilles. Les mouvements passifs sont imposés par le praticien et sont plus amples que les mouvements actifs. Ils sollicitent l'élasticité musculaire et la tolérance articulaire qui se définit comme la capacité de mobiliser une articulation en translation au delà du jeu fonctionnel de cette articulation. Des mouvements de rotation et de latéro-flexion sont réalisés délicatement. L'objectif est de pouvoir distinguer une limitation par contracture musculaire ou par blocage articulaire [40].

Les valeurs normales de la mobilité cervicale (Fig. 55) sont pour [39] :

- la flexion : 45° (maximum 70°)
- l'extension : 55°- 60°
- la flexion latérale : 40°- 45°
- la rotation droite et gauche : 70° - 80°

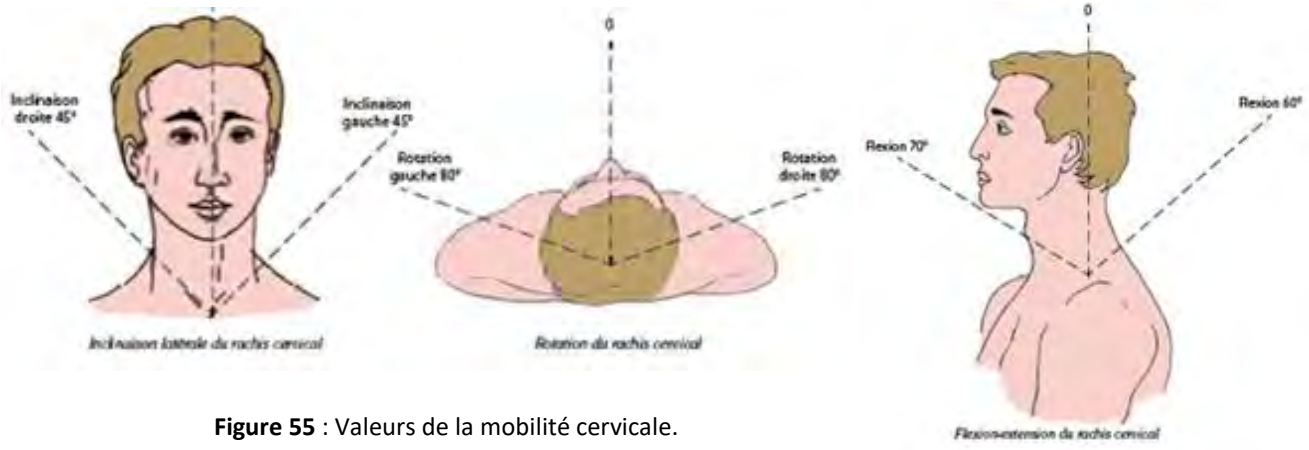

Figure 55 : Valeurs de la mobilité cervicale.

La **mesure de la mobilité** à l'aide d'un mètre-ruban est la technique la plus couramment utilisée en pratique quotidienne mais nécessite un praticien expérimenté :

- flexion-extension du cou : distance menton-manubrium sternal ;
- rotation du cou : distance menton-acromion ;
- inclinaison latérale : distance tragus de l'oreille-acromion.

Celle par des valeurs angulaires (**inclinométrie**) bien que moins répandue est la méthode la plus fiable.

Les résultats cliniques peuvent être facilement notés sous la forme du **schéma en « étoile » de Maigne** (Fig. 53). Les branches de l'«étoile » correspondent aux directions des mouvements sur lesquelles sont représentées les limitations sectorielles et les mouvements douloureux [39].

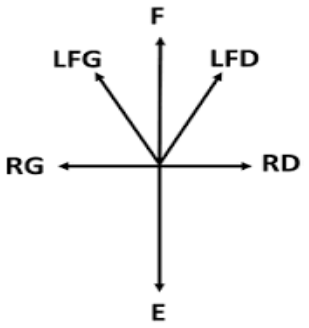

Figure 56 : Schéma en étoile de Maigne. F : flexion ; E : extension ; RD : rotation droite ; RG : rotation gauche ; LFD : latéro-flexion droite ; LFG : latéro-flexion gauche.

D'après les recommandations de l'ANAES (2003), la mesure de la **proprioception cervicale** chez les patients souffrant de cervicalgie présente un réel intérêt. Un pointeur lumineux est fixé sur la tête du patient comme outil de mesure. Le patient vise avec le pointeur lumineux une cible placée devant lui. Puis, il lui est demandé d'effectuer une rotation de la tête les yeux fermés et de revienir dans la position de départ. L'écart entre le positionnement du point lumineux sur la cible au départ de la mesure et sa position après la rotation cervicale est mesuré. Ce test reproductible permet un suivie de l'état du patient au cours de sa prise en charge [41].

6. Tests diagnostiques en posturologie

L'**analyse des différents capteurs posturaux** a pour but de découvrir le ou les facteurs déficients. Selon la situation de la douleur et l'origine ascendante ou descendante de la pathologie, certains capteurs sont concernés.
Les tests sont réalisés en absence de pathologie générale squelettique ou neurologique. Le vieillissement du corps complique le diagnostic en ajoutant les troubles causés par l'arthrose.

Bien que le dentiste n'ait pas usage d'un bilan postural complet, une analyse posturale rapide est intéressante pour apprécier l'implication ou l'absence d'implication du capteur manducateur et des autres capteurs dans un déséquilibre postural. Il existe de nombreux outils en posturologie pour confirmer le trouble postural d'origine cervicale. Néanmoins dans le cadre d'une étude posturale par le chirurgien-dentiste sans matériel spécifique, certains tests simples peuvent être cités. Ils ont été mis au point afin que le chirurgien-dentiste puisse apprécier par lui-même vers quels autres spécialistes le patient doit être adressé pour compléter ses traitements.

6.1. Examen de la posture debout

D'après LAVIGNOLLE (2008) et LECAROZ (2010), l'examen postural **statique** commence debout, les pieds **nus** et écartés d'environ 6 centimètres ou poser sur une plate-forme de référence.

De face, on évalue le parallèlisme entre différents axes horizontaux :

- l'**axe bi-pupillaire** qui reflète la position de la tête par rapport au rachis cervical,
- l'**axe bi-scapulaire** qui compare la contracture tonique des élévateurs entre les deux épaules,
- l'**axe bi-iliaque** qui évalue le déséquilibre des abducteurs-adducteurs (Fig. 54) [40] [78].

Dans le plan frontal, les ceintures scapulaire et pelvienne ainsi que la ligne entre les pupilles et le tragus doivent être dans le même plan horizontal. Un déséquilibre de ces plans indique qu'il existe des perturbations posturales, par l'incidence de forces contraires sur les surfaces articulaires des vertèbres er un surcharge musculo-ligamentaire qui génèrent des inconforts et des douleurs (BRICOT, 2009) [4].

Dans le sens vertical, la **verticale de BARRE** passe par le plan sagittal médian, peut être matérialisée par un fil de plomb et permet de diagnostiquer des asymétries. Anatomiquement, le tracé passe par le vertex, l'apophyse odontoïde de l'axis et le corps de la 3ème vertèbre lombaire.

De profil, un fil de plomb permet aussi d'observer les courbures vertébrales et l'alignement du tragus avec la styloïde du 5ème métatarsien [79].

Lors de cet examen, la réalisation de **clichés photographiques** de face et de profil avec un repère du plan vertical a pour objectif d'établir une situation initiale qui pourra être utilisée comme valeur comparative au cours du traitement afin d'observer plus facilement les effets du traitement. Le praticien peut aussi tracer les plans cités lors de son analyse posturale.

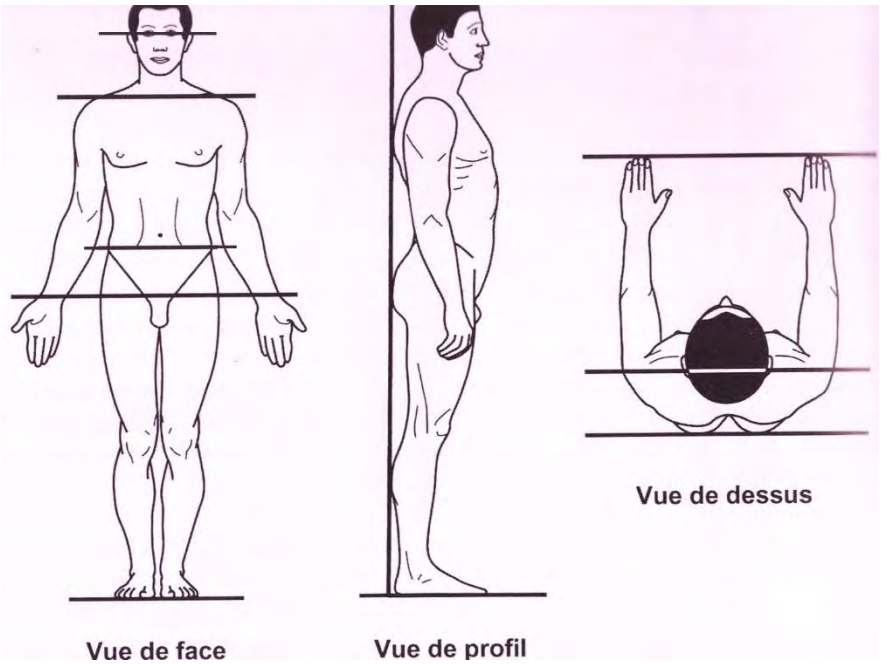

Figure 57 : La posture idéale dans le plan frontal, p.108. DUPAS, 2011 [14]

Le test de **piétinement de Fukuda** aide à confirmer un déséquilibre postural en **dynamique**. La tête droite, les yeux fermés et les bras tendus à l'horizontal devant lui, le patient lève les genous en alternant 50 fois à environ 45° en faisant du sur-place. Aucun repère visuel ou sonore ne doit l'influencer. Le sujet normal ne tourne sur lui-même que de 30° maximum et ne se déplace pas de plus de 50cm. Tout déplacement ou déviation au-delà de ces normes est considéré comme un trouble de l'équilibre postural (FUKUDA, 1959) [47] [78].

6.2. Horizontalité des ceintures scapulaires et pelviennes

L'étude de l'horizontalité des ceintures scapulaire et pelvienne est l'évaluation posturale majeure qui permet d'apprécier et de valider une posture correcte [40] [78].

Les bascules de la ceinture scapulaire et de la ceinture pelvienne peuvent être soit homolatérales soit controlatérales. Elles signent une décompensation posturale [14]. Ce moyen d'adaptation pur [4] est un processus de défense physique physiologique de l'organisme qui va retarder au maximum les manifestations rachidiennes des éventuels dysfonctionnements. Lorsque le processus de défense est saturé, cela peut se traduire par des rachialgies. Les liens musculaires (chaînes musculaires comprenant les principaux muscles de la posture) entre les ceintures scapulaire et pelvienne expliquent qu'un déséquilibre de l'une va avoir une répercussion sur l'autre [47].

La bascule des épaules peut-être évaluée par le test des index, la hauteur des épaules et la symétrie entre les malléoles des poignets [78] [79]. Les tests peuvent être réalisés debout ou allongés sur un fauteuil adéquat selon le matériel disponible au cabinet. Ils sont effectués : bouche fermée dents non serrées puis dents serrées et bouche grande ouverte, afin de comparer les résultats obtenus [14].

Pour le **test des index** (voir cas clinique chapitre VI), le patient est debout, les bras le long du corps et fixe un point le regard à l'horizontal. Le praticien à un mètre se place devant le patient et lui

demande de tendre les bras et l'index vers l'avant. Une différence de longueur des index signe une bascule des épaules, l'épaule la plus basse étant celle du côté de l'index le plus long [78].

Le **test de la ceinture scapulaire** de DUPAS (2011) est réalisé avec le patient allongé sur le fauteuil de soin afin d'éliminer l'influence du pied sur la posture. Il est nécessaire pour cela de disposer d'un fauteuil adéquat.
Le patient tend les bras en arrière, le praticien vient attraper ses poignets et tire légèrement dessus de façon symétrique et dans le plan sagittal. Le geste doit être suffisamment rapide et ferme pour ne pas entrainer une contraction musculaire réflexe qui pourrait fausser le test. La possible bascule de la ceinture scapulaire est appréciée par la longueur des bras et le contrôle de la hauteur des malléoles des poignets : une bascule de la ceinture est notée lorsque les malléoles ne sont pas au même niveau [14] [79].
Trois constatations peuvent être établies selon CLAUZADE (2012) [79] :
- Bouche fermée dents non serrées, l'horizontalité de la ceinture scapulaire traduit une normalité posturale. La bascule de la ceinture scapulaire sans contacts dentaires est alors le témoin des contractures d'adaptation posturale des muscles de la ceinture scapulaire et du cou [14].
- Dents serrées, l'horizontalité de la ceinture scapulaire traduit une bonne santé occlusale.
- Bouche grande ouverte, l'horizontalité de la ceinture scapulaire traduit une bonne convergence oculaire.

Objectif = apprécier la posture du patient et visualiser un potentiel trouble du tonus postural (état de santé décompensé).

6.3. Tests de convergence oculaire

L'évaluation du bon fonctionnement du capteur oculaire passe par une appréciation de sa qualité visuelle (acuité) et occulo-motrice (convergence) et son impact sur la posture. Un test simple aide le chirurgien-dentiste à écarter ou inclure l'œil dans son diagnostic postural.

Le **test de la convergence oculaire** a pour objectif de vérifier le travail synchronisé des yeux du patient selon un axe horizontal. Cette symétrie de fonctionnement est nécessaire pour la projection d'une image nette dans le cerveau et l'adaptation de la vision de loin/de près.
Le praticien se place en face du patient qui ne doit pas serrer les dents et dont le plan bipupillaire doit être parallèle au sol. Le patient doit suivre des yeux la pointe d'un crayon. Le praticien place le crayon éloigné à égale distance de ses yeux et le rapproche progressivement et lentement du nez du patient. Les yeux doivent suivre le crayon avec un mouvement continu et symétrique [14] [79].

Au niveau occulaire, il faut différencier une **hypoconvergence** relèvant d'une attitude posturale pathologique ou d'un trouble primaire indépendant de la posture :

- <u>L'œil adaptatif postural</u>

L'hyperextension de la tête lève les contractures des muscles oculomoteurs secondaires à celles des muscles de la ceinture scapulaire. La ceinture s'horizontalise et le trouble de convergence se normalise immédiatement.
Si le patient possède un trouble occlusal associé, lorsqu'il serre les dents, la ceinture se redécale et les yeux redeviennent hypodivergents.

- <u>L'œil primaire</u>

L'hyperextension de la tête corrige la bascule des ceintures mais l'hypoconvergence persiste chez le patient. La persistance de ce trouble oculaire est la conséquence d'un problème affectant la tonicité des muscles oculomoteurs.
En présence d'un dysfonctionnement cranio-mandibulaire, lorsque le patient serre les dents, la ceinture bascule de nouveau mais les yeux ne convergent toujours pas [14].

Objectif = mettre en évidence un trouble de la convergence oculaire primaire ou postural.

6.4. Tests de déconnexion dentaire ou de MEERSEMAN

Pour aider au diagnotic d'un dysfonctionnement cranio-mandibulaire en cause dans la décompensation posturale, le **test de déconnexion dentaire** ou test de MEERSEMAN, est employé. Il consiste à interposer une surépaisseur (> 5 mm) de part et d'autre des arcades dentaires au niveau des pré-molaires, par exemple des cotons salivaires. Le patient déglutit et marche avec pour reprogrammer ce nouvel équilibre et déconnecter l'occlusion. Les informations parodontales et trigéminales sont ainsi biaisées. Les rapports des dents entre elles et avec les tissus mous (langue, lèvres et joues) se normalisent par l'étirement des muscles élévateurs de la mandibule et la libération des ATM. L'exercice est réalisé plusieurs fois pour tenter d'objectiver les changements des troubles posturaux. Ces derniers s'améliorent en cas d'entrée dentaire prédominante au trouble postural [14] [47] [78].

L'amélioration des résultats par la présence des cotons démontre l'influence de la position mandibulaire, imposée par l'engrénement des dents, dans le déficit postural.

Objectif = mettre en évidence l'implication de l'appareil manducateur (dans une pathologie descendante ou decendante mixte.

6.5. Test de déprogrammation posturale des ceintures

Enfin de pouvoir juger de l'importance des contractures musculaires d'adaptation posturale et pour éviter tout erreur lors de la réalisation des tests posturaux cités, le praticien peut faire réaliser au patient plusieurs mouvements céphaliques.

Le positionnement de la **tête du patient en hyperextension** dans le plan sagittal par le praticien, sans contact dentaire, libère les ceintures en permettant la décontraction des muscles sterno-cléido-mastoïdiens et des trapèzes ainsi que celle des chaines postérieures et antérieures contracturés. Ils se contractent symétriquement puis se détendent pour libérer des contractures d'adaptation posturale.

Si malgré cette horizontalisation des ceintures, le patient présente une dissymétrie des malléoles tibiales, c'est surement qu'il possède une vraie jambe courte.

Enfin, cette manipulation lève aussi les contractures des muscles oculo-moteurs (si elles sont d'origine posturale) et normalise alors la convergence oculaire par l'intermédiaire du réflexe oculo-céphalogyre [14].

Objectif = mettre en évidence une origine posturale (dans une pathologie ascendante ou ascendante mixte).

C. TRAITEMENTS MULTIDISCIPLINAIRES

1. Le traitement postural et ses acteurs

1.1. Objectif du traitement postural

Le caractère plurifactoriel et poly-symptomatique des DTM induit une prise en charge thérapeutique variable et à adapter en fonction de chaque patient. Les études récentes de KHARRAT (2014) et BRETON-TORRES (2016) concluent quant à la nécessité de rechercher les altérations du contrôle postural et de mettre en place un **traitement pluridisciplinaire** pour une meilleure prise en charge des DTM [43] [44] [47]. En effet, les échecs d'un traitement postural peuvent être souvent attribués à des oublies de prise en charge de certains capteurs en relation avec le déséquilibre tonique postural [144].

Le traitement postural a pour objectif de modifier les entrées du système par manipulation des capteurs posturaux dans le but de reprogrammer au mieux le **tonus musculaire**. Le but est de soulager les pathologies de contraintes et d'améliorer la performance des capteurs afin d'optimiser le schéma moteur [4] [144].

L'un des grands challenges de la posturologie est de savoir comment **organiser et hiérarchiser** un traitement pluridisciplinaire. Actuellement, il n'existe pas encore de consensus thérapeutique ni de méthodologie de traitement postural [144]. Des protocoles sont élaborés par les praticiens en fonction de leurs acquis et de leurs connaissances (CLAUZADE, 2006) (LANDOUZY, 2009) (DUPAS, 2011) (MESQUIDA, 2014) (VALLIER, 2014) (BRETON-TORRES, 2016).

1.2. Rôle des spécialistes compétents en posturologie

La prise en charge du patient postural doit être **pluridisciplinaire**. Le traitement postural nécessite la participation de différents spécialistes qui interviennent de concert en fonction des capteurs incriminés dans la pathologie :

- Équilibration du système musculo-articulaire : **kinésithérapeute, ostéopathe**,
- Confection d'une orthèse plantaire : **podologue**
- Rééducation des muscles oculo-moteurs : **orthoptiste**
- Prescription de lunettes : **ophtalmologiste**
- Mise en place d'une gouttière ou d'un traitement occlusal : **occlusodontologiste**
- Rééducation linguale, phonation et ventilation : **orthophoniste**, kinésithérapeute,
- Rééquilibration de l'oreille interne : kinésithérapeute, **O.R.L.**
- Stabilisation du nouvel état postural après traitement : kinésithérapeute, rééducateur
- Conseils ergonomiques afin de réduire les postures iatrogènes au quotidien : **médecin posturologue, rhumatologue**, **ergonome** [144].

Chaque praticien peut devenir le chef d'orchestre du traitement postural pluridisciplinaire, il orientera le patient vers les spécialistes impliqués dans sa prise en charge personnalisée. Un dialogue entre les praticiens, par l'intermédiaire de fiches clinique relais, facilitera la mise en place et le suivi du traitement.

2. Rôle du chirurgien-dentiste

Diagnostiquer un déséquilibre du système tonique postural fait parti des facultés du chirurgien-dentiste. Il doit être un acteur directement impliqué dans le diagnostic et la prise en charge des déficits posturaux et de leurs répercussions douloureuse et fonctionnelle sur l'appareil manducateur.

2.1. Intervention en fonction du schéma pathologique

Un protocole clinique spécifique à la posturologie aide le praticien à comprendre si le problème initial est d'origine cranio-mandibulaire ou postural, les capteurs impliqués ainsi que les cofacteurs associés.
De façon schématique :

- Dans le cadre d'une pathologie **descendante ou descendante mixte**, le capteur mandibulaire est responsable du déséquilibre du tonus postural et de l'hypoconvergence oculaire. Le chirurgien-dentiste intervient alors en premier lieu. Un travail collaboratif est nécessaire avec l'orthoptiste.
Lors d'une pathologie descendante mixte, il travaille en relation avec le kinésithérapeute ou l'ostéopathe.

- Lors du diagnostic d'une pathologie **ascendante ou ascendante mixte**, les contractures musculaires d'adaptation posturale peuvent avoir des répercussions sur l'appareil manducateur.

Lorsque des dysfonctions cranio-mandibulaires sont diagnostiquées, le traitement du chirurgien-dentiste vient en complément du traitement :
- médicameuteux et de rééducation du médecin posturologue,
- de rééducation et d'entretien de l'ostéopathe ou du kinésithérapeute.
Un orthoptiste participe aussi à rétablir le réflexe occulo-céphalogyre lorsque des toubles de la convergence sont associés [14] [24].

Selon les **troubles associés** propres à chaque patient, d'autres spécialistes participeront au traitement postural. La présence d'une perturbation du capteur podal sera confiée au médecin posturologue ou au **podologue**. La rééducation ventilatoire ou linguale sera entreprise par un **orthophoniste** ou un kinésithérapeute [23]. Des douleurs chroniques au niveau du dos nécessiteront la consultation d'un **rhumatologue** afin d'écarter toutes autres pathologies [34] [39].

2.2. Prise en charge des Dysfonctions Temporo-Mandibulaires

En fonction du schéma lésionnel et de l'atteinte articulaire et/ou musculaire de l'appareil manducateur, le praticien vient adapter son traitement au patient.

De manière générale, trois grands axes thérapeutiques conservateurs peuvent être décrits dans la prise en charge des Dysfonctions Temporo-Mandibulaires :

- Le traitement **symptomatique** a pour but de diminuer la douleur, de décomprimer l'articulation temporo-mandibulaire et de décontracter les muscles,
- Le traitement **anatomique** a pour but de rétablir une union entre le condyle et le disque ou de permettre la création d'un néo-disque,
- Le traitement **étio-pathogénique** a pour but de corriger les facteurs étiologiques et pré-disposants. Pour cette partie du traitement, le praticien a pour responsabilité d'adresser les patients aux spécialistes compétents [48].

Les techniques chirurgicales sur l'articulation temporo-mandibulaire décrites par certains auteurs montrent de bons résultats à court terme mais disparaissant au long court par l'absence de correction des facteurs étio-pathogéniques associés [15] [48].

Le choix d'une prise en charge thérapeutique des DTM par des **méthodes fonctionnelles, conservatrices, réversibles et peu invasives** est souvent privilégié par rapport à des techniques chirurgicales agressives. L'objectif de la thérapeutique conservatrice est de lutter contre les symptômes (douleur, gène, …) ainsi que les facteurs favorisants et aggravants. Elle joue sur la capacité d'adaptation des articulations temporo-mandibulaires et la mise en place de thérapeutiques myorelaxantes. C'est celles qui seront brièvement décrites dans ce mémoire.

2.2.1. Traitements symptomatiques

La prise en charge de la douleur est la principale demande du patient et la première étape du traitement.

Les prescriptions **pharmacologiques** doivent être utilisées de manière occasionnelle lors d'épisodes aigus afin de soulager la douleur ou lors de douleurs chroniques afin de rompre le cercle vicieux établi. Des antalgiques de niveau 1 ou 2, des anti-inflammatoires non stéroïdiens ou des myorelaxants (type thiocolchicoside et tétrazépam) peuvent être prescrits en respectant les possibles contre-indications [15] [48].

Des **injections de toxine botulinique** peuvent être réalisées dans les muscles masticateurs en vue de diminuer la douleur ou un trismus. Ce traitement d'appoint donne de bons résultats pour les muscles temporaux et masséteriens avec une diminution des contractions pendant 3 à 6 mois [15].

2.2.2. Traitement anatomique

Les traitements occlusaux aident à recréer un engrènement dentaire le plus harmonieux possible. Il est composé de deux temps cliniques lorsque la thérapeutique est efficace :

- Le temps de la gouttière occlusale,
- Le temps de la stabilisation occlusale.

Le traitement débute toujours par le port d'une gouttière occlusale ayant des effets réversibles. La gouttière, faite de résine dure, est réalisée dans une position optimale posturale (musculaire et articulaire). Elle est ensuite modifiée et ré-équilibrée en fonction de l'évolution de la pathologie. Des réglages successifs à intervalles réguliers (7 jours, 15 jours puis 1 mois) sont nécessaires, car l'équilibre définitif n'apparaît pas immédiatement. Le temps du traitement est très variable selon la vitesse d'adaptation du patient, sa compliance et ses symptômes.
Elle a plusieurs objectifs :

- la diminution des douleurs et de la symptomatologie articulaire,
- la stabilisation de la mandibule lors de la fermeture,
- la récupération d'une union condylo-discale équilibrée (diminution des pressions intra-articulaires, réaménagement des relations condylo-discales : repositionnement discal ou formation d'un néo-disque),
- le reconditionnement musculaire (correction des parafonctions, relaxation des muscles manducateurs) [48].

En 2013, VILLALON et coll. publient dans *Cranio* illustrent l'intérêt de la gouttière occlusale sur les douleurs et symptomes musculaires manducateurs [152].
Pendant cette phase, un accompagnement ostéopathique et kinésithérapeutique doit toujours être mis en place. La rééducation d'une dyspraxie ventilatoire ou linguale est débutée quelque mois après le début du port de la gouttière. La gouttière est alors portée sur une période plus longue [23].

Le résultat obtenu peut être ensuite stabilisé par des thérapeutiques occlusales définitives pour pérenniser la position thérapeutique.
Elle peut être obtenue par différents moyens de réduction ou d'adjonction :
- par meulage,
- par collages d'onlays,
- par orthodontie,
- par chirurgie orthognatique [23] [48].

Les échecs de traitement sont analysés lors de la phase de gouttière. Ils peuvent apparaître chez des patients présentant de nombreux traumatismes comme des « coups du lapin ». Des antécédants d'interventions chirurgicales peuvent aussi biaiser les nouvelles informations données par la gouttière [23]. Ainsi, les traitements occlusaux et/ou orthodontiques irréversibles et invasifs ne doivent en aucun cas être stigmatisés pour traiter ou prévenir des déséquilibres posturaux [153].

2.2.3. Traitements étio-pathogéniques

Afin de pérenniser les effets du traitement anatomique, les différents facteurs étiologiques doivent être diagnostiqués et traités. La réussite de la thérapeutique passe par la **suppression des para-fonctions** (linguale, ventilation…) et des **habitudes nocives** (mauvaise posture de travail, tics de mordillement, mastication de chewing-gum, ouverture buccale exagérée…). Pour les patients anxieux, des techniques de relaxation et de gestion du stress peuvent être aussi mises en place [43]. Le patient doit devenir acteur de son traitement.

La kinésithérapie est d'une aide précieuse comme traitement de rééducation puis comme traitement de fond.

Une étude de 2014 démontre l'intérêt de la thérapie physique sur les 511 patients de l'axe I de la RDC/TMD. La prise en charge précoce en kinésithérapie des patients atteints de symptomes cervicaux et temporo-mandibulaires améliore l'efficacité du traitement dentaire [146].
Des exercices passifs et actifs d'étirement musculaires sont effectués en même temps que le traitement dentaire. Lors des séances de rééducation de kinésithérapie, les exercices réalisés cibles la musculature cervico-scapulaire. Des techniques de détente musculaire et de récupération des amplitudes articulaires sont nécessaires pour mobilier la colonne cervicale haute [43]. Les séances débutent avec le praticien spécialiste puis sont continuées par le patient chez lui. L'efficacité réside dans une observance à long terme des exercices par le patient qui doit devenir acteur de son traitement [15].

Le rétablissement des fonctions respiratoire nasale et linguale est essentiel dans le succès du traitement postural et des DTM :

- La rééducation de la ventilation nasale a pour objectif d'automatiser la respiration physiologique et d'éliminer les parafonctions. Elle nécessite avant l'élimination de tous les obstacles anatomiques Le patient prend conscience des flux inspiratoire et expiratoire en essayant de faire bouger une balle de ping-pong ou un mouchoir. La ventilation narinaire alternée et pendant l'effort est ensuite travaillée [44].

- La rééducation linguale correspond à la modification de la praxie de déglutition, à l'automatisation de la posture de repos et à la rééducation de la phonation. Une tonification des muscles du plancher buccal et de la langue est indispensable afin de préparer les muscles à la nouvelle fonction. Pour construire un nouveau schéma moteur, les exercices linguaux sont répétés le plus souvent possible afin de créer un nouvel automatisme [15].
  BRETON et coll. (2016) propose une technique de rééducation linguale et posturale pour les adolescents. Ils démontrent l'intérêt de la correction des dyspraxies linguales dans une posture rachidienne « corrigée ». La posture assise scolaire est prise en considération. En effet, les jeunes adultes y sont confrontés dès l'adolescent et adoptent souvent un mauvais maintien avec projection de la tête en avant qui influence leur déglutition [43].

Le traitement de la convergence oculaire fait appel à différents corps médicaux en fonction de l'origine du trouble.
Dans le cas de l'**œil adaptatif postural**, le patient est orienté vers un ostéopathe qui règlera les troubles de la posture ce qui permettra au patient de retrouver sa convergence oculaire.
Dans le cas de l'**œil primaire**, le patient est adressé à un orthoptiste pour corriger l'oculogyrie.
Le patient bénéficiant d'un traitement occlusal doit être adressé à un orthoptiste pour régler le trouble oculaire primaire et un ostéopathe pour régler le problème postural [14].

Le podologue va prendre en charge le capteur terminal que constituent nos deux pieds. Le pied est rarement la cause du déséquilibre postural sauf lorsqu'il est déformé. La mise en place de semelles spécifiques aide pour une répartition plus équilibrée du poids du corps sur la surface dorsale des pieds [23].

L'ergonomie du poste de travail doit être adaptée en fonction des outils utilisés et du travail réalisé. Un ergonome aide à réaménager le poste de travail afin de diminuer les contraintes sur les articulations des membres supérieurs et la colonne vertébrale.

L'éducation du patient consiste à faire comprendre au patient l'importance d'acquérir de nouvelles habitudes. Certaines règles hygiéno-diététiques peuvent être dictées au patient telles que :
- l'arrêt du chewing-gum ou des tics de mastication
- couper les aliments en petits morceaux pour éviter une ouverture buccale trop importante,
- éviter d'ouvrir la bouche trop grande lors du baillement, lors du chant ou de soins dentaires.
La compréhension et l'auto-prise en charge du patient reste primordiale [15].

Chapitre V - PRESENTATION D'UN CAS CLINIQUE

A. PRESENTATION DE LA PATIENTE

1. Etat civil

Femme active, âgée de 58 ans.
Mariée et deux enfants.

La première consultation a eu lieu début janvier 2016.

Figure 58 : Photographies de face et de profil droit par Dr A. HENNEQUIN.

2. Motif de consultation

Douleurs aux cervicales, essentiellement localisées du côté gauche, associées à :
- des douleurs jusqu'au coude gauche
- des contractures jusqu'au niveau des dorsales le long de la colonne vertébrale (moindre)
- des vertiges en phases aigües.

La patiente se plaint aussi d'une gêne au niveau de l'ATM gauche (ne mâche plus de chewing gum).

3. Questionnaire médical

Etat de santé général	Rien à signaler, pas de pathologie générale
Historique médical	Fin 2010 : Claquements de l'**ATM gauche** arrive en même temps que les douleurs aux **cervicales**. Dans la même année, des **vertiges** apparaissent. Pas de problème au niveau oreille interne à la suite d'examens ORL. 2013-2015 : Séances régulières de kinésithérapie localisée au niveau des cervicales lors des épisodes douloureux
Parcours médical depuis début des symptômes	Consultation ORL (pas de troubles à ce niveau) Etiopathie (traitement de fond en cours) Kinésithérapie/ ostéopathie (ré-alignement des vertèbres C1, C2 et C3 tous les 2 mois)
Traitements en cours	Anti-inflammatoires de type I et II par voie orale et locale Antalgiques Myorelaxants
Informations complémentaires sur activités quotidiennes	Moment de survenue correspondant à une période de surcharge de travail et de stress important. Mauvaise posture de travail devant un écran d'ordinateur : chaise ergonomique demandée et mise en place en 2015

B. EXAMEN CLINIQUE

1. Examen clinique exo-buccal

Douleurs	Cou (région des cervicales hautes), épaule jusqu'à coude **gauche**
Gnathosonies	Claquements ATM **gauche**, bien perceptible à la fin de l'ouverture buccale
Palpation des ATM	Pas de limitation de la mobilité mandibulaire Claquements répétitifs de l'ATM gauche
Cinématique mandibulaire	Trajectoire d'ouverture en baïonnette, Déviation mandibulaire vers la **gauche** <u>ATM gauche</u> : Claquement à la fin de l'ouverture buccale et pas de claquement à la fermeture Pas de douleur mais gène ressentie
Palpation musculaire - **Masséter :** - **Temporaux (antérieur, moyen et postérieur) :** - **Région ptérygoïdienne :** - **Sterno-cléido-mastoïdien :** - **Trapèze :**	 Contractures bilatérales non douloureuses, contraction asymétrique D/G Contractures bilatérales non douloureuses, contraction asymétrique D/G Contracture et douleur à G Contractures bilatérales Douloureux et contracturé à gauche
Palpation des vertèbres	Rotation (non-alignement) des processus épineux de C3 et C4
Mobilité de la tête	Flexion/extension, rotation et latéralités normales
Evaluation des tensions musculaires vertébrales	Hypertension musculaire symétrique au niveau des SCOM et des trapèzes

2. Examen clinique endo-buccal

La patiente présente une classe II subdivision 2 d'ANGLE avec une supraclusie antérieure marquée.
Bouche fermée, les milieux inter-incisifs maxillaire et mandibulaire apparaissent décalés.
La photographie en OIM de face montre une légère endo-alvéolie maxillaire et une rétrognathie mandibulaire.
La photographie de la bouche entre-ouverte montre une langue en position basse.

Figure 64 : Photographie de l'arcade maxillaire.

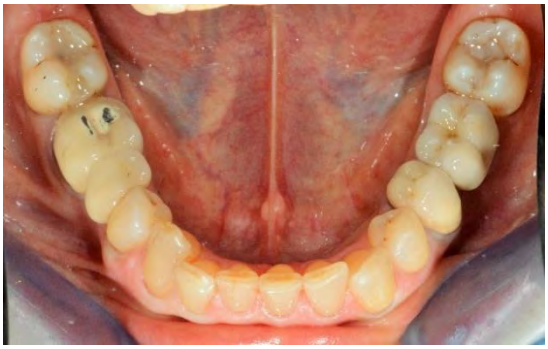

Figure 62 : Photographie de l'arcade mandibulaire.

Figure 61 : Photographie en OIM côté droit.

Figure 63 : Photographie en OIM côté gauche.

Figure 60 : Photographie en OIM de face.

Figure 59 : Photographie bouche entre-ouverte en RC.

C. EXAMENS COMPLEMENTAIRES

1. Analyse des radiographies

- **Panoramique dentaire**

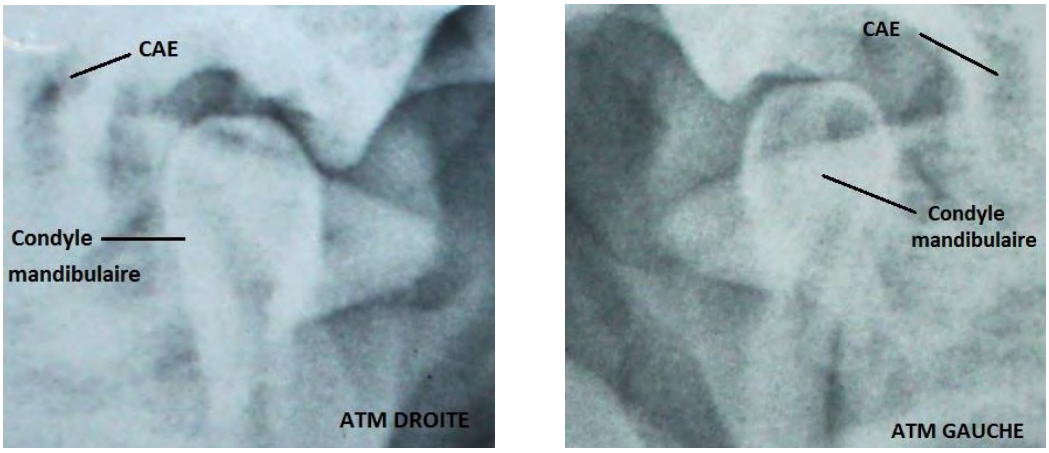

Figure 65 : Agrandissement de la région des ATM droite et gauche à partir du panoramique dentaire.

Le panoramique dentaire montre un bon état bucco-dentaire général, le repect des courbes occlusales et la présence de toutes les dents sur les arcades. L'agrandissement réalisé au niveau des deux articulations temporo-mandibulaires montre une éminence temporale et un condyle gauche aplatis. Cette observation vient en faveur d'un diagnostice de désunion condylo-discale ancienne de grade II de l'ATM gauche.

- **Téléradiographies cranio-faciales**

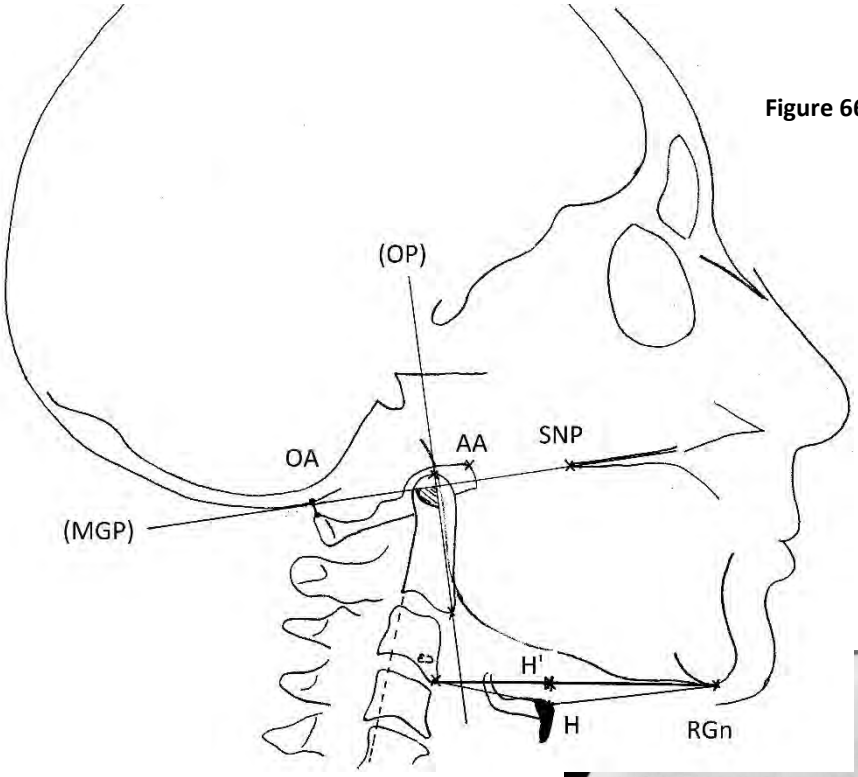

Figure 66 : Analyse de ROCABADO.

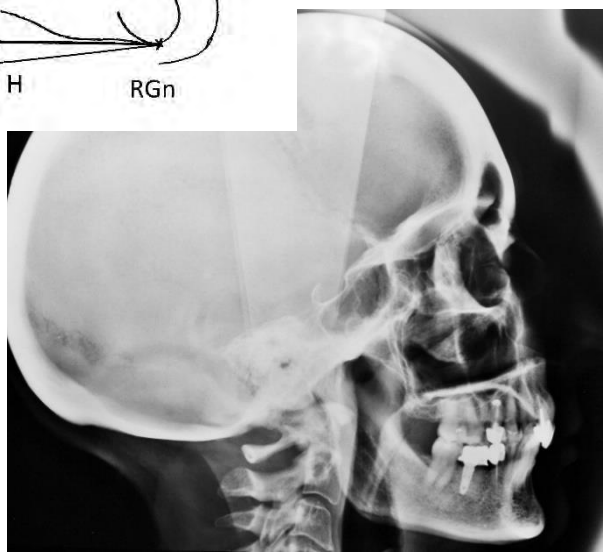

Figure 67 : Téléradiographies cranio-faciales de face (A) et de profil (B).

<u>La téléradiographie de profil</u> a permis aussi de réaliser l'analyse de ROCABADO de la patiente. Néanmoins, la première téléradiographie de profil n'étant pas exploitable, la radiographie présentée date de 6 mois après la première consultation. Les résultats montrent :
- L'angle formé entre MCP et SNP mesure 89° (< 96°) ce qui traduit une rotation postérieure du crâne (**extension cervicale**) et une position plus **postérieure** du condyle mandibulaire.
- La mesure de la profondeur de la colonne vertébrale signale une **cyphose cervicale** (rectitude).
- La position de l'os hyoïde vis-à-vis du Triangle Hyoïdien est **normale** (situation positive) ce qui peut traduire le début d'une amélioration des tensions musculaires par le port de la gouttière (corrélation clinique validée).

La téléradiographie de face montre :

- une symétrie para-sagittale de la face
- une hypertrophie des cornets moyens et inférieurs et
- une déviation de la cloison nasale.

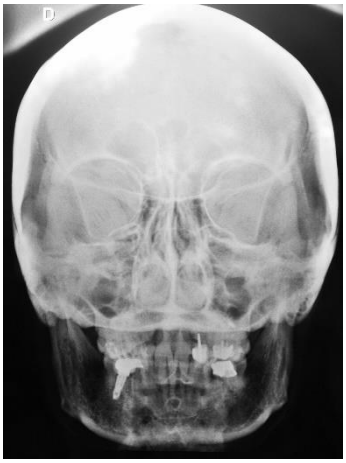

Figure 68 : Téléradiographie de face.

L'analyse céphalométrique de STEINER :

Diagnostic squelette facial	- Sens antéro-postérieur : SNA = 80° → normo-position maxillaire SNB = 73° → **rétrognathie** mandibulaire ANB = 7° → classe **II** squelettique - Sens sagittal : étude de la position mandibulaire. SE = 21 mm → implantation normale de la mandibule SL = 40 mm → corps mandibulaire trop court - Sens vertical : GoGn/SN = 35° → hauteur de l'étage inférieur de la face normale. ➔ Classe II par rétrognathie mandibulaire, **hyper divergence**, postéro-rotation mandibulaire, corps mandibulaire court.
Orientation du plan d'occlusion par rapport à la base du crâne	Occ/SN = 15°
Diagnostic dento-dentaire	I/i = 154° → Bi-rétroalvéolie maxillaire et mandibulaire

- **Radiographie de la colonne vertébrale** :

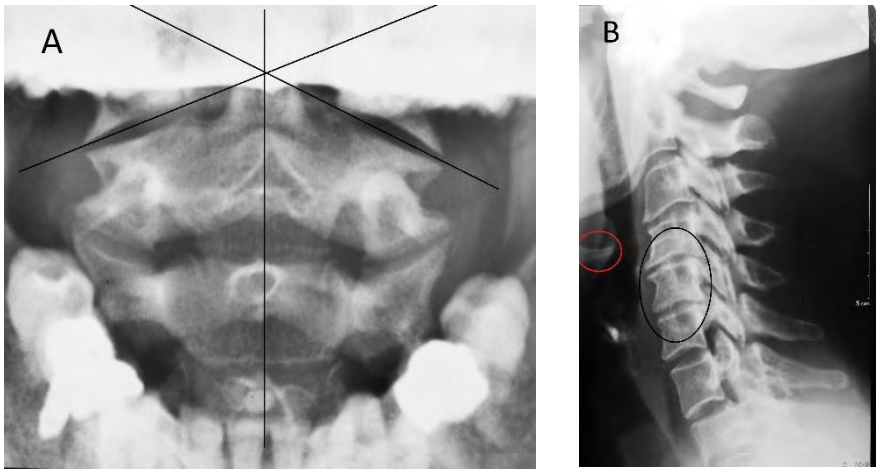

Figure 69 : Radiographies cervicales avec une incidence trans-buccale (B) et une incidence de profil (A).

Radiographie trans-buccale : Apophyse odontoïde centrée par rapport à la masse de l'Atlas, C3 et le milieu inter-incisif.

Radiographie cervicale de profil : Lésion d'uncarthrose en C5-C6-C7, pseudo-bloc en C4-C5-C6 (diminution hauteur des espaces interarticulaires entre les corps vertébraux) et petite ostéophytose marginale postérieure en C4-C5 liés à l'arthrose.

2. Photographies et tests de posturologie

Prise de photographies de la posture debout : Debout de face (plan bi pupillaire, plans scapulaire et pelvien) et de profil (grand axe vertical du corps).
De face, nous pouvons observer un maintien droit et une bascule controlatérale présente entre les plans scapulaire et pelvien. Une plaque de cire Moycco indentée est utilisée afin de mimer le potentiel effet qu'aurait la future gouttière.
De profil, sans la plaque de cire, le maintien est correct car parallèle au repère de verticalité. En comparant les photographies de profil, on observe un léger recul des épaules et des mains de la patiente vers l'arrière lorsque la plaque est en bouche.

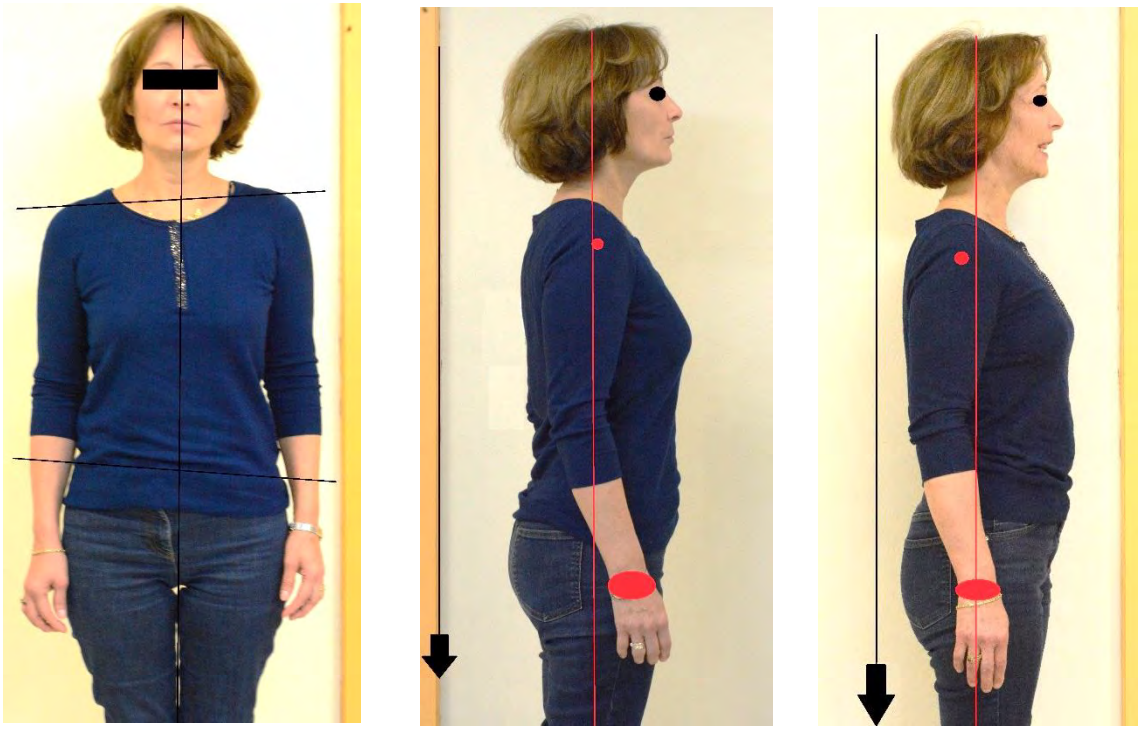

A B C

Figure 70 : Dents serrées, debout de face (A), de profil sans la plaque en cire (B) et avec la plaque (C).

Les tests posturaux sont effectués pour déterminer la cause du déséquilibre postural et le schéma lésionnel (DUPAS, 2011). Une plaque de cire préalablement indentée permet de mimer la place de la future gouttière.

Le test des index est réalisé les dents serrées et les eux ouverts, la patiente regarde droit devant.
- Sans plaque en cire, un décalage d'une phalange est perçu ;
- Avec plaque en cire, ce décalage disparait et les index des deux mains apparaissent presque à la même longueur.

Le test des rouleaux de cotons permet de visualiser, plaque en bouche, une rééquilibration et des index à la même longueur. Cela semble mettre en relief l'implication de l'appareil mandibulaire dans le déséquilibre postural de cette patiente.

Le test des ceintures scapulaire et pelvienne met en évidence une balance controlatérale des ceintures : l'épaule droite remonte tandis que la hanche droite descend.

D. DIAGNOSTIC ET CHOIX DU TRAITEMENT

La patiente présente un terrain favorable au développement d'une DTM par l'intéraction de nombreux facteurs étiopathogénique :
- Cranio-squelettique : classe II et hyper-divergence squelettique,
- Occlusal : Classe II-2 d'Angle avec un recouvrement très marqué, un verrouillage du guide antérieur et hypertonie musculaire,
- Dypraxie : déglutition immature (langue basse),
- Cervical : extension cervicale avec recul mandibulaire,
- Activité : posture de travail assise devant un écran,
- Systémique : âge et arthrose cervicale.

Le diagnostic traduit une désunion condylo-discale de **grade II ancienne** à l'ATM **gauche**. Le disque gauche est positionné en avant et en interne. L'ancienneté de la désunion rend la recapture du disque articulaire peu probable. Le désordre articulaire est corrélé à des désordres musculaires manducateurs et cervicaux.
Les dysfonctions temporo-mandibulaires de la patiente semble correspondre à un **schéma lésionnel ascendante mixte** associant un déséquilibre postural et un déséquilibre madibulaire sous-jacent. Le traitement postural par des séances de kinésithérapie n'a pas suffit et nécessite la prise en charge du capteur mandibulaire.

Le Dr Antonin HENNEQUIN a choisi de réaliser une **gouttière indentée d'avancée mandibulaire** afin de permettre une amélioration de la symptomatologie musculaire (mise au repos) et de repositionner la mandibule dans une posture moins compressive pour les articulations temporo-mandibulaires. La gouttière sera portée à la mandibule du fait de la classe dentaire de type II.2 de la patiente. Bien que la recapture du disque semble impossible car la désunion est trop ancienne, la légère anté-position et contro-latéralisation de la mandibule tend à favoriser l'amélioration des gnathosonies articulaires génantes pour la patiente et à favoriser la formation d'un néo-disque.

La correction du facteur occlusal /mandibulaire par gouttière occlusal est faite en coordination avec le traitement de fond de kinésithérapie pour tendre vers un relâchement musculaire et un retour à une situation stable.

E. MISE EN PLACE DE LA GOUTTIERE

1. Première séance : modèles d'étude

Prise des **empreintes** maxillaire et mandibulaire pour modèle d'étude.

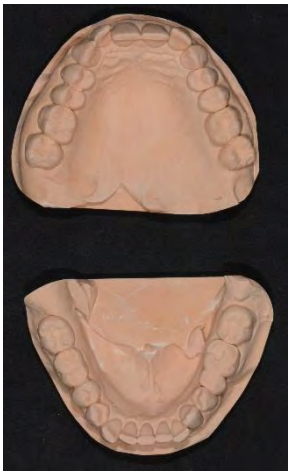

Figure 71 : Modèles d'étude maxillaire et mandibulaire en plâtre.
Photographie Dr A. HENNEQUIN

2. Deuxième séance : rapports inter-arcades et montage en articulateur

Enregistrements de la posture thérapeutique mandibulaire pour le montage en articulateur des modèles d'étude :

Un **arc facial** est réalisé pour permettre la modélisation de la position du maxillaire de la patiente sur l'articulateur.



Figure 72 : Prise de l'arc facial avec l'axe axio-orbitaire de référence et le plan de Francfort cutané. Photographies du Dr A. HENNEQUIN.

Le choix de la prise des **rapports inter-arcades** a été décidé avec une légère antéposition par rapport à la Relation Centrée (RC) car il s'est averré après répétition de la manipulation que c'est une position de convenance pour la patiente.

De plus, cette légère antéposition de la RC permettra d'améliorer la symptomatologie de la patiente et facilitera le port de la gouttière. La position pourra être changée par la suite s'il n'y a pas de résultats.

L'enregistrement de l'occlusion thérapeutique est effectué à l'aide de cire MOYCO et d'ALUWAX en manipulant la patiente par la technique de P.K. THOMAS modifiée. La reproductibilité est vérifiée par trois fois.

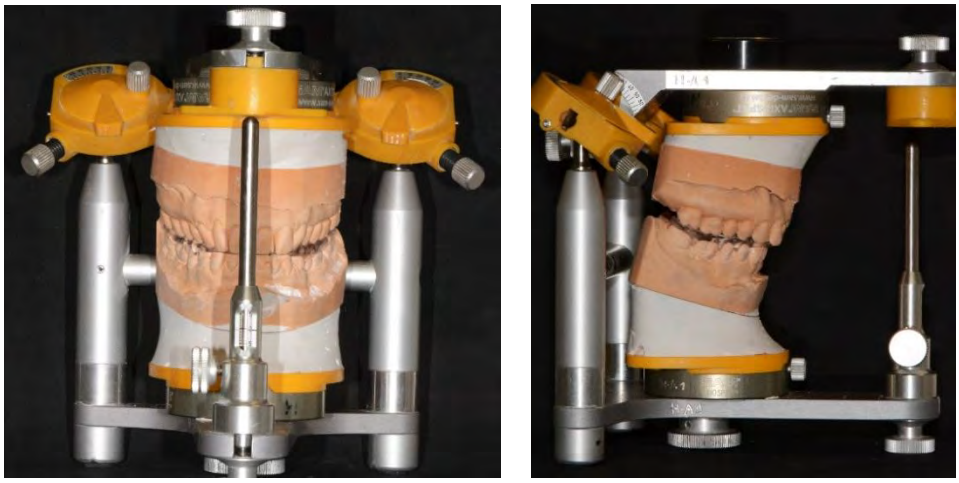

Figure 73 : Modèles primaires montés sur articulateur en légère antéposition mandibulaire

3. Troisième séance : gouttière et réglages

Essayage de la gouttière :

Au fauteuil, la gouttière est essayée et la position mandibulaire enregistrée est controlée. L'occlusion statique est réglée à l'aide d'un papier articulé fin et d'une fraise boule montée sur pièce à main. Losque les retouches sont finies, la gouttière est polie.

Lors de la fermeture rapide de la bouche par manipulation du praticien, un son clair, net et unique est recherché. Un son mat et dédoublé signe la présence de prématurités et d'un mauvais réglage.

Figure 74 : Gouttière indentée d'avancée mandibulaire vue de-dessus (a), réglage statique guide antérieur (b), côté gauche (c) et côté droit (d).

Figure 75 : Occlusion avec gouttière en bouche de face (A), côté gauche (B) et côté droit (C).

<u>Tests de la posture avec et sans gouttière</u> **:**
Le **test des index** est réalisé debout, dents serrées et yeux ouverts. La patiente regarde droit devant elle :

- Sans gouttière, un décalage d'une demi-phalange est perçu.
- Avec gouttière, il n'y a plus de décalage, les deux index sont à la même hauteur.

Le test des extenseurs est réalisé dans la même position sans puis avec la gouttière.

- Sans gouttière, un décalage d'une phalange est perçu.
- Avec gouttière, un décalage d'une demi-phalange est perçu.

Les résultats sont répétitifs et la patiente marche pendant quelques secondes entre chaque test pour réinitialiser la posture et ne pas fausser les résultats du test.

Le **test des ceintures scapulaire et pelvienne** :

Sans gouttière, même balance controlatérale retrouvée que la séance dernière.
Avec gouttière, amélioration mais la balance encore légèrement présente.

Figure 76 : Test des **index** SANS la gouttière.
Décalage d'une demi-phalange.

Figure 77 : Test des **index** AVEC la gouttière.
Absence de décalage.

Figure 79 : Test des **extenseurs** SANS gouttière.
Une phalange de décalage est visible.

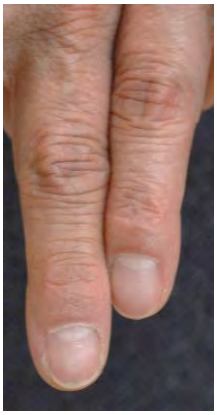

Figure 78 : Test des **extenseurs** AVEC gouttière.
Une demi-phalange de décalage est visible.

Conseils de port et d'entretien **:** La gouttière est à porter le plus souvent possible mais surtout la nuit et au travail. Nettoyage avec une brosse à dent dure et du dentifrice.

4. Séance de validation de la position thérapeutique et séances de suivi

Un **examen clinique** au fauteuil a permis de s'assurer que la patiente s'est habituée à la position thérapeutique mandibulaire imposeé par la gouttière.
Selon les patients, la position mandibulaire thérapeutique peut être acquise en plusieurs semaines voir un mois. Ici la position choisie étant une position de confort pour la patiente, l'acquisition s'est faite rapidement en une semaine.
Lorsque la position est acquise, un **réglage statique et dynamique** de la gouttière est effectué à l'aide de fraise ananas et de fraise boule carbure de tungstène monté sur micromoteur. Il est suivi d'un **polissage**.

A +1 mois, la patiente est revue pour faire un point sur l'évolution des symptômes. La patiente porte la gouttière la nuit et parfois au travail mais à la sensation de toucher plus d'un côté que de l'autre avec la gouttière.
Elle dit ressentir une diminution des contractures au niveau des cervicales, des blocages moins fréquents qui durent moins longtemps (diminution de prise d'anti-douleurs).
A **l'examen clinique,** l'occlusion apparait déséquilibrée avec des contacts plus marqués du côté droit, opposé à l'ATM symptomatique. Ceci s'explique par un début de relâchement des muscles masticateurs côté gauche. La position mandibulaire choisie a permis une adaptation locale des muscles masticateurs et leurs relâchements. La gouttière est re-réglée pour rétablir une occlusion équilibrée.

A +2 mois, la patiente continue de porter régulièrement sa gouttière. Elle a remarqué que dormant du côté droit presque exclusivement, sa mandibule tombe par relâchement musculaire. Cette remarque met en évidence, un autre facteur de sa désuinion condylo-discale gauche par distention de l'ATM gauche pendant le sommeil.
La patiente commence à ressentir des améliorations dans son quotidien avec une diminution des épisodes douloureux au niveau des cervicales et des claquements au niveau de l'ATM. Les séances de kinésithérapie sont de moins en moins fréquentes pour remettre les premières vertèbres cervicales en place qui avaient tendance à se décaler.
La **palpation des muscles manducateurs et nucaux** permet de mettre en évidence une diminution des tensions musculaires à droite au niveau des SCOM et des masséters. Persistance d'une contraction mais moins importante du muscle temporal droit et du muscle ptérygoïdien droit.
La **palpation des épines dorsales des vertèbres cervicales** montre un alignement des processus épineux de C1 à C4.
Après examen clinique, l'occlusion n'a pas besoin d'être retouchée.
Des **exercices de rééducation linguale sont donnés à la patiente** à faire chez elle pour rééduquer la postition basse de la langue.

A +6 mois, la patiente ressent une nette **amélioration de sa qualité de vie**. Elle reprend des activités quotidiennes qui avaient été arrétées par la douleur (jardinage, bricolage) et les vertiges. Il n'y a plus eu aucun vertige depuis 5 mois.
La prise de photographie de la patiente debout avec sa gouttière a été réalisée mais n'a pas pu être ajouté au mémoire. Sa comparaison avec les photographies initiales montre :
- de face : une amélioration de la bascule controlatérale des plans scapulaire et pelvien
- de profil : un léger redressement de l'avancée de la tête.

Néanmoins, il faut tenir compte du fait que la patiente est toujours en activité, elle continue à avoir une posture liée à son travail. L'influence d'autres facteurs tels que son trouble lingual sont en cours de traitement. Des douleurs sont encore ressenties au niveau du cou.
La comparaison de l'échelle visuelle de la douleur montre un passage de 7/10 avant traitement à 2/10 actuellement.

CONCLUSION :

Dans sa pratique, le chirurgien-dentiste s'intéresse à l'appareil manducateur et ses dysfonctionnements depuis le 20ème siècle. Bien que leurs noms aient changé au cours du temps en fonction de l'évolution des connaissances, les Dysfonctions Temporo-Mandibulaires (DTM) comme elles sont nommées actuellement, restent le sujet de plus en plus d'études cliniques.
Les troubles associés à cet appareil manducateur sont des pathologies complexes avec une étiologie multifactorielle et des manifestations extra-mandibulaires rendant bien souvent leurs diagnostics compliqués.

Nous nous sommes intéressés à une de ces manifestations les plus courantes : les cervicalgies communes. Cette douleur localisée au dos du cou est l'illustration pathologique de l'incidence réciproque entre la posture céphalo-rachidienne et l'appareil manducateur. Les muscles cervicaux sont impliqués dans la fonction posturale générale de l'individu debout, marchant, assis et travaillant.

Les DTM et les cervicalgies possèdent de nombreux facteurs étiologiques communs. Ces derniers s'établissent suivant des voies pathologiques similaires : musculaire, neurologique et biomécanique. Le chirurgien-dentiste ne doit pas négliger ces facteurs favorisants qui sont souvent les causes de l'échec d'un traitement.

Le regroupement des RDC/TMD (Critères Diagnostiques de Recherche des Désordres Temporo-Mandibulaires) a permis l'établissement d'une classification de référence internationale essentielle pour l'uniformisation des études sur le sujet. Ce consortium rappelle la double composante diagnostique à la fois fonctionnelle mais aussi psychosociale. Cette dernière ne doit pas être oubliée lors du traitement du patient postural.

Le praticien diagnostiquant le premier un trouble postural doit agir sur le capteur de sa spécialité. Cependant, il doit aussi savoir adresser le patient pour coordonner une prise en charge multidisciplinaire avec l'aide d'autres spécialistes.

La difficulté d'un traitement pluridisciplinaire réside essentiellement dans la communication entre les différents praticiens libéraux et la connaissance des différents acteurs du traitement.

Vu, le Co-directeur de thèse
16/12/16
R. ECCLASSAN

Vu, le Président du Jury

TABLES DES FIGURES ET DES TABLEAUX :

Table des figures :

Figure 1 : L'atlas 18
Figure 2 : L'axis 19
Figure 3 : Vertèbres cervicales moyennes 19
Figure 4 : Ligaments de la jonction crânio-cervicale en coupe sagittale 20
Figure 5 : Schéma anatomique de l'ATM. 21
Figure 6 : Innervations du nerf mandibulaire V3, sensibilité et motricité de l'ATM 24
Figure 7 : Muscle temporal 25
Figure 8 : Muscle masséter 25
Figure 9 : Muscle ptérygoïdien latéral 25
Figure 10 : Ptérygoïdien médial 25
Figure 11: Muscles sus et sous-hyoïdiens 26
Figure 12 : Muscles cervicaux latéraux 28
Figure 13 : Les muscles de la langue 29
Figure 14 : L'os hyoïde 30
Figure 15 : Le rachis cervical 34
Figure 16 : Maintien des voies aériennes et du carrefour aéro-pharyngien 36
Figure 17 : Les capteurs posturaux du système périphérique 39
Figure 18 : Les chaînes fasciales 40
Figure 19 : Chaînes staturales toniques 40
Figure 20 : Chaînes musculaires staturales et latérales 40
Figure 21 : Schéma de BRODIE modifié par LEJOYEUX 41
Figure 22 : Le rôle du rachis 41
Figure 23 : Equilibre cervico-céphalique 42
Figure 24 : Mobilité de la colonne cervicale 43
Figure 25 : Origines d'une hypo-convergence occulaire selon DUPAS 46
Figure 26 : Territoire sensitif du nerf trijumeau et complexe sensitif du trijumeau 48
Figure 27 : L'Homonculus de Penfield 48
Figure 28 : Les principaux muscles du corps phasiques, toniques et tonico-phasiques 49
Figure 29 : Le réflexe trigémino-nucal et la projection céphalique des douleurs des muscles. 50
Figure 30 : Muscles céphalogyres 50
Figure 31 : Neurophysiologie du nerf trijumeau. 51
Figure 32 : Facteurs occlusaux 57
Figure 33 : Classe II.2 57
Figure 34 : Impact des facteurs psycho-sociaux 58
Figure 35 : Positions naturelle et positions adaptatives de la région cervicale 64
Figure 36 : Relation entre l'espace aérien postérieur et les postures céphaliques 66
Figure 37 : Les classes squelettiques de BRICOT 68
Figure 38 : Avancée de la tête 72
Figure 39 : Amplitude des mouvements concomittants de la mandibule et de la tête 73
Figure 40 : Place de la posture cervico-céphalique dans les DTMs. 74
Figure 41 : Paramètres posturaux sur une photographie réalisée en position assise 75
Figure 42 : Mouvements d'hyperextension/ hyperflexion cervicale du « whiplash » 77
Figure 43 : Mauvaise et bonne posture de travail devant un écran. 78
Figure 44 : IRM normal des articulations temporo-mandibulaires. 84
Figure 45 : Tracés de l'analyse céphalométrique de ROCABADO 86
Figure 46: Lecture de l'analyse céphalométrique 86
Figure 47 : Repères anatomiques radiographie de profil gauche. 89
Figure 48 : Radiographie standard de la charnière cervicocrânienne en incidence latérale 89
Figure 49 : Radiographie cervicale de profil. 89
Figure 50 : Segment rachidien de profil 90

Figure 51 : Radiographie cervico-occipitale 91
Figure 52 : Radiologie cervicale face basse 91
Figure 53 : Tigger points des muscles masticateurs. 95
Figure 54 : Tigger points des muscles cervicaux 96
Figure 55 : Valeurs de la mobilité cervicale. 100
Figure 56 : Schéma en étoile de Maigne 101
Figure 57 : La posture idéale dans le plan frontal 102
Figure 58 : Photographies de face et de profil droit 110
Figure 59 : Photographie de l'arcade maxillaire. 112
Figure 60 : Photographie de l'arcade mandibulaire 112
Figure 61 : Photographie en OIM côté gauche. 112
Figure 62 : Photographie en OIM côté droit 112
Figure 63 : Photographie en OIM de face. 112
Figure 64 : Photographie bouche entre-ouverte en RC. 112
Figure 65 : Agrandissement de la région des ATM droite et gauche 112
Figure 66 : Analyse de ROCABADO. 113
Figure 67 : Téléradiographies cranio-faciales de face (A) et de profil (B). 113
Figure 68 : Téléradiographie de face. 114
Figure 69 : Radiographies cervicales avec une incidence trans-buccale (B) et de profil (A) 114
Figure 70 : Dents serrées, debout de face (A), de profil sans la plaque (B) et avec la plaque (C). 115
Figure 71 : Modèles d'étude maxillaire et mandibulaire en plâtre. 116
Figure 72 : Prise de l'arc facial avec l'axe axio-orbitaire de référence et le plan de Francfort 117
Figure 73 : Modèles primaires montés sur articulateur. 117
Figure 74 : Gouttière indentée d'avancée mandibulaire 118
Figure 75 : Occlusion avec gouttière en bouche de face (A), côté gauche (B) et côté droit (C). ... 118
Figure 76 : Test des index SANS la gouttière.. 119
Figure 77 : Test des index AVEC la gouttière.. 119
Figure 78 : Test des extenseurs AVEC gouttière.. 119
Figure 79 : Test des extenseurs SANS gouttière.. 119

Tables des tableaux :

Tableau 1 : Mobilité des segments articulaires cervicaux supérieur et inférieur 43
Tableau 2 : Facteurs étiopathogéniques et facteurs de risque des DTM 56
Tableau 3 : Grades de l'axe I de la RDC/TMD 60
Tableau 4 : Tableau des caractéristiques des douleurs lors des **cervicalgies communes** 62
Tableau 5 : Principaux diagnostics différentiels des cervicalgies communes 62

BIBLIOGRAPHIE :

1. **Kamina P.** Anatomie clinique de la tête, du cou et du dos. 3ème édition. Maloine. 2009.

2. **Toure G., Vacher C.** Anatomie de l'architecture de la langue. Revue de Stomatologie et de Chirurgie Maxillo-Faciale, Vol 106, N° SUP4. Septembre 2005, p. 22.

3. **Caps Lukowiak C.** Thèse pour le diplôme d'état de docteur en Chirurgie dentaire : Contribution à la prévention des troubles associés structuraux et fonctionnels de la sphère oro-faciale chez l'enfant en cours de croissance. Académie de Nancy-Metz. Décembre 2007.

4. **Bricot B.** La reprogrammation posturale globale. Editions Sauramps. 2009.

5**. Talmant J.** Ventilation et mécanique des tissus mous faciaux : Intérêt de l'absence d'oropharynx pour la ventilation du nouveau-né. Rev Orthop Dentofac. 29:337-44, 1995.

6. **Granat J., Peyre E.** La situation du larynx du genre Homo. Données anatomiques, embryologiques et physiologiques. Biom. Hum. et Anthropol, 22 (3-4), pp.139-161, 2004.

7. **Bonnefoy C., Chikhani L., Dichamp J.** Anatomie descriptive et fonctionnelle de l'articulation temporo-mandibulaire. EDP Sciences. AOS, p.4-18, 2013.

8. **Giovanni A., Lagier A., Henrich N.** Physiologie de la phonation. EMC - Oto-rhino-laryngologie, 9(2): 1-1, 2014.

9. **Rouvière H., Delmas A.** Anatomie humaine, Tome 1 Tête et cou (15e édition). Masson-Elsevier. 654 p., 2002.

10. **Dargaud J., Vinkka-Puhakka H., Cotton F., Del Corso M., Bruy J., Vialle B., Kahl P.** Etude de l'articulation temporomandibulaire. EMC, 28-025-P-10, 2008.

11. **Gola R., Chossegros C. et Orthlieb J.-D** Papy JJ, Rey M, Slavicek R. Syndrome Algo-Dysfonctionnel de l'Appareil Manducateur. Paris : Masson, 1995.

12. **Descroix V., Serrie A.** Douleurs orofaciales. Editions CdP Arnette. 2013.

13. **Boussion L**. Thèse Université Claude Bernard à Lyon 1, spécialité Biomécanique. Etude cinématique tridimensionnelle du rachis cervical : comparaison entre sujets asymptomatiques et pathologiques. Année 2008.

14. **Dupas P.H.** Le dysfonctionnement cranio-mandibulaire : comment le diagnostiquer et le traiter ? Editions CdP. 2011.

15**. Guyot L., Thiery G., Brignol L., Chossegros C.** Abord conservateur des dysfonctions de l'appareil manducateur. Elsevier Masson SAS, Paris. Odontologie/Orthopédie dentofaciale, 23-499-A-12, 2007.

16. **Ferreira LA., Grossmann E., Januzzi E, de Paula MVQ, Carvalho ACP**. Diagnosis of temporomandibular joint disorders : indication of imaging exams. Braz J Otorhinolaryngol. 2016.

17. **Safa D., Colas F., Le-Breton C., Carlier R.-Y**. Imagerie radiologique du rachis cervical (jonction cranio-cervicale exclue). EMC – Radiologie et imagerie médicale – musculosquelettique – neurologique – maxillofaciale, 7(2):1-10, 2012.

18. **Dosch J.-C., Moser T., Dietemann J.-L**. Imagerie des traumatismes rachidiens. EMC. Radiodiagnostic – Squelette normal – Neuroradiologie – Appareil locomoteur, 31-670-A-10, 2007.

19. **Fougeront N., Garnier B., Fleiter B.** Automatismes de l'appareil manducateur et fonctions cervicales connexes (2ème partie). Med Buccale Chir Buccale. 20 :253-261, 2014.

20. **Mariel C. J., Flores F. J. C., Gutiérrez C.F.J., Mariel C. G., Sanchez M.W. & Guerrero B.A. L**. Estudio morfométrico de la posición cráneo-cervical en pacientes con clases esqueletales II y III. Int. J. Morphol. (Morphometric Study of the Skull-Cervical Position in Patients with Skeletal Class II and III), 33(2):415-419, 2015.

21. **Rocabado M.** Análisis biomecánico craneocervical a través de una telerradiografía lateral. Rev. Chil. Ortod., 1:42-52, 1984.

22. **Mesquida S.** « De la posturologie à la posturoception° ». Editions Sauramps Médical. 2014.

23. **Clauzade M., Marty J.-P.** Orthoposturodontie 2. 2006.

24. **Landouzy J.-M., Sergent Delattre A., Fenart R., Delattre B., Claire J. et Biecq M.** La langue : déglutition, fonctions oro-faciales, croissance crânio-faciale. International Orthodontics. 7:227-256, 2009.

25. **Bennaceur S., Petavy-Blanc A.-S., Chauve J., Louafi S., Hanss J.** Morphologie céphalique humaine. Données anthropométriques du vivant. EMC - Médecine buccale. P.1-15, 2008.

26. **Salagnac J.-M. et coll.** Développement vertical de la face et du rachis cervical. Revue de Stomatologie et de Chirurgie Maxillo-Faciale. Vol 100, N° 1, p. 13, 1999.

27. **Lumbau A., Schinocca L., Chessa G.** Influence of posture on swallowing. Eur J Paediatr Dent 12: 171–174, 2011.

28. **Raberin M**. Incidences cliniques des postures de la zone orolabiale. EMC-Odontologie/Orthopédie dentofaciale, 23-474-B-10, 2007, 28-630-M-10, 2008.

29. **Serra-Tosio G.** Repères et mesures en imagerie ostéoarticulaire. Elsevier Masson. 2011.

30. **Lambert A., Setbon O., Salmon B., Sebban V.** Analyse céphalométrique. EMC - Médecine buccale, 1-18, 2010.

31. **Amigues J.-P.** Le système stomatognathique. Sauramps, 2003.

32. **Yahia A., Ghroubi S**. Chronic neck pain and vertigo : Is a true balance disorder present ? Annals of Physical and Rehabilitation Medicine 52, 556-567, 2009.

33. **Bogduk N., Guirk B.** Prise en charge des cervicalgies aigues et chroniques : une approche fondée sur les preuves. Elsevier Masson, p.162, 2007.

34. **Tavernier C., Maillefert J.-F., Piroth C**. Diagnostic et traitement des cervicalgies. EMC - Appareil locomoteur, article 14-365-A-10, 1996.

35. **Nguyen J.-P., Magne C., Terreau L., Kuhn E., De Chauvigny E., Nizard J.** Stimulation du nerf occipital et traitement des céphalées. Douleurs. Volume 10, numéro 1S3. p.23-28, 2009.

36. **Navez M.** Les cervicalgies et céphalées cervicogèniques : aspects cliniques et approches thérapeutiques. Journal de radiologie. Volume 88, numéro 10. p.1407, 2007.

37. **An JS, Jeon DM, Jung WS, Yang IH, Lim WH, Ahn SJ**. Influence of temporomandibular joint disc displacement on craniocervical posture and hyoid bone position. Am J Orthod Dentofacial Orthop. 2015 Jan ; 147(1):72-9.

38. **Pharaboz C., Carpentier P.** Exploration en IRM des articulations temporo-mandibulaires. J Radiol. 2009;90:642-8.

39. **Roux C-H., Bronsard N.** Cervicalgie commune et névralgies cervicobrachiales. EMC-Appareil locomoteur. Volume 11, n°2, avril 2016.

40. **Lavignolle B-G., Messina M., Sénégas L.** Rééducation des traumatismes du rachis cervical sans lésions neurologiques. Kinésithérapie-Médecine physique-Réadaptation. 2008:1-28.

41. **Trudelle P.** Recommandations ANAES : Masso-kinésithérapie dans les cervicalgies communes et dans le cadre du « coup du lapin » ou whiplash. Mai 2003.

42. **Thiéry G., Sagui E., Guyot L.** Algies faciales. EMC - Médecine buccale. P.1-13, 2008.

43. **Breton-Torres I., Fournier M.** Rééducation du temps buccal de la déglutition salivaire et des dyspraxies orofaciales. Bilan et rééducation. EMC - Médecine buccale 2016 ; 11(2):1-14

44. **Breton-Torres I., Frapier L.** Rééducation du temps buccal de la déglutition salivaire et des dyspraxies orofaciales. Physiologie. EMC - Médecine buccale 2016 ; 11(2):1-7

45. **Orthlieb J.D., Darmouni L., Jouvin J., Pedinielli A.** Dysfonctions occlusales : anomalies de l'occlusion dentaire humaine. EMC-Médecine buccale 2013 ; 8(1) : 1-11.

46. **Orthlieb J.D., Ré J.P., Jeany M., Giraudeau A.** Articulation temporo-mandibulaire, occlusion et bruxisme. Revue de Stomatologie, de Chirurgie Maxillo-Faciale et de Chirurgie Orale, 2016.

47. **Kharrat O., Zahar M., Aloulou I., Dziri C., Lebib S., Miri I., Ben Salah F.-Z.** Rachidalgies et dysfonction de l'appareil manducateur. Journal de réadaptation médicale. 34 (1):10-16 ; 2014.

48. **Gola R., Cheynet F., Richard O., Guyot L.** Faut-il opérer les syndromes algo-dysfonctionnels de l'appareil manducateur (SADAM) ? Mémoires de l'Académie Nationale de Chirurgie, 4 (3) : 30-41, 2005.

49. **Harding-Kaba M. B., Ferret C., Batifol D., Kamal D., Goudot P., Yachouh J.** Variation de la position de l'os hyoïde chez l'adulte dans les dysmorphies maxillo-mandibulaires et les dysfonctions de l'appareil manducateur. International Orthodontics. 6:199-207 ; 2008.

50. **Rocabado, M.** Relaciones biomecánicas de las regiones craneales, cervicales e hioideas bajo tratamiento ortodóncico y su incidencia con síntomas referidos. S.A.O. 58 115: 59-63, 1994.

51. **Caillard-Konigsberg E.** Théories et étiologies des anomalies dentomaxillaires. Orthopédie dentofaciale- EMC. 23-470-A-10 : 1-0, 1997.

52. **Vieira B.B., Itikawa C.E., De Almeida L.A., Sander H.H., Aragon D.C., Anselmo-Lima W.T., Matsumoto M., Valera F.C.** Facial features and hyoid bone position in preschool children with obstructive sleep apnea syndrome. Eur Arch Otorhinolaryngol. 2014 May;271(5):1305-9.

53. **Gola G., Cheynet F., Guyot L., Richard O.** Analyse céphalométrique fonctionnelle et esthétique de profil. Elsevier Masson, 2008.

54. **M. Vesse.** Classes III squelettiques. EMC - Orthopédie dentofaciale 2007:1-33

55. **Bensimon J.-L., Albert S., Panajotopoulos A., Begaz F., Barry B.** Appareil hyoïdien. EMC - Radiologie et imagerie médicale : Musculosquelettique - Neurologique – Maxillofaciale. 1-10 ; 2005.

56. **Bodhraa W.** Thèse de Docteur en Chirurgie-dentaire : Contribution à l'étude de la posture céphalique dans la physiologie et la physiopathologie de l'appareil manducateur. Université de Lorraine, 2011.

57. **Simons D.G., Travell J.G., Simons L.S.** 2nd edn. Travell and Simons' Myofascial Pain and Dysfunction The Trigger Point Manual Upper Half of Body, 1. Baltimore: Williams & Wilkins 1999.

58. **Chisnoiu A.M., Picos A.M., Popa S., Chisnoiu P.D., Lascu L., Picos A., Chisnoiu R.** Factors involved in the etiology of temporomandibular disorders - a literature review. Clujul Med. 2015; 88(4): 473–478.

59. **De Kanter R.J., Truin G.J., Burgersdijk R.C., Van't Hof M.A., Battistuzzi P.G., Kalsbeek H.** Prevalence in the Dutch adult population and a meta-analysis of signs and symptom of temporomandibular disorders J Dent Res 1993 ; 72 : 1509-1518

60. **Manfredini D., Stellini E., Marchese-Ragona R., Guarda-Nardini L.** Are occlusal features associated with different temporomandibular disorder diagnoses in bruxers? Cranio 2014 ; 32 (4) : 283-288

61. **Tallents R.H., Macher D.J., Kyrkanides S., Katzberg R.W., Moss M.E.** Prevalence of missing posterior teeth and intra-articular temporomandibular disorders. J Prosth Dent 2002;87 : 45-50

62. **Pullinger A.G., Seligman D.A.** Quantification and validation of predictive values of occlusal variables in temporomandibular disorders using a multifactorial analysis. J Prosthet Dent. 2000 Jan; 83(1):66-75

63. **Bagis B, Ayaz EA, Turgut S, Durkan R, Özcan M.** Gender difference in prevalence of signs and symptoms of temporomandibular joint disorders: a retrospective study on 243 consecutive patients. Int J Med Sci. 2012 ; 9(7):539-44

64. **Ricard F.** Traité de médecine ostéopathique du crâne et de l'articulation temporomandibulaire. Chapitre 26 : Diagnostic des troubles stomatognathiques. 2010. P.805. Elsevier Masson

65. **Dworkin SF, Leresche L.** Research diagnostic criteria for temporomandibular disorders: review, criteria, examinations and specifications, critique. J Craniomandib Disord Facial Oral Pain 1992;6:301-55.

66. **Grondin F, Hall T, Laurentjoye M, Ella B.** Upper cervical range of motion is impaired in patients with temporomandibular disorders. Cranio. 2015 Apr;33(2):91-9

67. **Plesh O, Adams SH, Gansky SA.** Temporomandibular Joint and Muscle Disorder (TMJMD) - type pain and Co-morbid Pains in a National US Sample. J Orofac Pain. 2011 Summer; 25(3): 190–198.

68. **Visscher CM, Ligthart L, Schuller AA, Lobbezoo F, de Jongh A, van Houtem CM, Boomsma DI.** Comorbid disorders and sociodemographic variables in temporomandibular pain in the general Dutch population. J Oral Facial Pain Headache. 2015 Winter; 29(1):51-9.

69. **Weffort SY, de Fantini SM.** Condylar displacement between centric relation and maximum intercuspation in symptomatic and asymptomatic individuals. Angle Orthod. 2010 Sep; 80(5):835-42

70. **Padala S, Padmanabhan S, Chithranjan AB.** Comparative evaluation of condylar position in symptomatic (TMJ dysfunction) and asymptomatic individuals. Indian J Dent Res. 2012 Jan-Feb; 23(1):122

71. **Suvinen TI, Reade PC.** Temporomandibular disorders: a critical review of the nature of pain and its assessment. J Orofac Pain. 1995 Fall; 9(4):317-39.

72. **Olivo S.A., Gadotti IC, Magee D.** Masticatory and cervical muscle tenderness and pain sensitivity in a remote area in subjects with a temporomandibular disorder and neck disability. J Oral Facial Pain Headache. 2014 ; 28(2) : 138-46.

73. **Bereiter DA, Okamoto K.** Neurobiology of estrogen status in deep craniofacial pain. Int Rev Neurobiol. 2011;97:251-84.

74. **Berger M, Szalewski L, Bakalczuk M, Bakalczuk G, Bakalczuk S, Szkutnik J.** Association between estrogen levels and temporomandibular disorders: a systematic literature review. Prz Menopauzalny. 2015 Dec;14(4):260-70.

75. **Fenzi F, Rizzzuto N.** Estrogen receptors localization in the spinal trigeminal nucleus: an immunohistochemical study in humans. Eur J Pain. 2011 Nov;15(10):1002-7.

76. **Ré J.-P.** Orthèses orales : gouttières occlusales, apnées du sommeil et ronflements, protège-dents. Guide Clinique, 2011.

77. **Aknin J.-J.** Croissance craniofaciale. EMC - Orthopédie dentofaciale 2008:1-21

78. **Lecaroz P.** Système stomatognathique et système postural. Sauramps médical, 2010.

79. **Clauzade M., Clauzade N.** Dents et performance sportive : équilibre occlusale, traitement et conseils aux sportifs. Chiron, 2012.

80. **Fink M., Tschernitschek H., Stiesch-Scholz M.** Asymptomatic cervical spine dysfunction (CSD) in patients with internal derangement of the temporomandibular joint. Cranio. 2002 Jul;20(3):192-7.

81. **Cheney F**. ATM, manducation et ventilation. Rev Stomatol Chir Maxillofac Chir Orale 2016;117:199-206

82. **Pullinger AG, Seligman DA, Gornbein JA**. A multiple logistic regression analysis of the risk and relative odds of temporomandibular disorders as a function of common occlusal features. J Dent Res 1993;72:968–79.

83. **Fillingim RB, Ohrbach R, Greenspan JD, Knott C, Diatchenko L, Dubner R, Bair E, Baraian C, Mack N, Slade GD, Maixner W**. Psychological factors associated with development of TMD: the OPPERA prospective cohort study. J Pain. 2013 Dec;14(12 Suppl):T75-90.

84**. Cai M, Brown EC, Hatt A, Cheng S, Bilston LE.** Effect of head and jaw position on respiratory-related motion of the genioglossus. J Appl Physiol 2016 Apr 1;120(7):758-65.

85. **Sabatucci A., Raffaeli F., Mastrovincenzo M, Luchetta A, Giannone A, Ciavarella D.** Breathing pattern and head posture: changes in craniocervical angles. Minerva Stomatol. 2015 Apr;64(2):59-74

86. **Landi N, Manfredini D, Tognini F, Romagnoli M, Bosco M.** Quantification of the relative risk of multiple occlusal variables for muscle disorders of the stomatognathic system. J Prosthet Dent. **2004** Aug;92(2):190-5.

87. **Barrera-Mora JM, Espinar Escalona E, Abalos Labruzzi C, Llamas Carrera JM, Ballesteros EJ, Solano Reina E, Rocabado M.** The relationship between malocclusion, benign joint hypermobility syndrome, condylar position and TMD symptoms. Cranio. 2012 Apr;30(2):121-30.

88. **Damade R.** Cervicalgies. EMC - AKOS (Traité de Médecine) 1998:1-3

89. **Gola R., Richard O., Guyot L., Cheynet F**. Traumatisme cervical et dysfonctionnement de l'appareil manducateur. Revue de Stomatologie et de Chirurgie Maxillo-Faciale. 105(5):274-282, 2004.

90. **Robin O.** Éléments de diagnostic des algies de l'appareil manducateur. Douleurs. 16(5) : 253-259, 2015.

91. **Manfredini D, Guarda-Nardini L, Winocur E, Piccotti F, Ahlberg J, Lobbezoo F.** Research diagnostic criteria for temporomandibular disorders: a systematic review ofaxis I epidemiologic findings. Oral Surg Oral Med Oral Pathol Oral Radiol Endod. 2011 Oct;112(4):453-62

92. **Vierola A, Suominen AL, Ikavalko T, Lintu N, Lindi V, Lakka HM, Kellokoski J, Narhi M, Lakka TA.** Clinical signs of temporomandibular disorders and various pain conditions among children 6 to 8 years of age: the PANIC study. J Orofac Pain. 2012 Winter;26(1):17-25.

93. **Kirschneck C., Römer P., Proff P., and Lippold C.** Psychological profile and self-administered relaxation in patients with craniofacial pain: a prospective in-office study. Head Face Med. 2013; 9: 31.

94. **Carreyre E.** Le point sur les étiologies des dysfonctions temporo-mandibulaires en 2003. Th D : odontologie : Bordeaux : 2003

95. **Visscher CM, Van Wesemael-Suijkerbuijk EA, Lobbezoo F.** Is the experience of pain in patients with temporomandibular disorder associated with the presence of comorbidity? Eur J Oral Sci p.1-6, 2016

96. **Häggman-Henrikson B, Rezvani M, List T.** Prevalence of whiplash trauma in TMD patients: a systematic review. J Oral Rehabil. 2014 Jan;41(1):59-68

97. **Zafar H.** Integrated jaw and neck function in man. Studies of mandibular and head-neck movements during jaw opening-closing tasks. Swed Dent J Suppl. 2000;(143):1-41

98. **Grondin F, Hall T, Laurentjoye M, Ella B.** Upper cervical range of motion is impaired in patients with temporomandibular disorders. Cranio. 2015 Apr;33(2):91-9

99. **Olivo SA, Fuentes J, Major PW, Warren S, Thie NM, Magee DJ.** The association between neck disability and jaw disability. J Oral Rehabil. 2010 Sep;37(9):670-9.

100. **Stiesch-Scholz M., Fink M., Tschernitschek H.** Comorbidity of internal derangement of the temporomandibular joint and silent dysfunction of the cervical spine. Journal of Oral Rehabilitation. 30(4) : 386–391, 2003

101. **Ries LG, Alves MC, Bérzin F.** Asymmetric activation of temporalis, masseter, and sternocleidomastoid muscles in temporomandibular disorder patients. Cranio. 2008 Jan;26(1):59-64

102. **Olivo SA, Silvestre RA, Fuentes JP, da Costa BR, Major PW, Warren S, Thie NM, Magee DJ.** Patients with temporomandibular disorders have increased fatigability of the cervical extensor muscles. Clin J Pain. 2012 Jan;28(1):55-64

103. **Olivo SA, Magee D.** Cervical musculoskeletal impairments and temporomandibular disorders. J Oral Maxillofac Res. 2013 Jan 1;3(4):e4

104. **Dennis M. Bramble & Daniel E. Lieberman**. Endurance running and the evolution of Homo ». Nature, n°432, p. 345-352, 2004.

105. **J.-L. Dietemann, R. Sanda, M. Koob, J.-C. Dosch.** Imagerie de la charnière cervico-occipitale : aspects normaux. EMC - RADIOLOGIE ET IMAGERIE MÉDICALE : Musculosquelettique - Neurologique - Maxillofaciale 2010:1-13

106. **Breton-Torres I., Trichot S., Yachouch J., Jammet P**. Dysfonctions de l'appareil manducateur : approches rééducative et posturale. Rev Stomatol Chir Maxillofac Chir Orale 117 :217-222, 2016.

107. **Uritani D. Kawakami T., Inoue T., Kirita T.** Relationship between symptoms of temporomandibular disorders and upper quadrant posture : a preliminary study. J Phys Ther Sci 2012 ; 24(7) : 601-3

108. **Ohmure H, Miyawaki S, Nagata J, Ikeda K, Yamasaki K, Al-Kalaly A.** Influence of forward head posture on condylar position. J Oral Rehabil. 2008 Nov;35(11):795-800

109. **Woda A., Pionchon P., Palla A.** Regulation of mandibular postures : mecanisms and clinical implications. Crit Rev Oral Biol Med. 12(2) : 166-178, 2001

110. **Khare A, Nandeeshwar DB, Sangur R, Makkar S, Khare P, Chitumalla R, Prasad R.** A Clinical Study to Examine the Effect of Complete Denture on Head Posture/Craniovertical Angle. J Clin Diagn Res. 2016 Apr;10(4):ZC05-8

111. **Urbanowicz M.** Alteration of vertical dimension and its effect on head and neck posture. Cranio. 1991 Apr;9(2):174-9.

112. **Ayub E, Glasheen-Way M, Kraus S.** Head posture: a case study of the effects on the rest position of the mandible. J Orthop Sports Phys Ther. 1984;5(4):179-83

113. **Kaur A, Natt AS, Mehra SK, Maheshwari K, Singh G, Kaur A.** Improved Visualization and Assessment of Condylar Position in the Glenoid Fossa for Different Occlusions: A CBCT Study. J Contemp Dent Pract. 2016 Aug 1;17(8):679-86

114. **Fraga MR, Rodrigues AF, Ribeiro LC, Campos MJ, Vitral RW.** Anteroposterior condylar position: a comparative study between subjects with normal occlusion and patients with Class I, Class II Division 1, and Class III malocclusions. Med Sci Monit. 2013 Oct 29;19:903-7

115. **An JS, Jeon DM, Jung WS, Yang IH, Lim WH, Ahn SJ.** Influence of temporomandibular joint disc displacement on craniocervical posture and hyoid bone position. Am J Orthod Dentofacial Orthop. 2015 Jan ; 147(1):72-9

116. **Uritani D, Kawakami T, Inoue T, Kirita T.** Characteristics of upper quadrant posture of young women with temporomandibular disorders. J Phys Ther Sci. 2014 Sep;26(9):1469-72

117. **Bocquet E., Moreau A., Honoré J., Doual A.** La déglutition dysfonctionnelle a-t-elle une influence sur la posture ? Orthod Fr 79:115-125 ; 2008

118. **Cuccia AM, Lotti M, Caradonna D**. Oral breathing and head posture. Angle Orthod. 2008 Jan;78(1):77-82

119. **Liu Y, Sun X, Chen Y, Hu M, Hou X, Liu C.** Relationships of sagittal skeletal discrepancy, natural head position, and craniocervical posture in young Chinese children. Cranio. 2016 Jan 7:1-8

120. **Tarkar JS, Parashar S, Gupta G, Bhardwaj P, Maurya RK, Singh A, Singh P**. An Evaluation of Upper and Lower Pharyngeal Airway Width, Tongue Posture and Hyoid Bone Position in Subjects with Different Growth Patterns. J Clin Diagn Res. 2016 Jan;10(1):ZC79-83

121. **Jena AK, Duggal R.** Hyoid bone position in subjects with different vertical jaw [18] dysplasias. Angle Orthod. 2011;81:81-85

122. **Clark G.T., Browne P.A., Nakano M**. Co-activation of sternocleidomastoid muscles during maximum clenching. J Dent. Res 1993;72:1499-1502

123. **Suzuki S, Matsubara N, Hisano M, Soma K.** Investigation of cervical muscle mechanisms during jaw movement--using a prototype head-jaw-neck model. J Med Dent Sci. 2003 Dec ; 50(4) : 285-90

124. **Zafar H., Nordh E., Eriksson P.O.** Temporal coordination between mandibular and head-neck movements during jaw opening-closing tasks in man. Arch Oral Biol 2000; 45:675-682

125. **Weber P, Corrêa EC, Ferreira Fdos S, Soares JC, Bolzan Gde P, Silva AM.** Cervical spine dysfunction signs and symptoms in individuals with temporomandibular disorder. J Soc Bras Fonoaudiol. 2012;24(2):134-9

126. **Ammanna S, Rodrigues A, Shetty NS, Shetty K, Augustine D, Patil S.** A tomographic study of the mandibular condyle position in partially edentulous population. J Contemp Dent Pract. 2015 Jan 1;16(1):68-73

127. **Tinastepe N, Oral K.** Investigation of the Relationship between Increased Vertical Overlap with Minimum Horizontal Overlap and the Signs of Temporomandibular Disorders. J Prosthodont. 2015 Aug;24(6):463-8

128. **Said P.** Thèse pour l'obtention du diplôme d'Etat de Docteur en chirurgie dentaire. Université odontologique de Bordeaux. 26 mai 2015.

129. **Manfredini D, Perinetti G, Stellini E, Di Leonardo B, Guarda-Nardini L.** Prevalence of static and dynamic dental malocclusion features in subgroups of temporomandibular disorder patients: Implications for the epidemiology of the TMD-occlusion association. Quintessence Int. 2015 ; 46(4) : 341-9.

130. **Boileau M.J., Sampeur-Tarrit M., Bazert C.** Physiologie et physiopathologie de la mastication. EMC - Médecine buccale 2008:1-12.

131. **Maigne J.-Y.** Anatomie et pathologie douloureuse du plan musculaire cervico-thoracique postérieur. Maîtrise orthopédique. N°185, Juin 2009.

132. **Sipilä K, Zitting P, Siira P, Laukkanen P, Järvelin MR, Oikarinen KS, Raustia AM.** Temporomandibular disorders, occlusion, and neck pain in subjects with facial pain: a case-control study. Cranio. 2002 Jul;20(3):158-64

133. **Silveira A, Gadotti IC, Armijo-Olivo S, Biasotto-Gonzalez DA, Magee D.** Jaw dysfunction is associated with neck disability and muscle tenderness in subjects with and without chronic temporomandibular disorders. Biomed Res Int. 2015;2015:512792

134. **Wijer A, Steenks MH, de Leeuw JR, Bosman F, Helders PJ.** Symptoms of the cervical spine in temporomandibular and cervical spine disorders. J Oral Rehabil. 1996 Nov;23(11):742-50

135. **M. Bragatto, D. Bevilaqua-Grossi, S. C. H. Regalo, J. D. Sousa, T. C. Chaves.** Associations among temporomandibular disorders, chronic neck pain and neck pain disability in computer office workers : a pilot study. J Oral Rehabil. 2016 May;43(5):321-32

136. **Nejati P, Lotfian S, Moezy A, Nejati M.** The study of correlation between forward head posture and neck pain in Iranian office workers. Int J Occup Med Environ Health. 2015;28(2):295-303.

137. **Visscher C.M., Huddleston Slater J. J. R., Lobbezoo F., Naeije M.** Kinematics of the mandible for different head postures. J Oral Rehab 2000 ; 27(4) : 299-305

138. **Eriksson PO, Zafar H, Nordh E.** Concomitant mandibular and head-neck movements during jaw opening-closing in man. J Oral Rehabil. 1998 Nov;25(11):859-70.

139. **Loreille J.-P.** Croissance craniofaciale. EMC - Orthopédie dentofaciale, 1996 : 1-0

140. **M. Visscher C., Lobbezoo F., De Boer W., Van Der Zaag J., Naeije M.** Prevalence of cervical spinal pain in craniomandibular pain patients. European Journal of Oral Sciences. 109(2) : 76-80, 2001

141. **Armijo-Olivo, Warren S, Fuentes J, Magee DJ.** Clinical relevance vs. statistical significance: Using neck outcomes in patients with temporomandibular disorders as an example. Man Ther. 2011 Dec;16(6):563-72.

142. **Nejati P, Lotfian S, Moezy A, Moezy A, Nejati M.** The relationship of forward head posture and rounded shoulders with neck pain in Iranian office workers. Med J Islam Repub Iran. 2014 May 3;28:26. 2014

143. **Shahidi B, Haight A, Maluf K.** Differential effects of mental concentration and acute psychosocial stress on cervical muscle activity and posture. J Electromyogr Kinesiol. 2013 Oct;23(5):1082-9.

144. **Vallier G.** Traité de Posturologie Clinique et Thérapeutique (2ème Edition), 2014. ISBN 13 : 9782954997902

145. **Vaysse F.** Cours d'odontologie pédiatrique D2, Faculté de chirurgie dentaire de Toulouse. 2013.

146. **Kraus SL.** Characteristics of 511 patients with temporomandibular disorders referred for physical therapy. Oral Surg Oral Med Oral Pathol Oral Radiol. 2014 Oct;118(4):432-9

147. **Mørch CD, Hu JW, Arendt-Nielsen L, Sessle BJ.** Convergence of cutaneous, musculoskeletal, dural and visceral afferents onto nociceptive neurons in the first cervical dorsal horn. Eur J Neurosci. 2007 Jul;26(1):142-54

148. **Packard RC.** Review: The relationship of neck injury and post-traumatic headache. Curr Pain Headache Rep. 2002 Aug; 6(4):301-7

149. **Peck C., Goulet J.-P., Lobbezoo F., Schiffman E., Alstergren P., Anderson G. and coll.** Expending the taxonomy of the diagnostic criteria for temporomandibular disorders (DC/TMD). J. Oral Rehabil. 2014 January ; 41(1): 2–23. doi:10.1111/joor.12132.

150. **D. Cassi, C. De Biase, I. Tonni, M. Gandolfini, A. Di Blasio, M.G. Piancino.** Natural position of the head: review of two-dimensional and three-dimensional methods of recording. British Journal of Oral and Maxillofacial Surgery 54 : 233–240, 2016

151. **Cuccia A. M., Caradonna C.** Review : The natural head position. Different techniques of head positioning in the study of craniocervical posture. Minerva Stomatologica. 58(11-12):601-12, 2009

152. **Villalón P., Arzola JF, Valdivia J, Fresno MJ, Santander H, Gutiérrez MF, Miralles R.** The occlusal appliance effect on myofascial pain. Cranio. 2013 Apr;31(2):84-91

153. **Michelotti A, Buonocore G, Manzo P, Pellegrino G, Farella M.** Dental occlusion and posture: an overview. Prog Orthod. 2011;12(1):53-8.

154. **Lund JP, Donga R, Widmer CG, Stohler CS.** The pain-adaptation model: a discussion of the relationship between chronic musculoskeletal pain and motor activity. Can J Physiol Pharmacol. 1991 May;69(5):683-94.

155. **Okeson JP**. Bell's Orofacial Pains, 5th edition. Chicago : Quintessence, 1995:66.

HOURSET Mathilde 2017 TOU3 3001

INCIDENCE DE LA POSTURE CEPHALO-RACHIDIENNE SUR LES DESORDRES TEMPORO-MANDIBULAIRES ET LEURS PRISES EN CHARGE

RESUME EN FRANÇAIS :

Depuis plusieurs années, l'appareil mandibulaire n'est plus considéré comme un élément isolé du reste du corps mais comme faisant partie intégrante du système tonique postural. Influencé par de nombreux facteurs (héréditaires, linguaux et environnementaux), il subit aussi des contraintes associées à la posture cranio-rachidienne. Cette dernière s'établit au cours de la croissance et peut évoluer plus tard sous l'effet de certaines activités quotidiennes et du vieillissement.

De nombreuses études mettent en évidence l'influence de la posture céphalo-rachidienne sur le développement des Dysfonctions Temporo-Mandibulaires (DTM) (musculaires et articulaires) associées à des douleurs cervicalgiques.

La prise en charge de ces troubles nécessite l'intervention et la coordination de plusieurs corps de santé. Le chirurgien-dentiste doit faire part au traitement postural, savoir diagnostiquer les capteurs défaillants et savoir adresser le patient aux autres spécialités concernées.

TITRE EN ANGLAIS : Incidence of cranio-cervical posture on Temporo-Mandibular Disorders (TMD) and its management.

DISCIPLINE ADMINISTRATIVE : Chirurgie dentaire

MOTS-CLES : posture cranio-cervicale, Dysfonctions Temporo-Mandibulaires (DTM), cervicalgies, système tonique postural, traitement postural.

INTITULE ET ADRESSE DE L'UFR OU DU LABORATOIRE :
Université Toulouse III-Paul Sabatier
Faculté de chirurgie dentaire 3 chemin des Maraîchers 31062 Toulouse Cedex

Directeurs de thèse : Dr Antonin HENNEQUIN et Dr Rémi ESCLASSAN